

Irrigação da bolsa cloacal em *Gallus gallus domesticus* (matrizes de corte Hubbard) **Irrigation of the cloacal bursa in *Gallus gallus domesticus*** **(breeding stoch of Hubbard lineage)**

Marcelo Ismar Silva
SANTANA¹;
Frederico Ozanam
CARNEIRO E SILVA²;
Renato Souto SEVERINO²;
Pedro Primo
BOMBONATO³;
Amilton Vallandro MARÇAL⁴

1- Laboratório de Anatomia Veterinária da Pontifícia Universidade Católica de Minas Gerais (PUC-MG), Poços de Caldas - MG
2- Departamento de Medicina Animal da Universidade Federal de Uberlândia (UFU), Uberlândia - MG
3- Departamento de Cirurgia da Faculdade de Medicina Veterinária e Zootecnia da Universidade de São Paulo, São Paulo - SP
4- Pontifícia Universidade Católica do Rio Grande do Sul (PUC-RS), Porto Alegre - RS

Correspondência para:
MARCELO ISMAR SILVA SANTANA
Laboratório de Anatomia Veterinária
Pontifícia Universidade Católica de Minas Gerais (PUC-MG)
Av. Padre Francis Cletus Cox, 1661 - Jardim Country Club
37701-355 - Poços de Caldas - MG
misantana@pucpcaldas.br

Recebido para publicação: 04/03/2002
Aprovado para publicação: 19/02/2004

Resumo

Estudou-se em 30 galinhas da linhagem Hubbard, com idade variando de 10 a 12 semanas, a origem, o número e a ordenação dos vasos arteriais da Bolsa Cloacal mediante injeção do sistema vascular com solução aquosa a 50% de Neoprene Látex 450 e posterior dissecação. Os resultados mostraram a participação das artérias pudenternas esquerda e direita em todos os casos, às quais associavam-se as artérias mesentérica caudal (33,33%), caudal mediana (3,33%) e ilíaca interna esquerda (3,33%). O número total de ramos, independentemente da sua origem, variou de 2 a 9 com maior frequência de 4 ramos. A distribuição dos vasos se fez de maneira própria para cada peça.

Palavras-chave:
Artérias.
Bolsa Cloacal.
Sistema vascular.

Introdução

A avicultura brasileira tem conhecido, nos últimos anos, um grande progresso em seu desenvolvimento, não se atendo apenas ao número de animais abatidos ou ao número de ovos produzidos, mas sim no caráter social da produção avícola, ou seja, proteína a baixo custo.

Na esteira deste desenvolvimento muito se avançou nos conhecimentos sobre manejo, principalmente no relativo aos esquemas de vacinações e prevenção de doenças, aonde o conhecimento a respeito das respostas imunológicas tem sido frequentemente enfocado.¹

Especificamente estas respostas estão diretamente relacionadas às várias estruturas linfóides disseminadas pelo organismo animal, como em especial a Bolsa Cloacal, órgão de considerável importância no

complexo imunitário, fazendo com que o conhecimento básico de sua morfologia e dos vasos responsáveis pelo transporte de nutrientes às células, ou seja, as artérias, tornem aspectos de extrema importância; surge daí a nossa proposta em estudar a vascularização arterial de tão importante órgão.

Por outro lado, a consulta à literatura comprova que poucos estudos foram realizados, no sentido de se conhecer melhor a anatomia deste sistema¹ e, em particular, da Bolsa Cloacal. No entanto, conhecimentos específicos relativos à organização anatômica das aves e requeridos pelos pesquisadores, encontram-se disponíveis apenas para algumas regiões ou órgãos, como o baço, o timo e tecidos linfóides disseminados², sendo escassos para muitas outras, como a glândula pineal, o encéfalo e as glândulas adrenais.³

Assim sendo, esperamos com este

trabalho elucidar fatos pouco descritos como é a irrigação da Bolsa Cloacal, estudando a origem, o número e a ordenação dos vasos arteriais destinados à esta estrutura.

Materiais e Métodos

A fim de efetuarmos este trabalho, utilizamos 30 galinhas da linhagem de corte *Hubbard*, com 10 a 12 semanas de idade, procedentes do matrizeiro da Universidade Federal de Uberlândia e Granja Rezende S.A., localizadas no Município de Uberlândia - MG.

Para eutanásia das aves, utilizamos o protocolo padrão sugerido por Rosskopf e Woerpel⁴, ou seja a utilização de sobre dose de gás anestésico (Halotane – Laboratório Cristália), 10v%, durante 3 minutos.

Com a finalidade de marcar os contingentes arteriais dos exemplares, promovemos, mediante canulação da artéria isquiática direita, o preenchimento dos vasos arteriais com solução de Neoprene Látex “450” (Du Pont do Brasil S/A), diluído em água a 50% e corado com pigmento específico (Globo S.A. – Tintas e Pigmentos), sendo em seguida fixadas em solução aquosa de formol a 10%, executada mediante aplicação intramuscular profunda, subcutânea e intracavitária, bem como pela imersão em recipientes contendo a mesma solução fixadora, por um período mínimo de 48 horas.

Para a dissecação do sistema vascular da Bolsa Cloacal, valemo-nos do auxílio, quando necessário, do campo visual de uma lupa monocular tipo Wild (10x), realizando duas incisões paramedianas na base da cauda e divulsionando-se entre esta e a abertura cloacal, sendo possível alcançar as artérias nutridoras da bolsa cloacal através da retirada dos tecidos adiposo e conjuntivo que recobriam os mesmos.

O comportamento vascular arterial da Bolsa Cloacal foi estudado mediante registros esquemáticos individuais da origem, o número e ordenação dos vasos arteriais responsáveis pela irrigação.

Subseqüentemente às dissecações, confeccionamos fotografia, para necessária documentação (Figura 1).

Resultados

A dissecação possibilitou-nos relatar os seguintes resultados:

Origem

A Bolsa Cloacal era irrigada exclusivamente por ramos bursocloacais oriundos das artérias pudendas internas esquerda e direita (100%), ou por associação destes com a artéria mesentérica caudal (33,33%), com a artéria caudal mediana (3,33%) e com a artéria ilíaca interna esquerda (3,33%), que em número variável permaneciam indivisos ao penetrarem no órgão, ou se dividiam antes do parênquima, para a seguir alcançar toda a massa de tecido. (Figura 1).

Os ramos arteriais assim oriundos penetravam no órgão, em todos os casos, pelas faces laterais e ventral, sendo sua face dorsal nutrida por subdivisões de seus ramos penetrantes.

Quando a irrigação da Bolsa Cloacal se fazia com a participação dos ramos bursocloacais da artéria pudenda interna esquerda, notamos de 1 a 7 ramos diretos, sendo: 1 ramo - 8 casos (26,66% \pm 8,1), 2 ramos - 14 casos (46,66% \pm 9,1), 3 ramos - 5 casos (16,66% \pm 6,8), 5 ramos - 1 caso (3,33% \pm 3,3), 6 ramos - 1 caso (3,33% \pm 3,3) e 7 ramos - 1 caso (3,33% \pm 3,3). Os vasos assim originados permaneciam indivisos 7 casos (23,33% \pm 7,7) ou subdividiam-se em até 15 colaterais, mais precisamente: 2 colaterais - 3 casos (10,0% \pm 5,5), 3 colaterais - 6 casos (20,0% \pm 7,3), 4 colaterais - 3 casos (10,0% \pm 5,5), 5 colaterais - 1 caso (3,33% \pm 5,5), 6 colaterais - 1 caso (3,33% \pm 3,3), 7 colaterais - 3 casos (10,0% \pm 5,5), 9 colaterais - 1 caso (3,33% \pm 3,3), 10 colaterais - 2 casos (6,66% \pm 4,5), 11 colaterais - 1 caso (3,33% \pm 3,3) e 15 colaterais - 2 casos (6,66% \pm 4,5).

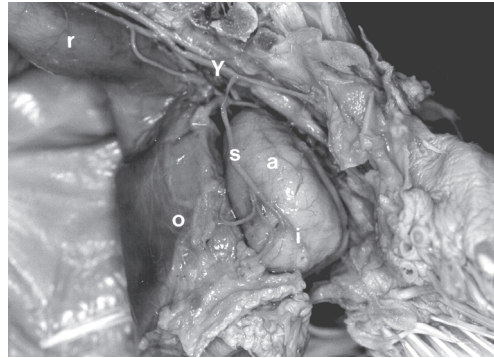


Figura 1

Fotografia da irrigação da Bolsa Cloacal (a) de *Gallus gallus domesticus* da linhagem Hubbard, mostrando a participação das artérias ilíaca interna esquerda (y) e pudenda interna esquerda (s, sendo [i] ramos colaterais de s), bem como suas relações com o cólon-reto (r) e cloaca (o)

Já a artéria pudenda interna direita emitiu para a Bolsa Cloacal de 1 a 6 ramos diretos (bursocloacais), sendo: 1 ramo - 7 casos ($23,33\% \pm 7,7$), 2 ramos - 14 casos ($46,66\% \pm 9,1$), 3 ramos - 5 casos ($16,66\% \pm 6,8$), 4 ramos - 1 caso ($3,33\% \pm 3,3$), 5 ramos - 2 casos ($6,66\% \pm 4,5$) e 6 ramos - 1 caso ($3,33\% \pm 3,3$). Estes ramos podiam permanecer indivisos 5 casos ($16,66\% \pm 6,8$) ou fornecerem até 11 colaterais, sendo 2 colaterais - 4 casos ($13,33\% \pm 6,2$), 3 colaterais - 5 casos ($16,66\% \pm 6,8$), 4 colaterais - 4 casos ($13,33\% \pm 6,2$), 5 colaterais - 2 casos ($6,66\% \pm 4,5$), 6 colaterais - 5 casos ($16,66\% \pm 6,8$), 7 colaterais - 2 casos ($6,66\% \pm 4,5$), 8 colaterais - 1 caso ($3,33\% \pm 3,3$), 9 colaterais - 1 caso ($3,33\% \pm 3,3$) e 11 colaterais - 1 caso ($3,33\% \pm 3,3$).

No entanto, quando associada à artéria mesentérica caudal, a artéria pudenda interna esquerda emitiu de 1 a 7 ramos bursocloacais, sendo: 1 ramo - 3 casos ($10\% \pm 5,5$), 2 ramos - 4 casos ($13,33\% \pm 6,2$), 3 ramos - 2 casos ($6,6\% \pm 4,5$) e 7 ramos - 1 caso ($3,33\% \pm 3,3$). Por sua vez, a artéria pudenda interna direita emitiu em conjunto, de 1 a 4 ramos, sendo: 1, 4 e 5 ramos - 1 caso ($3,33\% \pm 3,3$) cada, 2 ramos - 4 casos ($13,33\% \pm 6,2$) e 3 ramos - 3 casos ($10\% \pm 5,5$).

Porém, quando associada com as artérias mesentérica caudal, caudal mediana e ilíaca interna esquerda, a artéria pudenda interna esquerda enviava 1, 6 e 3 ramos

bursocloacais, respectivamente, enquanto a artéria pudenda interna direita, participava em conjunto, com apenas 1 ramo bursocloacal, para cada uma das artérias consideradas.

A artéria mesentérica caudal, quando compondo associação na irrigação da Bolsa Cloacal emitiu 1 ou 2 ramos diretos, sendo 1 ramo - 8 casos ($26,66\% \pm 8,1$) e 2 ramos - 2 casos ($6,66\% \pm 4,5$). Estes ao alcançarem o órgão permaneceram indivisos - 8 casos ($26,66\% \pm 8,1$) ou subdividiram-se em 3 colaterais - 2 casos ($6,66\% \pm 5,4$).

Finalmente a artéria caudal mediana quando presente ($3,33\% \pm 3,3$) emitiu para a Bolsa Cloacal 2 ramos diretos e indivisos, enquanto a artéria ilíaca interna esquerda, observada em $3,33\% \pm 3,3$ dos casos, emitiu 1 ramo direto indiviso.

Número

Independentemente da sua origem, os ramos endereçados à Bolsa Cloacal foram vistos em número de 2 a 9. Assim pudemos notar, mais frequentemente, 4 ramos - 12 casos ($40\% \pm 8,9$), 5, 6 e 7 ramos - 4 casos ($13,33\% \pm 6,2$), 3 e 9 ramos - 2 casos ($6,66\% \pm 4,5$) e 2 e 8 ramos - 1 caso ($3,33\% \pm 3,3$) cada.

Ao penetrarem no órgão, estes ramos permaneciam indivisos 3 casos ($10,0\% \pm 5,5$) ou subdividiam-se em até 25 colaterais, mais precisamente em: 2 colaterais - 3 casos ($10,0\% \pm 5,5$), 3 colaterais - 2 casos ($6,66\% \pm 4,5$), 4 colaterais - 1 caso ($3,33\% \pm 3,3$), 5 colaterais - 1 caso ($3,33\% \pm 3,3$), 6 colaterais - 4 casos ($13,33\% \pm 6,2$), 8 colaterais - 2 casos ($6,66\% \pm 4,5$), 10 colaterais - 2 casos ($6,66\% \pm 4,5$), 11 colaterais - 1 caso ($3,33\% \pm 3,3$), 12 colaterais - 2 casos ($6,66\% \pm 4,5$), 13 colaterais - 1 caso ($3,33\% \pm 3,3$), 14 colaterais - 2 casos ($6,66\% \pm 4,5$), 15 colaterais - 1 caso ($3,33\% \pm 3,3$), 16 colaterais - 2 casos ($6,66\% \pm 4,5$), 18 colaterais - 1 caso ($3,33\% \pm 3,3$), 22 colaterais - 1 caso ($3,33\% \pm 3,3$) e 25 colaterais - 1 caso ($3,33\% \pm 3,3$), distribuindo-se então por todo o parênquima (Quadro 1).

Quadro 1

Número de ramos arteriais destinados à Bolsa Cloacal de galinhas da linhagem Hubbard, segundo sua origem. Uberlândia, 2002

Artérias						
Obs.	APIE	APID	AMC	ACM	AIE	Total
1	1	1	-	-	-	2
2	2	2	-	-	-	4
3	2	3	-	-	-	5
4	7	1	1	-	-	9
5	2	2	-	-	-	4
6	1	2	2	-	-	5
7	2	1	-	-	-	3
8	1	6	-	-	-	7
9	1	2	1	-	-	4
10	2	2	-	-	-	4
11	1	3	-	-	-	4
12	3	2	1	-	-	6
13	2	2	-	-	-	4
14	6	1	-	2	-	9
15	2	5	1	-	-	8
16	2	2	-	-	-	4
17	5	2	-	-	-	7
18	2	3	1	-	-	6
19	3	1	-	-	1	5
20	1	5	-	-	-	6
21	2	2	-	-	-	4
22	2	2	1	-	-	5
23	3	1	-	-	-	4
24	2	2	-	-	-	4
25	2	4	1	-	-	7
26	3	1	-	-	-	4
27	3	3	1	-	-	7
28	2	2	-	-	-	4
29	1	3	2	-	-	6
30	1	2	-	-	-	3
Total	69	70	12	2	1	154

APIE – artéria pudenda interna esquerda; APID – artéria pudenda interna direita; AMC – artéria mesentérica caudal; ACM – artéria caudal mediana; AIE – artéria ilíaca interna esquerda

Ordenação

Quando considerado conjuntamente a origem, as associações e o número dos vasos responsáveis pelo suprimento arterial da Bolsa Cloacal notamos disposição própria em cada uma das peças examinadas.

Discussão

Conforme análise de nossa revisão da literatura, podemos notar que os estudos morfológicos relativos ao órgão de porte maior do sistema imunitário das aves têm sido pouco explorados, principalmente no concernente à sua vascularização arterial, com exceção a poucos trabalhos realizados^{5,6,7} que estudaram, como neste trabalho, a origem, o número e a ordenação das artérias destinadas à Bolsa Cloacal nas linhagens Peterson e Avian Farms, respectivamente, além da utilização da mesma metodologia reportada neste trabalho.

Já para a nomenclatura dos colaterais oriundos das artérias pudendas internas, somos concordantes com a denominação de ramos bursocloacais para os mesmos, oferecida por alguns autores que estudaram o assunto^{5,6,8,9}, estando esta nomenclatura de acordo com o International Committee on Avian Anatomical Nomenclature.¹⁰

Porém, particularizando a origem das artérias que nutrem a bolsa cloacal com seus ramos, foram verificadas como oriundas diretamente da aorta descendente, as artérias pudendas internas direita e esquerda, mesentérica caudal e caudal mediana o que coaduna com a maioria dos relatos consultados.^{5,6,7,8,9,11} Entretanto, ressalte-se que em alguns destes trabalhos não há a indicação do caráter sistemático agora empreendido.

Quanto à presença de colaterais oriundos da artéria ilíaca interna esquerda, os mesmos não foram evidenciados pela maioria dos autores consultados, exceção feita a Schwarze⁶ que não descreveu o número por ele observado, demonstrando portanto, a generalização dos dados encontrados na literatura clássica^{13,14}, onde existem apenas menções superficiais referentes a vascularização arterial da Bolsa Cloacal, fazendo com que o confronto de resultados fique restrito a análise da origem e importância dos vasos endereçados ao referido órgão, sem a possibilidade de interrelacionar aspectos sistemáticos relativos ao número total e de origem dos vasos, que ao nosso ver são de suma importância quando tratada a irrigação de um órgão. No entanto, Getty¹³, dentre os autores clássicos, é o que mais se aproxima de nossos relatos.

No tocante ao comportamento dos vasos arteriais destinados ao órgão, obteve-se que se apresentam, em maior número e de maneira direta, com a observação de penetrarem pelas faces laterais e ventral, o mesmo evidenciado para o pato doméstico¹⁵ e para as linhagens Peterson et al.⁵ e Avian Farms⁶, o que leva, como descrito⁶, a acreditarmos que esta disposição direta dos vasos seja decorrente da

necessidade de um maior fluxo sanguíneo para a Bolsa Cloacal, por tratar-se de um órgão linfóide primário, além da posição sintópica do órgão em relação ao trajeto vascular.

De outra forma, devemos levar em consideração os relatos exarados por Onyeanus et al.¹⁶, onde observaram vasos arteriais penetrando sob a cápsula de revestimento do referido órgão, sem citar, no entanto, quais eram esses vasos nutridores, o que não permite maiores comparações por nossa parte, principalmente por ter sido o modo de penetração das artérias, objeto deste estudo.

Quanto ao número de colaterais emitidos à Bolsa Cloacal, devemos considerar que para as outras linhagens estudadas^{5,6,7}, foi particularmente diferenciado, principalmente no tocante aos ramos bursocloacais, o que nos leva a acreditar ser este um fator de variação individual, onde a maior ou menor freqüência de um ramo pode variar de animal para animal, ou concentrar-se em um número quase que constante, como é o nosso caso. Além do mais, existem variações quanto à ausência de ramos emergentes da artéria mesentérica caudal, caso concordante com as linhagens Rhode Island⁸ e Ross⁷ ou oriundos da artéria sacral mediana, descritos apenas por Zamojska.⁹ Talvez, estas diferenças de dados sejam decorrentes de particularidades anatômicas da espécie ou linhagem estudada, ou mesmo em função da baixa freqüência dos ramos, como descrito para a artéria mesentérica caudal em todas as linhagens trabalhadas até agora⁵, o que reforça a idéia da necessidade de

trabalhos sistemáticos que preservem as características metodológicas, enfatizando os aspectos comparativos quer seja racial, de linhagem ou outro.

Finalmente, salientamos que quando analisado o número, a origem e sua divisão no parênquima, notamos comportamento vascular próprio para cada uma das peças estudadas à semelhança do descritos para outros órgãos linfóide, como o timo, nas demais espécies de animais.^{17,18,19}

Conclusões

Ao analisarmos os resultados obtidos, pudemos chegar às seguintes conclusões:

- A Bolsa Cloacal de matrizes de corte Hubbard é irrigada por ramos bursocloacais das artérias pudenda interna esquerda, pudenda interna direita ou por associações deste com ramos das artérias mesentérica caudal, caudal mediana e ilíaca interna esquerda.

- Independentemente da origem dos vasos, a Bolsa Cloacal recebe de 2 a 9 ramos sendo que a artéria pudenda interna esquerda contribui com até 7 ramos bursocloacais. Já a artéria pudenda interna direita contribui com a emissão de até 6 ramos bursocloacais. A artéria mesentérica caudal, quando participa em associação com as artérias pudendas internas, oferece até 2 ramos, enquanto que as artérias caudal mediana e ilíaca interna esquerda, quando presentes, emitem 2 e 1 ramos diretos, respectivamente.

Considerando a origem e o número total de vasos em cada peça, o comportamento vascular apresentou disposição própria para cada observação.

Abstract

The Cloacal Bursa's arteries of 30 females Hubbard were injected with 50% Neoprene Latex 450 solution, and submitted to dissection. The ages of the birds was to 10 to 12 weeks. The vessel's origin, number and sequence were studied. The results showed the participation of the left and right internal pudendal artery in all cases, with the association of the cranial mesenteric artery (33,33%), to median caudal artery (3,33%), and to left internal iliac artery (3,33%). The total

Key-words:
Arteries.
Cloacal bursa.
Vascular system.

branches number, without considering its origin, varied in 2 to 9, being 4 branches the major frequency. The vessels distribution was the same in each bird.

Referências

- PAYNE, L. N. The lymphoid system. In: BELL, D. J.; FREEMAN, B. D. (Ed.). **Physiology and biochemistry of the domestic fowl**, London: Academic Press, 1971. v. 2, p. 985-1037.
- ROSE, E. The immune system in birds. **Journal of the Royal Society of Medicine**, v. 72, p. 701-705, 1979.
- BHADURI, J. L.; BISWAS, B. The main cervical and thoracic arteries of birds. Series 2. Columbiformes, Columbidae, part 1. **Anatomischer Anzeiger**, v. 100 p. 337-350, 1954.
- ROSSKOPF, W.; WOERPEL, R. **Diseases of cage and aviary birds**. 3. ed. New York: Willians & Wilkins, 1996. p. 84-86.
- SANTANA, M. I. S. et al. Vascularização arterial da bolsa cloacal em matrizes de corte da linhagem Peterson (*Gallus gallus domesticus*). **Brazilian Journal of Veterinary Research and Animal Science**, v. 36, n. 1, 1999.
- SANTANA, M. I. S. et al. Vascularização arterial da bolsa cloacal em *Gallus gallus domesticus* (Matrizes de corte Avian Farms). **Brazilian Journal of Veterinary Research and Animal Science**, v. 37, n. 2, 2000.
- SILVA, F. O. C.; GONÇALEZ, P. O. Vascularização arterial da bolsa cloacal em aves (Linhagem Ross), In: CONGRESSO PANAMERICANO DE CIÊNCIAS VETERINÁRIAS, 15., 1996, Campo Grande, **Anais...** Campo Grande: Sociedade Panamericana de Medicina Veterinária, 1996. p. 119.
- PINTEA, V.; CONSTANTINESCU, G. M.; RADU, C. Vascular and nervous supply of Bursa of Fabricius in the hen. **Acta of Veterinary Science**, v. 17, p. 263-268, 1967.
- ZAMOJSKA, D. Anatomical studies on the vascularization of the Bursa of Fabricius and Uropigeal Gland in the hens (*Gallus gallus domesticus* L). Part. II. Blood Vessels of the Bursa of Fabricius (Bursa of Fabricii). **Zoological Poloniae**, v. 24, p. 455-476, 1975.
- BAUMEL, J. J. **Handbook of avian anatomy: nomina anatomica avium**. 2. ed. Cambridg: Nuttall Ornithological Club, 1993. 779 f. Prepared by the International Committee on Avian Anatomical Nomenclature, World Association of Veterinary Anatomists.
- GETTY, R. (Ed.). **Sisson/Grossman's, anatomia dos animais domésticos**. 5. ed. Rio de Janeiro: Interamericana, 1981. v. 2, p. 1868.
- SCHWARZE, E.; SCHRÖDER, L. **Compendio de Anatomia Veterinária**. Zaragoza: Acribia, 1970. v. 5, p. 145.
- EDE, D. A. **Anatomia de las aves**. Zaragoza: Acribia, 1965. p. 88-90.
- NICKEL, R.; SCHUMMER, A.; SEIFERLE, E. **Anatomy of the domestic birds**. Berlin: Verlag Paul Parey, 1977, p. 99.
- SCALA, G. et al. The vascularization of the bursa cloacalis (of Fabricius) in the duck. **Anatomia Histologia Embryologia**, v. 18, p. 66-75, 1989.
- ONYEANUSI, B. I. et al. The anatomy of the cloacal bursa (bursa of fabricius) in the helmeted guinea fowl (*Numida meleagris galeata*). **Anatomy Histology and embryology**. v. 22, p. 212-221, 1993.
- BOMBONATO, P. P.; BORELLI, V. FERNANDES FILHO, A. Contribuição ao estudo da vascularização arterial em fetos de bovinos de origem européia. **Revista da Faculdade de Medicina Veterinária e Zootecnia da Universidade de São Paulo**, v. 23, p. 31-38, 1986.
- BOMBONATO, P. P.; BORELLI, V.; DIDIO, L. J. A. Arterial supply of the zebu fetuses. **Archivio Italiano di Anatomia ed Embriologia**, v. 93, p. 55-66, 1988.
- SILVA, F. O. C.; BOMBONATO, P. P. Suprimento arterial do timo em fetos de caprinos SRD. **Brazilian Journal of Veterinary Research and animal Science**, v. 27, n. 1, p. 9-16, 1990.