



UNIVERSIDADE DE BRASÍLIA

Faculdade de Agronomia e Medicina Veterinária

Programa de Pós-Graduação em Saúde Animal

**CLASSIFICAÇÃO DO TESTE DE CRISTALIZAÇÃO DA LÁGRIMA EM EQUINOS
HÍGIDOS E SUA CORRELAÇÃO COM A AVALIAÇÃO DA SUPERFÍCIE
OCULAR.**

LAURA REIS E SILVA

Dissertação de Mestrado em Saúde Animal

Brasília/DF

Junho/2014



UNIVERSIDADE DE BRASÍLIA

Faculdade de Agronomia e Medicina Veterinária

Programa de Pós-Graduação em Saúde Animal

**CLASSIFICAÇÃO DO TESTE DE CRISTALIZAÇÃO DA LÁGRIMA EM EQUINOS
HÍGIDOS E SUA CORRELAÇÃO COM A AVALIAÇÃO DA SUPERFÍCIE
OCULAR.**

LAURA REIS E SILVA

Dissertação de Mestrado em Saúde Animal

Área de concentração: Clínica Médica e Cirurgia Animal

Linha de Pesquisa: Métodos de diagnóstico e tratamento de afecções dos animais domésticos e silvestres.

Brasília/DF

Junho/2014



UNIVERSIDADE DE BRASÍLIA

Faculdade de Agronomia e Medicina Veterinária

Programa de Pós-Graduação em Saúde Animal

**CLASSIFICAÇÃO DO TESTE DE CRISTALIZAÇÃO DA LÁGRIMA EM EQUINOS
HÍGIDOS E SUA CORRELAÇÃO COM A AVALIAÇÃO DA SUPERFÍCIE
OCULAR.**

LAURA REIS E SILVA

Orientadora: Prof^a Dr^a Paula Diniz Galera

Publicação 097/2014

Dissertação de Mestrado em Saúde Animal

Área de concentração: Clínica Médica e Cirurgia Animal

Linha de Pesquisa: Métodos de diagnóstico e tratamento de afecções dos animais domésticos e silvestres.

Brasília/DF

Junho/2014

REFERÊNCIA BIBLIOGRÁFICA E CATALOGAÇÃO

SILVA, L.R. **Classificação do Teste de Cristalização da Lágrima em equinos hígidos e sua correlação com a avaliação da superfície ocular**. Brasília: Faculdade de Agronomia e Medicina Veterinária, Universidade de Brasília, 2014, 21p. Dissertação de Mestrado.

Documento formal, autorizando reprodução desta dissertação de Mestrado para empréstimo ou comercialização, exclusivamente para fins acadêmicos; foi passado pelo autor à Universidade de Brasília e acha-se arquivado na secretaria do Programa. O autor reserva para si os outros direitos autorais, de publicação. Nenhuma parte desta dissertação de mestrado pode ser reproduzida sem a autorização por escrito do autor. Citações são estimuladas, desde que citada a fonte.

Silva, Laura Reis

Classificação do Teste de Cristalização da Lágrima em equinos hígidos e sua correlação com a avaliação da superfície ocular/ Laura Reis e Silva
Orientação de Paula Diniz Galera - Brasília, 2014. 21p

Dissertação de Mestrado (M) – Universidade de Brasília/ Faculdade de Agronomia e Medicina Veterinária, 2014.

1. *Ferning test*
2. Célula caliciforme.
3. Conjuntiva.
4. Filme lacrimal
5. *Equus caballus* I. Galera, P.D. II Doutor.



UNIVERSIDADE DE BRASÍLIA
Faculdade de Agronomia e Medicina Veterinária
Programa de Pós-Graduação em Saúde Animal

LAURA REIS E SILVA

DISSERTAÇÃO DE Mestrado SUBMETIDA
AO PROGRAMA DE PÓS-GRADUAÇÃO EM SAÚDE
ANIMAL, COMO PARTE DOS REQUISITOS
NECESSÁRIOS A OBTENÇÃO DO GRAU DE MESTRE
EM SAÚDE ANIMAL.

APROVADA POR:

Profª Drª Paula Diniz Galera (FAV/UnB)
(ORIENTADORA)

Profª Drª Arianne Pontes Oriá (UFBA)
(EXAMINADOR EXTERNO)

Prof Dr Fabiano José Ferreira De Sant'ana (FAV/UNB)
(EXAMINADOR INTERNO)

Brasília/DF, 03 de junho de 2014

**Classificação do Teste de Cristalização da Lágrima em equinos hípidos e sua correlação
com a avaliação da superfície ocular**

(Laura R Silva¹, Anderson F Gouveia¹, Cleyber J T de Fátima,¹ Leticia B Oliveira², Janildo L Reis Jr², Renato F Ferreira³, Connie M McManus¹ e Paula D Galera¹).

1 Faculdade de Agronomia e Medicina Veterinária, Universidade de Brasília (UnB), Brasil; 2 Laboratório de Patologia Veterinária, UnB, Brasil; 3 Regimento de Polícia Montada Coronel Rabelo, da Polícia Militar do Distrito Federal, Brasil.

¹Autor para correspondência: Paula Diniz Galera. Veterinária, Universidade de Brasília (UnB), ICC Sul, Campus Universitário Darcy Ribeiro, Cx. Postal 4508, Brasília, DF 70910-970, Brasil. dra.paulagalera@gmail.com

RESUMO

Objetivo: Descrever, pela primeira vez, o teste de cristalização do filme lacrimal (TCFL) em equinos hígdos, e sua correlação com outros parâmetros de avaliação da superfície ocular.

Materiais e métodos: Trinta equinos (60 olhos), sem raça definida, machos ou fêmeas, adultos e hígdos. Realizou-se o TLS seguido da coleta de amostra lacrimal com microcapilar, aferindo-se a temperatura e umidade do ambiente no momento da coleta. Depositou-se na superfície de uma lâmina de vidro uma gota da lágrima, deixando-a secar por 10 minutos em temperatura ambiente. Avaliou-se a cristalização da lagrima conforme modelo proposto por Rolando (1984) em tipos I, II, III e IV. Adjutoriamente, utilizou-se o programa *STEPanizer*[®] *stereology tool, version 1.0*, para a contagem de pontos sobre a imagem de cristalização digitalmente capturada. Procedeu-se a biópsia conjuntival bilateral para contagem de células caliciformes (CCC) e avaliação do infiltrado celular local. **Resultados:** O TCFL foi classificado em tipo I em 18 olhos (30%), tipo II em 31 olhos (51,7%) e o tipo III em 11 olhos (18,3%), sendo as amostras coletadas sob temperatura média de $27,3 \pm 1,5^{\circ}\text{C}$ e a umidade relativa de $61,5 \pm 5,7\%$. Não houve amostra com a classificação tipo IV. Na cristalização tipo I, a contagem variou entre 27 - 36 pontos (média: $33,27 \pm 2,40$), no tipo II entre 22 - 31 pontos ($25,42 \pm 1,95$) e no tipo III entre 13 - 25 pontos ($16,82 \pm 3,76$). Não houve diferença estatística ou correlação entre os olhos direito e esquerdo, tampouco a influência estatisticamente significativa ($p < 0,05$) dos fatores avaliados sobre o TCFL. A CCC apresentou valores médios de 51,8 e 48,2 células/campo para os olhos direito e esquerdo, respectivamente. Todas as amostras evidenciaram linfócitos, plasmócitos e eosinófilos. **Conclusão** O TCFL é de fácil execução, sem riscos para o paciente, e de baixo custo. Uma vez padronizado para a espécie equina, associado ou não com o programa *STEPanizer*[®] *stereology tool, version 1.0*, constitui método adicional de avaliação da superfície ocular. **Palavras-chave:** *Ferning test*, Célula caliciforme, *STEPanizer*[®], Filme lacrimal, *Equus caballus*, conjuntiva.

Abstract

Objective: To describe, for the first time, the tear ferning test (TFT) in healthy horses, and its correlation with other parameters for evaluating the ocular surface. **Animals studied:** Thirty horses (60 eyes), of no defined breed, males or females, adult and healthy. **Procedures:** The Schirmer tear test (STT) was performed after collecting a tear sample with a microcapillary tube, while measuring the ambient temperature and relative humidity at the moment of the collection. A drop of the tears was placed on the surface of a glass slide and allowed to dry for 10 min at room temperature. The crystallization pattern of the tears was classified according to the model proposed by Rolando (1984) into types I, II, III and IV. The program *STEPanizer*[®] *stereology tool, version 1.0*, was utilized for counting points on the crystallization image digitally captured. A bilateral conjunctival biopsy was performed for the caliciform cell count (CCC) and evaluation of the local cellular infiltrate. **Results:** TFT was classified into type I in 18 eyes (30%), type II in 31 eyes (51.7%) and type III in 11 eyes (18.3%), where the samples were collected at a mean temperature of $27.3 \pm 1.5^\circ\text{C}$ and relative humidity of $61.5 \pm 5.7\%$. There was no sample with a type IV classification. In the type I crystallization, the count varied between 27 and 36 points (mean: 33.27 ± 2.40), in type II between 22 and 31 points (25.42 ± 1.95), and in type III between 13 and 25 points (16.82 ± 3.76). There was no statistical difference or correlation between the right and left eyes, and nor was there a statistically significant influence ($p < 0.05$) on TFT by the factors evaluated. The mean CCC values were 51.8 and 48.2 cells/field for the right and left eyes, respectively. All samples showed the presence of lymphocytes, plasmocytes and eosinophils. **Conclusion:** TFT is easy to perform, without risks to the patient, and is inexpensive. Once standardized for horses, associated or not with the program *STEPanizer*[®] *stereology tool, version 1.0*, it is an additional method for evaluating the ocular surface. **Key words:** Ferning test, goblet cells, *STEPanizer*, tear film, *Equus caballus*, conjunctiva.

INTRODUÇÃO

A superfície ocular é formada pela conjuntiva bulbar, a superfície das pálpebras inferior, superior e da terceira pálpebra; limbo, epitélio corneal e filme lacrimal.^{1,2,3}

A córnea dos equinos está predisposta a sofrer lesões traumáticas, devido ao extremo posicionamento lateral dos olhos, sendo responsáveis por 57% das afecções oculares nessa espécie^{4,5,6} e a principal causa de hospitalização por afecção oftálmica.^{7,8}

O filme lacrimal pré corneal é um fluido trilaminar complexo constituído de componentes lipídico, aquoso e mucoso.^{1,4,9} A camada mucosa é produzida, armazenada e secretada pelas células caliciformes sendo composta por mucoproteínas, além de imunoglobulinas, sais, glicose, leucócitos, debris celulares e enzimas^{10,11,12}. As células caliciformes, nos equinos, estão em maior densidade no fórnix conjuntival, mormente na região medial inferior.^{12,13,14,15}

A deficiência na qualidade ou na quantidade da lágrima pode levar ao desenvolvimento de doenças na superfície ocular dos cavalos.^{1,16} Com a deficiência lacrimal seguem-se ressecamento e ceratoconjuntivite, desconforto ocular, além de afecções corneais progressivas e alterações da superfície ocular de resolução mais demorada, a exemplo de abscessos estromais ou ceratites fúngicas, com conseqüente perda da visão.^{1,17,18,19,20}

A avaliação da superfície ocular está diretamente envolvida no diagnóstico e na terapêutica de diversas afecções sediadas nesta região. Dentre os testes utilizados, compilam-se o teste lacrimal de Schirmer (TLS), o tempo de ruptura do filme lacrimal (TRFL) e a coloração da superfície ocular com rosa bengala/lissamina verde e fluoresceína.^{21,22,23,24,25} No entanto, outras provas menos usuais na prática clínica também estão disponíveis, como a citologia conjuntival de impressão, biópsia conjuntival, análise do perfil protéico do filme lacrimal, mensuração da osmolaridade da lágrima e o Teste de cristalização do filme lacrimal (TCFL).^{25,26,27,28}

O TCFL ou *Ferning test* é uma maneira rápida e de baixo custo que reflete indiretamente a osmolaridade e a qualidade lacrimal. Acredita-se estar relacionado à produção de mucinas, com grande sensibilidade e especificidade para o diagnóstico de CCS em seres humanos.^{27,28,29} O primeiro estudo dos cristais formados a partir de amostras de lágrima ocorreu em 1791, por cientistas franceses. Tempos depois Tabbara (1982), Rolando (1984) e Norm (1987) deram continuidade aos estudos padronizando o TCFL na oftalmologia humana e pesquisando suas correlações.^{29,30,31}

A lágrima, quando seca, apresenta cristalização de alguns de seus componentes, que assumem formatos variados, lembrando folhas de samambaia, sendo que a temperatura e umidade do ar, no momento da coleta, podem influenciar o padrão do cristal.³² Rolando (1984) classificou os achados destes cristais em quatro grupos distintos, de acordo com a presença e exuberância dos mesmos, observando que os padrões diferem entre as lágrimas de indivíduos normais daqueles com deficiências lacrimais.^{28,29} Entretanto, a despeito da sua difusão no meio científico, críticas a respeito da sua subjetividade e reprodutibilidade foram feitas²⁸.

O programa *STEPanizer*, (*STEPanizer*[®] *stereology tool, version 1.0*) permite a avaliação estereológica de imagens digitalmente capturada por microscópio, sendo utilizado para auxiliar na contagem de componentes de interesse presentes nas imagens microscópicas.³³

O teste de cristalização da lágrima, no entanto, não fora previamente descrito em equinos, tampouco se verificou a possibilidade de haver alguma relação entre ele e os demais testes de avaliação da superfície ocular citados anteriormente. Frente aos escassos estudos nesta área, na espécie equina, objetivou-se estabelecer um padrão de avaliação do TCFL em equinos hígidos e sua correlação com o TLS, temperatura e umidade do ar no momento da coleta da amostra, contagem de células caliciformes, infiltrado inflamatório conjuntival, idade

dos animais avaliados e contagem de pontos pelo método *STEPanizer*[®], sendo descrito pioneiramente nesse estudo.

MATERIAS E MÉTODOS

Comitê de Ética

Este estudo foi submetido e aprovado pelo Comitê de Ética no Uso Animal (CEUA) do Instituto de Ciências Biológicas da Universidade de Brasília, (protocolo nº 56274/2012).

Animais

Avaliaram-se 60 olhos de 30 equinos sem raça definida, machos ou fêmeas, adultos (15 ± 8 anos) e sem alterações clínicas ou oftálmicas. Todos os equinos foram provenientes do Regimento de Polícia Montada Coronel Rabelo, da Polícia Militar do Distrito Federal. Os equinos eram alojados em piquetes, e submetidos as condições de temperatura e umidades naturais do Centro-oeste brasileiro.

Para inclusão dos animais neste estudos, eles foram previamente submetidos à avaliação clínica, hemograma e à semiotécnica oftálmica. Procedeu-se o Teste da lágrima de Schirmer (Teste de Schirmer[®], Ophthalmos Fórmulas, São Paulo, SP, Brasil), a avaliação dos reflexos pupilares, inspeção da superfície ocular através da biomicroscopia em lâmpada de fenda (Kowa-SL[®]; Kowa, Tokyo, Japan), tonometria de aplanção (Tonômetro TonoPen – XL[®]; Medtronic Solon, Jacksonville, FL, EUA), teste da fluoresceína e de lissamina verde (Fluoresceína/ Lissamina verde Strips[®], Ophthalmos Fórmulas, São Paulo, SP, Brasil).

Teste de Cristalização do Filme Lacrimal (TCFL)

Coletou-se amostra lacrimal com um tubo microcapilar inserido na pálpebra inferior de ambos os olhos.³⁴ A temperatura e a umidade relativa do ar foram registradas no momento de coleta de cada amostra, por meio de um termohigrômetro (Incoterm-Indústria de termômetros, modelo 7666.02.0.00).

Depositou-se na superfície de uma lâmina de vidro uma gota da lágrima, com diâmetro aproximado de três milímetros, no centro de um círculo marcado previamente com caneta hidrográfica. Padronizou-se o tempo de dez minutos para a secagem da lágrima, em temperatura ambiente. A leitura das lâminas ocorreu com auxílio de microscópio de luz com câmera acoplada para a captação de imagem fotográfica, com o uso do programa *Motic images plus 2.0*, para posterior classificação.

Classificação do teste de cristalização da lágrima, segundo Rolando (1984)

A cristalização do filme lacrimal foi avaliada conforme o modelo proposto por Rolando (1984): tipo I, caracterizado por uma cristalização densa composta por cristais multi-ramificados, sem espaçamento entre eles; tipo II, caracterizado por cristalização densa, ramos mais curtos, arborificações menores e mais espaçadas; tipo III, caracterizado por raras ramificações, muitas vezes grandes e incompletas, e amplo espaço entre elas; e tipo IV, caracterizado pela ausência de cristalizações e presença de grumos e muco.

Previamente á classificação do TCFL foi realizado um estudo piloto para leitura de várias lâminas com cristais de lágrima, afim de minimizar a subjetividade da classificação, com o intuito de treinar três examinadores, que em consenso, classificaram as amostras do estudo final.

Classificação segundo Método *STEPanizer*[®]

As imagens, oriundas da cristalização lacrimal, foram avaliadas pelo programa *STEPanizer*, (*STEPanizer*[®] *stereology tool, version 1.0*). No programa, 36 pontos equidistantes foram sobrepostos em um campo delimitado no aumento de 400 vezes e computou-se para a contagem o quadrante inferior dos pontos que atingiam os cristais, excluindo os que atingiam espaços vazios.

Biópsia Conjuntival

Após a limpeza ocular com solução de Polivinil Pirrolidona Iodo a 1% e a anestesia ocular tópica por instilação de duas gotas do colírio anestésico (Anestalcon® colírio 0,5%, Alcon Laboratórios do Brasil Ltda., São Paulo, SP, Brasil), procedeu-se a biópsia na região do fórnix conjuntival inferior nasal, com auxílio de pinça e tesoura, acondicionando-as em frascos contendo formalina tamponada 10%. As amostras foram processadas rotineiramente pelo Laboratório de Patologia Veterinária da Universidade de Brasília – LPV-UnB. Duas lâminas de cada fragmento foram confeccionadas e coradas por hematoxilina/eosina (HE) e por *Periodic Acid Schiff* (PAS – Easy Path – São Paulo – Brasil).

Contagem de Células Caliciformes

Cada lâmina, corada com PAS, foi observada em menor aumento (200 vezes) para avaliação da qualidade do corte histológico. Em seguida, foi realizada a contagem das células caliciformes em cinco campos consecutivos (número máximo de campos viáveis por amostra), ao longo do epitélio conjuntival, em aumento de 400 vezes. Esta contagem foi realizada por dois examinadores. A partir da média da contagem final de cada examinador, obteve-se como resultado o número de células produtoras de muco por campo.

Avaliação do Infiltrado Celular

As lâminas coradas com HE foram utilizadas para a avaliação de infiltrados celulares. Para quantificação dos infiltrados à microscopia, utilizou-se gradação: 1 infiltrado discreto; 2 infiltrado moderado e 3 infiltrado acentuado. Identificou-se também o tipo celular predominante.

Avaliação Estatística

Foram realizadas as análises estatísticas com *Statiscal Analysis System*® (v.9.3 SAS, North Carolina), a fim de se avaliarem o efeito do TLS, da temperatura e umidade, contagem de células caliciformes, infiltrado inflamatório, idade do animais e classificação pelo método

STEPanizer[®] sobre o TCFL, a partir da correlação de Spearman (CORR) e análise de dados não paramétricos (GLIMMIX). Realizou-se a regressão linear para se obter a classificação do TCFL, de acordo com Rolando (1984), a partir dos resultados da contagem de pontos pelo método *STEPanizer*[®] (PROC REG).

RESULTADOS

Os valores do teste da lágrima de Schirmer foram de $28,6 \pm 6,2$ mm/min e $28 \pm 5,2$ mm/min para olhos esquerdo e direito, respectivamente, e sem diferença significativa entre os olhos ($p < 0,05$).

O teste de cristalização lágrima foi classificado em tipo I em 18 olhos (30%), tipo II em 31 olhos (51,7%) e o tipo III em 11 olhos (18,3%) (Fig 1 A, C e E respectivamente). Não houve amostra com a classificação tipo IV.

Utilizando-se o programa *STEPanizer*[®] verificou-se existir, uma padronização na contagem de pontos proposta com a classificação do teste da cristalização da lágrima segundo Rolando (1984) (Tabela 1). Na cristalização tipo I, de ambos os olhos, a contagem de pontos foi alta, variando de 27 - 36 pontos (média: $33,27 \pm 2,40$), no tipo II essa variação foi de 22 - 31 ($25,42 \pm 1,95$) e no tipo III de 13 - 25 ($16,82 \pm 3,76$), (Fig 1, B, D e F respectivamente).

Constatou-se alta correlação negativa entre o teste de cristalização da lágrima e o programa de contagem de pontos *STEPanizer* no olho esquerdo ($r: -0,84; p < 0,01$), no olho direito ($r: -0,90; p < 0,01$) e na correlação entre as médias em ambos os olhos ($r: -0,92; p < 0,01$). Verificou-se que a contagem alta de pontos está associada aos melhores parâmetros de classificação de lágrima, tipo I ou II de acordo com Rolando (1984). Já a regressão linear foi altamente significativa ($p < 0,0001$) entre a classificação do TCFL, segundo Rolando (1984), e a classificação da cristalização segundo a contagem de pontos pelo método *STEPanizer*[®], gerou a equação $TCFL = 4,57860 - 0,10287 \times \text{Pontos} (STEPanizer^{\circledast})$; $R^2 = 0,84$ (Gráfico 1).

A contagem de células caliciformes apresentou valores médios de $48,2 \pm 10$ e $51,8 \pm 12$ células/campo para os olhos esquerdo e direito, respectivamente (Fig 2 , D), não se verificou diferença estatisticamente significativa entre os olhos ($p < 0,05$). Observou-se que 66,7% das amostras apresentaram infiltrado celular discreto (1); 23,3% apresentaram infiltrado celular moderado (2) e, 10% das amostras, apresentaram infiltrado celular acentuado (3) (Fig 2, A, B e C respectivamente).

Em todas as amostras foram encontradas quantidades variáveis de linfócitos, plasmócitos e eosinófilos, sendo que algumas células estavam em maior quantidade, e predominavam na amostra. Em 55% das amostras os linfócitos e plasmócitos foram predominantes. Em 33,3% os três tipos celulares estavam em quantidades similares e em 11,7% os eosinófilos estavam em maioria (Fig 2, C).

A temperatura média, durante a realização do período do estudo, foi de $27,3 \pm 1,5^\circ\text{C}$ e a umidade relativa do ar de $61,5 \pm 5,7\%$. Encontrou-se alta correlação negativa entre o temperatura e umidade no momento da coleta de lágrima no olho esquerdo ($r: -0,78$ $p < 0,01$), no olho direito ($r: -0,81$; $p < 0,01$) e na correlação entre as médias em ambos os olhos ($r: -0,80$; $p < 0,01$).

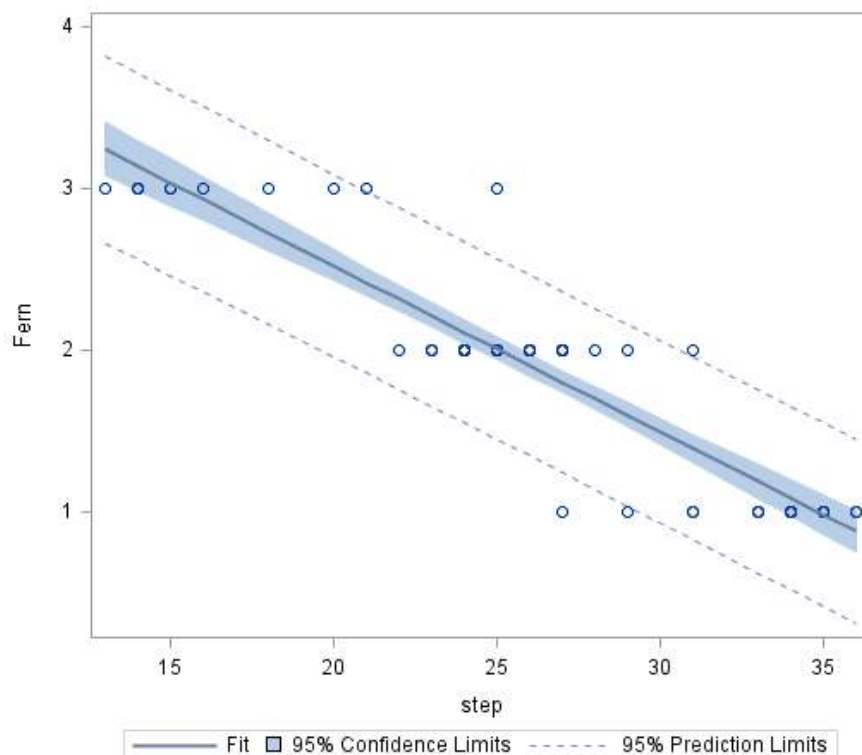
Não houve diferença estatística ou correlação entre os olhos esquerdo e direito ($p < 0,05$), tampouco foi encontrada correlação significativa entre o TCFL, TLS, número de células caliciformes, infiltrado celular ou idade dos animais avaliados.

Tabela 1. Comparação entre as classificações do Teste de Cristalização da Lágrima utilizando o método proposto por Rolando(1894) e pela contagem de pontos pelo programa *STEPanizer*®.

Classificação	Rolando (1984)		<i>STEPanizer</i>				
	N	Média ± DP	Mediana	Mínimo	Máximo		
Olho	1	8	33,5 ± 2,3	34	29	36	
	Esquerdo	2	17	25 ± 1,5	24	23	28
		3	5	19,6 ± 4	20	14	25
Olho Direito	1	10	33,1 ± 2,6	33,5	27	36	
		2	14	25,9 ± 2,4	26	22	31
		3	6	14,5 ± 1	14,5	13	16

N (número de amostras). Rolando M. Tear mucus ferning test in normal and keratoconjunctivitis sicca eyes. *Chibret International Journal Ophthalmology* 1984; 2(4):32-41.

Gráfico 1. Gráfico de regressão linear entre a classificação TCFL segundo Rolando (Fern) e a contagem de pontos pelo método *STEPanizer*® (Step).



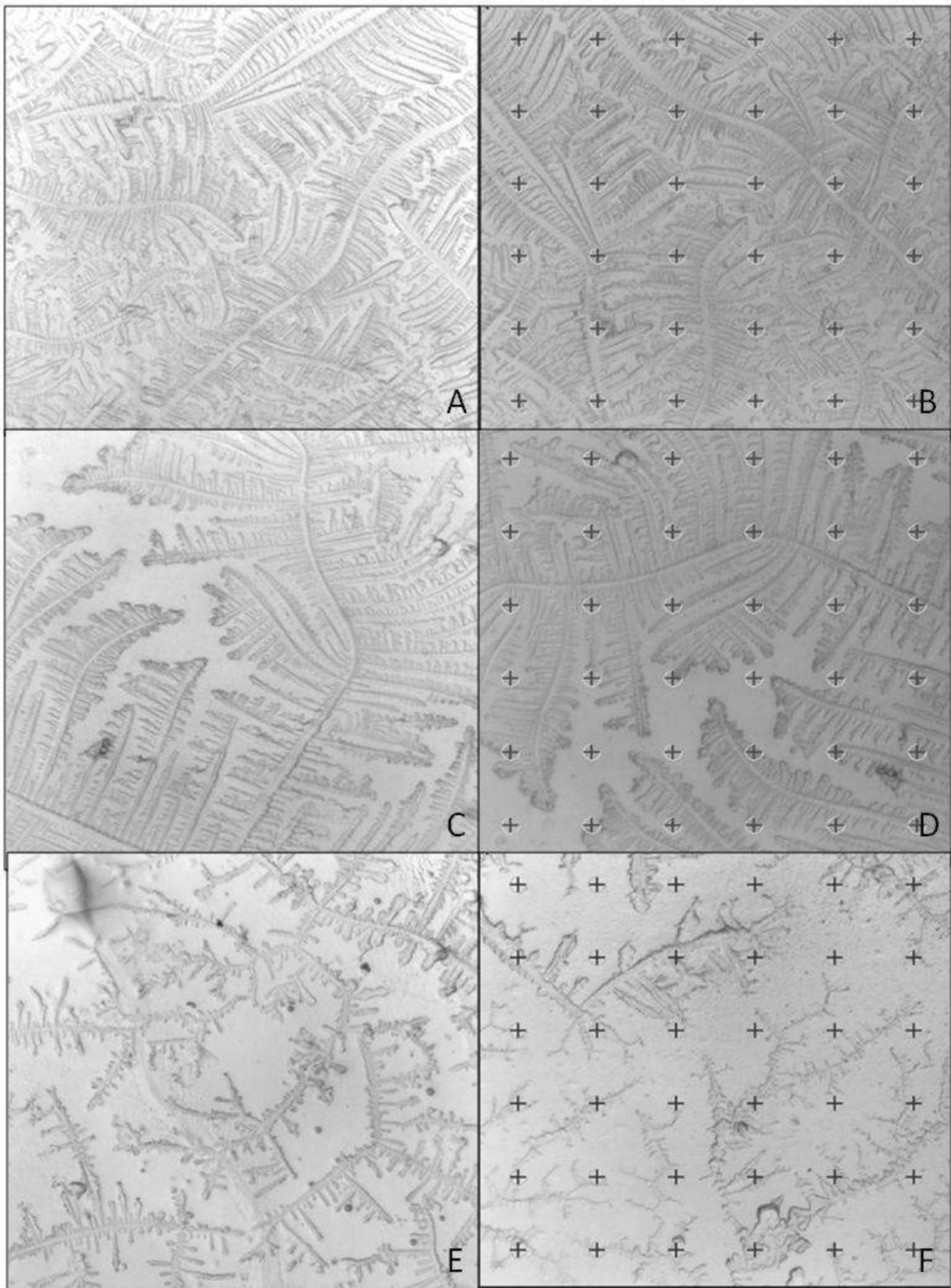


Figura 1. A) Tipo I: cristalização lacrimal densa, com vários cristais multi-ramificados, sem espaços vazios entre eles. B) Imagem da cristalização da lágrima tipo I com pontos sobrepostos equidistantemente para contagem pelo programa STEPanizer. C) Tipo II: cristalização abundante, mas com espaçamento entre os cristais. D) Imagem da cristalização

da lágrima tipo II com pontos sobrepostos equidistantemente para contagem pelo programa STEPanizer. E) Tipo III: Observa-se escassos cristais, pouco ramificados e com amplo espaçamento entre eles. F) Imagem da cristalização da lágrima tipo III com pontos sobrepostos equidistantemente para contagem pelo programa *STEPanizer*®.

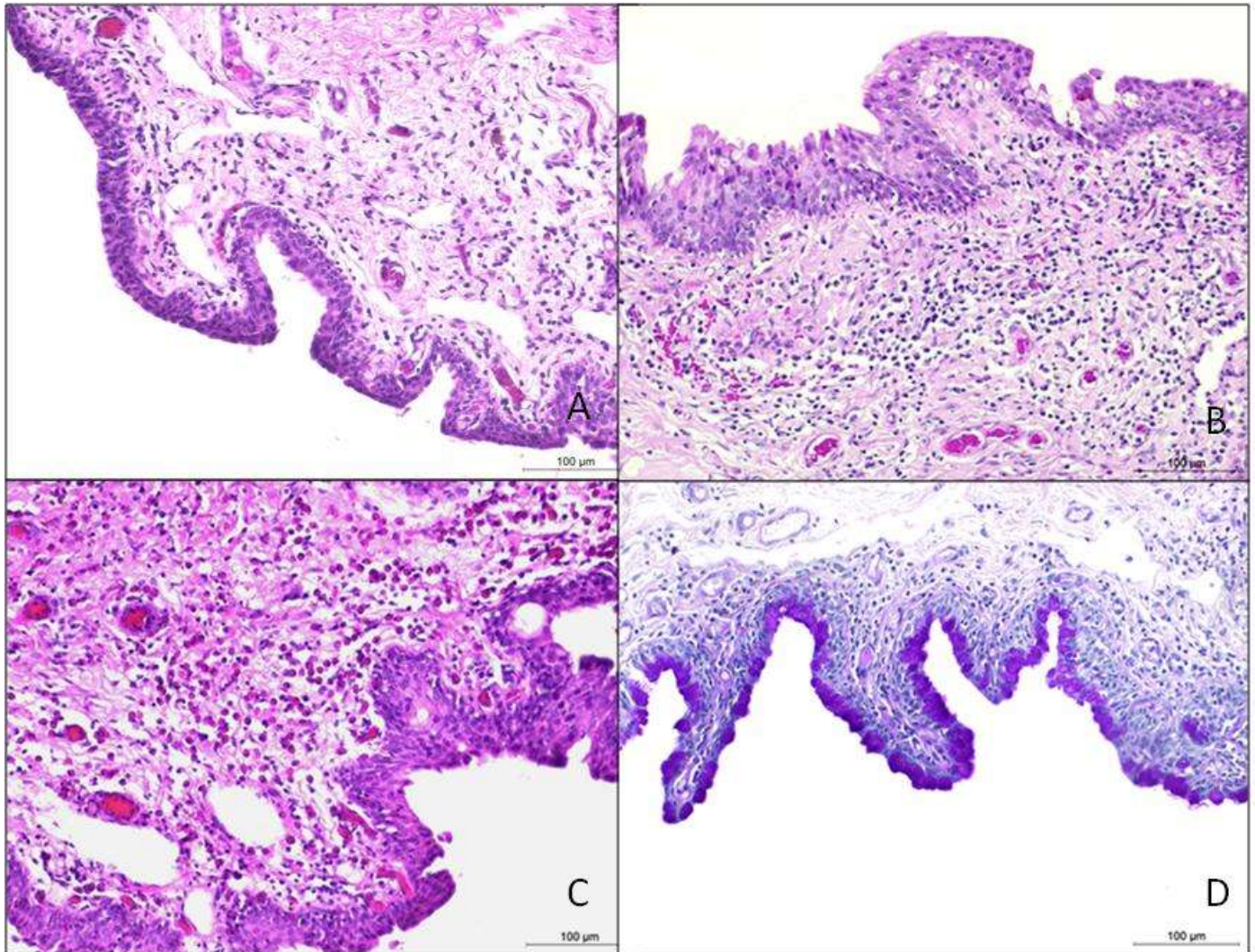


Figura 2. Cortes histológicos do fórnix conjuntival de equinos, demonstrando os graus de infiltrados celulares (1-3) e coloração PAS. (A): grau 1, infiltrado discreto, com raros plasmócitos, linfócitos e eosinófilos no estroma da amostra conjuntival, HE 200X. (B): grau 2, com infiltrado moderado de plasmócitos e linfócitos expandindo para o estroma da amostra conjuntival, HE 200X (C): grau 3, apresentando completa substituição e expansão do estroma por grande quantidade de eosinófilos e poucos linfócitos e plasmócitos, HE 200X. (D): inúmeras células caliciformes, em destaque pela coloração, compondo o epitélio do fórnix conjuntival inferior de um equino, PAS 200X.

DISCUSSÃO

Reporta-se, pela primeira vez, o teste de cristalização da lágrima na espécie equina, um método semiotécnico de fácil execução, sem riscos para o paciente, e de baixo custo. A coleta de lágrima na pálpebra inferior, região nasal, permite a proteção da córnea com a terceira pálpebra evitando assim lesão iatrogênica corneana, caso o equino se movimente bruscamente. Cuidados devem ser tomados, entretanto, para não se exercer pressão com o microcapilar sobre a conjuntiva, desencadeando o estímulo da lágrima reflexa.³⁵

Os valores do TLS em equinos adultos encontrados neste estudo ($28,6 \pm 6,2$ mm/min e $28 \pm 5,2$ mm/min para olhos esquerdo e direito, respectivamente) são um pouco superiores aos citados em literatura prévia, que reporta valores médios, em equinos hígidos, de $18,3 \pm 2,1$ mm/min⁵, 20-30 mm/min²¹ e 24 ± 7 mm/min.²³ Tal achado provavelmente decorre do reflexo de lacrimejamento, em resposta a estímulos externos como vento, poeira e outros estímulos presentes no ambiente dos equinos avaliados.^{23,35}

A classificação do tipo I e II, segundo Rolando (1984), prevalece nos pacientes humanos sem afecções oculares, e com TLS dentro dos valores normais, sendo a classificação tipo III sendo reportada em menor frequência. Já a classificação tipo IV ocorre apenas nos pacientes com afecções oculares como a síndrome do olho seco.²⁸

O mesmo ocorreu com os equinos hígidos estudados, em que se obteve a classificação tipo I e tipo II em 81,7% das amostras obtidas e apenas 18,3% foram classificadas como tipo III, sendo que o tipo IV não esteve presente em nenhuma amostra. Verificou-se uma relação inversa entre o TCFL o TLS, ou seja, quando TCFL possui uma classificação insatisfatória (tipo IV), o TLS provavelmente estará abaixo do normal para a espécie.³⁶ Acreditava-se ser a produção de mucina a razão principal para o fenômeno de cristalização lacrimal.³⁷ Porém, pesquisas recentes reportam que a cristalização advém de interações entre eletrólitos e macromoléculas, a exemplo das proteínas e de mucopolissacarídeos.^{32,38,39} Macromoléculas como as mucinas limitam-se à periferia da

amostra lacrimal, enquanto o limite de solubilidade dos sais inorgânicos é atingido com a evaporação da parte líquida com conseqüente formação dos cristais^{40,41}

Na síndrome do olho seco, em seres humanos, a diminuição da secreção lacrimal ou excessiva evaporação provocam a hiperosmolaridade lacrimal³⁹ que repercute na formação dos cristais, levando a classificações do tipo III e IV, segundo Rolando (1984).³⁸ Essas mudanças ativam as vias de sinalização MAPK e NF- κ B e a cascata inflamatória resultando no aumento de mediadores inflamatórios como IL-1 α , IL-1 β , TNF- α e MMP9 no epitélio conjuntival e na lágrima.³⁹

Segue-se dano das células da superfície epitelial e caliciformes da conjuntiva, com conseqüente diminuição na contagem celular e instabilidade do filme lacrimal.^{27,39,42} Assim, a estabilidade do filme lacrimal sobre a superfície ocular é imperativa para a manutenção da produção de mucinas e para as atividades antiinflamatórias lacrimais que auxiliam na defesa local.^{27,39,42} Sendo que, nos equinos a contagem de células caliciformes foi de $48,2 \pm 10$ e $51,8 \pm 12$ células/campo para os olhos esquerdo e direito, respectivamente.

A reprodutibilidade da classificação dos padrões de cristalização da lágrima, segundo Rolando (1984), já foi objeto de estudo. Notou-se que a experiência variável com o teste e a interpretação pessoal pôde explicar a baixa correlação entre padrões encontrados para cada amostra. A maior discordância foi encontrada entre as classificações I e II, atribuindo-se a subjetividade da individualização de cada padrão, já que a principal diferença entre eles é a ausência de espaços entre os cristais no padrão I e a presença destes no padrão II.²⁸

No presente trabalho, a classificação foi realizada em conjunto por três examinadores. Mesmo não sendo escopo deste estudo avaliar o grau de reprodutibilidade das classificações de cristalização, pôde-se observar que discordâncias foram minimizadas por ter-se discutido os padrões de cristalização previamente à classificação dos mesmos. Porém,

por se tratar de um teste ainda não difundido na oftalmologia veterinária, a sua subjetividade ainda é um importante fator a ser considerado.

O programa *STEPanizer*[®] *stereology tool, version 1.0*, que permite a avaliação estereológica de imagens digitalmente capturada por microscópio, foi utilizado nesse estudo com o objetivo de associar aos padrões de cristalização da lágrima uma classificação mais objetiva.³³ Os altos índices de correlação negativa entre o teste de cristalização e a contagem de pontos pelo programa ($p < 0,01$), demonstrou que o uso em conjunto das classificações é desejável para se obter resultados de maior acurácia.

Assim, a correlação negativa ($p < 0,01$) e a regressão linear altamente significativa ($p < 0,0001$) justificam a relação entre a contagem de pontos e a classificação baseada em Rolando (1984). Dessa forma, o uso em conjunto dos dois métodos propostos auxilia principalmente os examinadores iniciantes, possibilitando a Classificação do TCFL de forma menos subjetiva, a partir da equação $TCFL = 4,57860 - 0,10287 \times \text{Pontos (STEPanizer}^{\circledast})$; $R^2 = 0,84$.

A coloração de PAS cora apenas o conteúdo de muco das células caliciformes. Contudo, as células vazias, que secretaram completamente o muco, não são coradas e conseqüentemente não são contabilizadas na densidade total.⁴¹ Desta forma, a contagem final de células conjuntivais secretoras de muco, nos equinos do presente estudo, pode ter sido subestimada, uma vez que foram consideradas apenas células coradas pelo PAS e que apresentavam o armazenamento de muco.

A biópsia conjuntival proporciona amostra para contagem de células caliciformes e para a avaliação do infiltrado celular. No fórnice conjuntival, a lâmina própria conjuntival contém tecido linfóide, por isso vários tipos de células linfóides podem ser encontradas. Entretanto, mediante ausência de sinais clínicos de conjuntivite, pouca ênfase deve ser dada à observação de linfócitos ou plasmócitos entre as células epiteliais.¹³ Achados compatíveis

foram observados nesse estudo, ao se verificar a presença de linfócitos e plasmócitos, além de agregados linfóides, com infiltrados discretos em 66,7% das amostras.

O infiltrado eosinofílico, encontrado nas amostras deste estudo, pode ser uma resposta alérgica ao local em que os equinos viviam, já que estímulos ou condições irritantes como alérgenos ambientais, insetos, poeira e outros componentes sazonais possam ter contribuído para resposta eosinofílica conjuntival.⁵

O teste cristalização da lágrima sofre interferência de condições ambientais como temperatura e umidade relativa do ar, e em locais sem climatização essas variáveis são inconstantes.^{32,38} No entanto, este estudo foi conduzido em local aberto a fim de mimetizar o atendimento a campo. Outro fator que também pode alterar a cristalização é a presença de corpos estranhos na amostra de lágrima, como partículas de poeira do ambiente ou filamentos de muco insolúveis, já que tendem a se agregar no centro da gota alterando os padrões de cristalização.³²

A alta umidade do ar pode modificar e deteriorar os cristais, principalmente se a umidade do ar for maior que 50% em um intervalo de temperatura entre 20 e 26°C.³² Assim, com a elevação da umidade amostras de pacientes humanos sem afecções oftálmicas (tipo I) tinham sua classificação modificada para tipo II ou III. Verificou-se, em um estudo piloto que a umidade muito elevada (acima de 80%), característica do período das águas na região Centro-Oeste brasileira, interferiu na formação dos cristais, aumentando o tempo para a sua formação, ou mesmo impedindo-a, o que nos motivou a evitar este período para a condução da pesquisa.

No presente estudo, as amostras de classificação tipo III ocorreram durante a coleta em local com umidade superior a 50% (média de 61,8%) e com temperatura média de 27,1°C. Logo, tais variações poderiam explicar o motivo de animais oftalmicamente hígidos e com Schirmer dentro do normal, apresentarem a classificação tipo III. As amostras classificadas

como tipo I e II foram obtidas em dias com temperatura média de 25,83°C e valores médios de umidade relativa do ar de 57,81%.

CONCLUSÃO

O teste de cristalização da lágrima em equinos é de fácil execução, sem riscos para o paciente, e de baixo custo. Uma vez padronizado para a espécie equina, associado ou não com o programa *STEPanizer*[®] *stereology tool, version 1.0*, constitui método adicional de avaliação da superfície ocular. Estudos futuros com mensuração da osmolaridade lacrimal são encorajados.

REFERÊNCIAS BIBLIOGRÁFICAS

1. Crispin SM. Tear-deficient and evaporative dry eye syndromes of the horse. *Veterinary Ophthalmology* 2000; 3:87-92.
2. Tsubota K, Tseng SCG. *Anatomy and Physiology of Ocular Surface*. In: *Ocular Surface Diseases: Medical and Surgical Management* Ed. Holland EJ and Mannis MJ. Springer 2001; 3-15.
3. Samuelson DA. Ophthalmic Anatomy In: *Veterinary Ophthalmology* 5th (ed. Gelatt KN). Philadelphia: Blackwell Publishers 2013; 58-60.
4. Brooks DE. *Ophthalmology for the Equine Practitioner*. TNM Innovative Publishing Jackson, WY. 2002; 3-14.
5. Gilger BC ; Stoppini R. Equine ocular examination: routine and Advanced Diagnostic Techniques. In: Gilger BC. *Equine ophthalmology*. 2nd edition St Louis: Elsevier Saunders 2011; 1: 1-36.

6. Ollivier FFJ. Medical and surgical management of melting corneal ulcers exhibiting hyperproteinase activity in the horse. *Clinical Techniques in Equine Practice* 2005;4(1): 50-71.
7. Cutler TJ. Corneal epithelial disease. *Veterinary Clinics: Equine Practice* 2004; 20: 319–343.
8. Wada S, Hobo S, Niwa H. Ulcerative keratitis in thoroughbred racehorses in Japan from 1997 to 2008. *Veterinary Ophthalmology* 2010; 13:99-105.
9. Miller PE. Lacrimal System. In: Slatter D. *Fundamentals of veterinary ophthalmology*. Philadelphia: W. B. Saunders Company, 2008; 157-173.
10. Moore CP, Wilsman NJ, Nordheim EV *et al.* Density and distribution of canine conjunctival goblet cells. *Investigative Ophthalmology & Visual Science* 1987; 28(12): 1925-1932.
11. Davidson HJ, Kuonen VJ. The tear film and ocular mucins. *Veterinary Ophthalmology* 2004; 7(2):71-77.
12. Bourges-Abella N, Raymond-Letron I, Diquelou A *et al.* Comparison of cytologic and histologic evaluations of the conjunctiva in the normal equine eye. *Veterinary Ophthalmology* 2007;10(1):12-8.
13. Yong K M, Prasse K W. The eye and associated structures. In: Cowell RL, Tyler RD, Meinkoth JH. *Diagnostic cytology and hematology of the dog and cat*. 3 ed St. Louis, MO: Mosby 2008; 9:149-155.
14. Abib FC, Oréfice F. Terminologia anatômica utilizada em oftalmologia *Arquivo Brasileiro de Oftalmologia* 2005; 68 (2): 273-276.
15. Maggs DJ. Conjunctiva. In: SLATTER, D. *Fundamentals of veterinary ophthalmology*. Philadelphia: W. B. Saunders Company, 2008; 7:135-150.

16. Ollivier FFJ. The precorneal tear film in horses: its importance and disorders. *Veterinary Clinics of North America: Equine Practice* 2004; 20(2): 301-318.
17. Brooks DE. Inflammatory stromal keratopathies: medical management of stromal keratomalacia, stromal abscesses, eosinophilic keratitis, and band keratopathy in the horse. *Veterinary Clinics of North America: Equine Practice*. 2004; 20(2):345-360.
18. Brooks, D E; Gelatt, K N Surgical procedures for the conjunctiva and nictitating membrane. In: *Veterinary Ophthalmic Surgery* (ed. Gelatt KN) Elsevier, 2011; 7 : 160-165.
19. Galera PD, Martins BC, Laus JL, Brooks DE Ceratomicose em equinos. *Ciência Rural* 2012; 42:1223-1230.
20. Galera PD, Brooks DE Optimal management of equine keratomycosis. *Veterinary Medicine: Research and Reports* 2012; 3:7-17.
21. Martin CL. Anamnesis and the Ophthalmic Examination In: Martin CL *Ophthalmic disease in veterinary medicine*. London: Manson Publishing 2010; 1: 11-38.
22. Brooks DE, Matthews AG. Equine ophthalmology . In: *Veterinary Ophthalmology*, 4th edn. (ed. Gelatt KN) Lea & Febiger, Philadelphia, 2007; 2:1218-1219.
23. Chicharo F, Bogossian Pm, Cravalho C B *et al.* Teste lacrimal se Schirmer em equinos da raça Mangalarga Marchador. *Jornal Brasileiro de Ciência Animal*. 2010; 3(5):228-237.
24. Hamrah P, Alipour F, Jiang S, Sohn JH, Foulks GN. Optimizing evaluation of Lissamine Green parameters for ocular surface Staining. *Eye.*, 2011,25 :1429–1434.
25. Hendrix DVD. Eye examination techniques in horses. *Clinical Techniques in Equine practice* 2005; 4: 2-10

26. Ollivier FJ, Plummer CE, Barrie, KP. Ophthalmic examination and diagnostics. In: *Veterinary Ophthalmology*, 4th edn. (ed. Gelatt KN) Lea & Febiger, Philadelphia 2007; 438 - 483.
27. Barabino S, Chen W, Dana Mr. Tear film and ocular surface tests in animal models of dry eye: uses and limitations. *Experimental Eye Research*. 2004 ;79 (5):613-21.
28. Felberg S, Cordeiro H, Sato EH et al . Reprodutibilidade na classificação do teste de cristalização do filme lacrimal em pacientes com síndrome de Sjögren. *Arquivo Brasileiro de Oftalmologia* 2008; 71(2):228-233.
29. Rolando M. Tear mucus ferning test in normal and keratoconjunctivitis sicca eyes. *Chibret International Journal Ophthalmology* 1984; 2(4):32- 41.
30. Norn M. Ferning in conjunctival-cytologic preparations. crystallization in stained semiquantitative pipette samples of conjunctival fluid. *Acta Ophthalmologica* 1987;65(1):118-22
31. Tabbara KF, Okumoto M. Ocular ferning test. A qualitative test for mucus deficiency. *Ophthalmology* 1982;89(6):712-4.
32. Horwath J, Ettinger K, Bachernegg M et al. Ocular Ferning test - effect of temperature and humidity on tear Ferning patterns. *Ophthalmologica* 2001; 215(2):102-107.
33. Tschanz SA, Burri PH, Weibel ER. A simple tool for stereological assessment of digital images: the STEPanizer. *Journal of Microscopy* 2011; 243(1):47-59.
34. Farias E, Yasunaga, KL, Peixoto RVR et al . Comparison of two methods of tear sampling for protein quantification by Bradford method. *Pesquisa Veterinária Brasileira* 2013; 33(2):261-264.
35. Evans KS, North RY, Purslow C. Tear ferning in contact lens wearers. *Ophthalmic and Physiological Optics* 2009; 29(2):199-204.

36. Puderbach S, Stolze HH. Tear ferning and other lacrimal tests in normal persons of different ages. *International Ophthalmology* 1991 15;6: 391-5.
37. Rolando M, Baldi F, Calabria GA. Tear mucus ferning test in keratoconjunctivitis sicca. In: Holly FJ, editor. The precocular tear film in health disease, and contact lens wear. Lubbock, Texas; *Dry Eye Institute*; 1986. p.203-10.
38. Srinivasan S, Joyce E, Jones LW. Tear osmolality and ferning patterns in postmenopausal women. *Optometry Vision Science* 2007;84(7):588-92.
39. Julio G, Lluch S, Pujol P *et al.* Effects of tear hyperosmolarity on conjunctival cells in mild to moderate dry eye. *Ophthalmic Physiological Optics* 2012; 32(4):317-323.
40. Pearce EI, Tomlinson A. Spatial location studies on the chemical composition of human tear ferns. *Ophthalmic and Physiological Optics* 2000; 20(4):306-13.
41. Julio G, Lluch S, Pujol P *et al.* Tear osmolarity and ocular changes in pterygium. *Cornea*. 2012; 31(12):1417-21.
42. Choi SM, Lee YG, Seo MJ *et al.* Effects of DA-6034 on aqueous tear fluid secretion and conjunctival goblet cell proliferation. *Journal of Ocular Pharmacology and Therapeutics*. 2009; 25(3):209-214.