



Todo o conteúdo deste periódico, exceto onde está identificado, está licenciado sob uma Licença Creative Commons.

All the contents of this journal, except where otherwise noted, is licensed under a Creative Common Attribution License.

Fonte: http://www.scielo.br/scielo.php?script=sci_serial&pid=0482-5004&lng=pt&nrm=iso. Acesso em: 04 nov. 2013.

3º Consenso Brasileiro para pesquisa de autoanticorpos em células HEp-2 (FAN). Recomendações para padronização do ensaio de pesquisa de autoanticorpos em células HEp-2, controle de qualidade e associações clínicas

Alessandra Dellavance⁽¹⁾, Alexandre Gabriel Júnior⁽²⁾, Barbara Nuccitelli⁽³⁾, Ben Hur Taliberti⁽⁴⁾, Carlos Alberto von Mühlen⁽⁵⁾, Carlos David Araújo Bichara⁽⁶⁾, Cláudio Henrique Ramos dos Santos⁽⁷⁾, Cleonice Bueno⁽⁸⁾, Cristiane Martinez Yano⁽⁹⁾, Cristóvão Luis Pitangueira Manguieira⁽¹⁰⁾, Darlene Gonçalves Carvalho⁽¹¹⁾, Elizângela Cardoso⁽¹²⁾, Eloísa Bonfá⁽¹³⁾, Flávia Ikeda e Araújo⁽¹⁴⁾, Gustavo Gabriel Rassi⁽¹⁵⁾, Hugo Mendonça Mundim⁽¹⁶⁾, Izidro Bendet⁽¹⁷⁾, Jozélia Rego⁽¹⁸⁾, Lisiane Maria Enriconi dos Anjos Vieira⁽¹⁹⁾, Luis Eduardo Coelho Andrade⁽²⁰⁾, Maria Ordália Ferro Barbosa⁽²¹⁾, Mitiko Sugiyama⁽²²⁾, Mittermayer Barreto Santiago⁽²³⁾, Natasha Shlessarenko⁽²⁴⁾, Nilzio Antônio da Silva⁽²⁵⁾, Paulo Luiz Carvalho Francescantonio⁽²⁶⁾, Renata Jarach⁽²⁷⁾, Roberto Suda⁽²⁸⁾, Roger Abramino Levy⁽²⁹⁾, Silvia Oliveira Sampaio⁽³⁰⁾, Suzane Pretti Figueiredo Neves⁽³¹⁾, Wilson de Melo Cruvinel⁽³²⁾, Wilton Silva dos Santos⁽³³⁾, Yanna K. de M. Nóbrega⁽³⁴⁾

Recebido em 17/11/2008. Aprovado, após revisão, em 14/01/09. O 3º Consenso Brasileiro recebeu auxílio dos Fundos de Auxílio à Pesquisa, da Sociedade Brasileira de Reumatologia.

1. Pós-graduanda em nível de Doutorado na disciplina de Reumatologia pela Universidade Federal de São Paulo (UNIFESP); Assessora científica do Setor de Imunologia do Fleury Medicina Diagnóstica
2. Pós-doutorado pela Scripps Medical Center La Jolla La USA; Coordenador médico da AFIP-Medicina Laboratorial e Centro Imuno-Reumatológico de São Paulo
3. Biomédica do Padrão Laboratório Clínico
4. Pós-doutorado na Reumaklinik Aachen-Alemanha; Professor titular de clínica médica da Universidade Federal de Uberlândia; Coordenador do serviço de reumatologia do HCUFU
5. Professor de Reumatologia da Faculdade de Medicina da PUCRS; Doutor em Medicina pela Faculdade de Medicina da Rheinisch-Westfälische Technische Hochschule/Aachen, Alemanha; Pós-Doutorado no The Scripps Research Institute, La Jolla, EUA; Diretor Técnico do Metanalysis Centro de Diagnósticos Médicos, Porto Alegre
6. Médico e Biomédico; Especialista em Patologia Clínica; Especialista em Saúde Pública; Mestrando em Biologia de Agentes Infecciosos e Parasitários/UFPA; Supervisor Técnico do Laboratório Amaral Costa; Professor de Patologia Clínica do CESEP/PA
7. Assessor científico da NewLife Comércio de Produtos Laboratoriais
8. Laboratórios de Investigação Médica do Hospital das Clínicas da FMUSP
9. Mestra em Medicina Tropical pela Universidade Federal de Goiás; Professora assistente da disciplina de Imunologia da Universidade Católica de Goiás
10. Médico Patologista Clínico e Reumatologista; Doutor em Patologia pela Faculdade de Medicina da Universidade de São Paulo (FMUSP); Médico da Seção de Imunologia da Divisão de Laboratório Central (LIM 03) do Hospital das Clínicas da FMUSP; Gerente Médico do Departamento de Patologia Clínica (Diretoria de Medicina Diagnóstica e Preventiva) do Hospital Israelita Albert Einstein
11. Médica Patologista Clínica - Imunologia do Instituto Hermes Pardini
12. Biologia Celular e Molecular; Suporte Técnico Científico da Biometrix Diagnóstica
13. Professora Titular de Reumatologia da Faculdade de Medicina da Universidade de São Paulo
14. Mestra em Ciências Ambientais e Saúde pela Universidade Católica de Goiás (UCCG); Professora Assistente I de Imunologia do curso de Biomedicina da Universidade Católica de Goiás; Coordenadora do Laboratório de Apoio Didático do Departamento de Biomedicina UCCG
15. Médico Patologista Clínico do Laboratório Atalaia
16. Exame Medicina Laboratorial. Distrito Federal
17. Médico Patologista Clínico e Virologista; Pós-graduação em Biologia Parasitária pela FIOCRUZ; Consultor Científico do Setor de Imunoensaios do Sérgio Franco Medicina Diagnóstica
18. Médica Reumatologista e Coordenadora do Laboratório de Imuno-Reumatologia do Hospital das Clínicas da Faculdade de Medicina da Universidade Federal de Goiás
19. Mestra em Ciências Médicas pela Universidade Federal de Santa Catarina; Professora da Universidade do Sul de Santa Catarina; Professora da Universidade do Vale do Itajaí; Patologista Clínica do Laboratório Médico Santa Luzia

20. Professor associado - livre docente da disciplina de Reumatologia na UNIFESP; Coordenador do Programa de Pós-Graduação da disciplina de Reumatologia da Universidade Federal de São Paulo; Assessor médico do Setor de Imunologia do Fleury Medicina e Saúde
 21. Mestre em Biomedical Science pela San Francisco State University, Califórnia; Bioquímica dos Laboratórios Saúde e Hospital e Maternidade e Jardim América
 22. Assessora científica da Hemagen Diagnósticos
 23. Pós-Doutorado pela University of Calgary; Médico Reumatologista da Universidade Federal da Bahia; Professor adjunto da Fundação Bahiana para Desenvolvimento das Ciências e Chefe do serviço de reumatologia do Hospital Santa Izabel
 24. Médica Patologista Clínica; Mestre em Medicina (Pediatria) pela Universidade de São Paulo; Professora da Universidade Federal de Mato Grosso com Especialização em Reumatologia pela FMUSP; Médica do setor de Imunologia do Laboratório Diagnósticos da América SA
 25. Doutor em Medicina (Reumatologia) pela Universidade de São Paulo; Professor Titular de Reumatologia da Faculdade de Medicina da Universidade Federal de Goiás
 26. Mestre em Ciências Ambientais e Saúde pela Universidade Católica de Goiás (UCG); Professor Assistente I de Imunologia dos cursos de Biomedicina e Medicina da Universidade Católica de Goiás; Coordenador do 3º Consenso Brasileiro para pesquisa de autoanticorpos
 27. Mestre em Medicina Tropical pela Universidade Federal de Goiás; Biomédica do Padrão Laboratório Clínico
 28. Assessor Científico da Alka.
 29. Doutor em Ciências Biológicas (Biofísica) pela Universidade Federal do Rio de Janeiro; Estatutário da Universidade do Estado do Rio de Janeiro; Professor Adjunto de Reumatologia da UERJ; Coordenador do Centro de Autoimunidades do Hospital Pró-cardíaco RJ e Consultor científico do Diagnósticos da América SA
 30. Doutora em Imunologia pelo Instituto de Ciências Biomédicas da Universidade de São Paulo; formada pela Faculdade de Medicina da USP-SP (FMUSP) com Especialização em Reumatologia pela FMUSP; Médica do setor de Imunologia do Laboratório Diagnósticos da América SA
 31. Médica Patologista Clínica; Doutora em Ciências pela Fundação Oswaldo Cruz; Professora Adjunta da Faculdade de Medicina da Universidade Federal de Minas Gerais; Coordenadora de Setor de Soro-Imunologia do Serviço de Medicina Laboratorial do Hospital das Clínicas-UFMG
 32. Pós-graduando em nível de Doutorado na disciplina de Reumatologia pela Universidade Federal de São Paulo (UNIFESP); Professor Assistente de Imunologia nos cursos de Biomedicina e Medicina da Universidade Católica de Goiás (UCG); Secretário do 3º Consenso Brasileiro para pesquisa de autoanticorpos
 33. Médico Reumatologista; Coordenador do Laboratório de Reumatologia do Hospital Universitário de Brasília e Doutor em Reumatologia pela UNIFESP
 34. Mestre em Patologia Molecular/Imunologia pela Universidade de Brasília (UnB); professora da União Educacional do Planalto Central e do Centro Universitário Unieuro; Assessora Científica da Immunotech Sistemas Diagnósticos Importação e Exportação
- Endereço para correspondência:* Laboratório de Apoio Didático. Departamento de Biomedicina - Universidade Católica de Goiás. Avenida Universitária, 1069. Setor Universitário, CEP:74605-010, Goiânia - Goiás. Tel.: (62) 3946-1393. E-mail: lad@ucg.br

RESUMO

Objetivo: O 3º Consenso Brasileiro para pesquisa de autoanticorpos em Células HEp-2 (FAN) teve como propósito avaliar as dificuldades de implantação do 2º Consenso ocorrido no ano de 2002, discutir estratégias para controlar a qualidade do ensaio e promover a atualização das associações clínicas dos diversos padrões. **Métodos:** Participaram do encontro em Goiânia nos dias 13 e 14 de abril de 2008 pesquisadores e especialistas de diversos centros universitários e laboratórios clínicos de diferentes regiões do Brasil, com o propósito de discutir e aprovar as recomendações que visam à melhor padronização, interpretação e utilização do ensaio pelos clínicos. Representantes comerciais de diferentes empresas produtoras de insumos para realização do teste de FAN foram convidados como ouvintes. **Resultados e Conclusões:** O 3º Consenso enfatizou a necessidade do controle de qualidade em imunofluorescência dada a heterogeneidade de microscópios e reagentes disponíveis no mercado, promoveu adequações na terminologia utilizada para classificar os diferentes padrões e, finalmente, atualizou as associações clínicas com finalidade de facilitar cada vez mais o melhor uso do ensaio pelos clínicos.

Palavras-chave: autoanticorpos, células HEp-2, anticorpos antinúcleo, imunofluorescência.

INTRODUÇÃO

Perspectiva histórica da pesquisa de autoanticorpos em HEp-2 no Brasil

A evolução científico-tecnológica promove mudanças em exames laboratoriais que afetam parâmetros importantes para a interpretação clínica, como os valores preditivos positivo e negativo, a sensibilidade e a especificidade. Um ótimo exemplo desse tipo de situação é o exame para pesquisa de anticorpos antinúcleo (ANA) pela técnica de imunofluorescência indireta (IFI), também conhecido como fator antinúcleo (FAN), hoje denominado “pesquisa de anticorpos contra antígenos celu-

lares” (PAAC) em soro de pacientes com suspeita de doença autoimune. Trata-se de um excelente exame de rastreamento de autoanticorpos que ao longo das últimas décadas foi tecnicamente modificado de forma a conferir sensibilidade progressivamente maior. Como consequência, a pesquisa de anticorpos contra antígenos celulares passou também a apresentar menor especificidade.¹

O aumento na sensibilidade do teste de PAAC-IFI em HEp-2, entretanto, trouxe também um prejuízo na especificidade, pois alguns indivíduos sem evidência clínica ou laboratorial aparentes de doença autoimune também passaram a apresentar resultados positivos em células HEp-2,

exigindo uma interpretação bastante criteriosa dos achados sorológicos.² A alta frequência de resultados positivos do teste em indivíduos saudáveis ou com manifestações clínicas vagas tem trazido à tona uma situação denominada por alguns de “Síndrome do Anticorpo Antinúcleo Idiopático”.¹ A perda de especificidade do teste agravou-se também pelo fato de que uma vasta gama de especialistas médicos passou a utilizá-lo. Inicialmente, os reumatologistas e nefrologistas eram os grandes usuários desse exame e, em decorrência de sua familiaridade com o mesmo e das características de sua clientela, tinham maior chance de solicitar o exame a quem realmente tivesse quadro autoimune.

Hoje, o PAAC-IFI em HEp-2 é um exame solicitado com menos critério por grande variedade de especialistas, que obviamente atendem uma clientela distinta, na qual o diagnóstico de doença reumática autoimune é menos prevalente. Assim, a chance de resultados positivos em indivíduos saudáveis ou com apresentações clínicas pouco expressivas tornou-se maior. Alguns elementos são importantes para a valorização adequada do teste do PAAC-IFI em HEp-2. Em primeiro lugar, o exame deve ser solicitado apenas quando houver suspeita convincente de doença autoimune. Sua solicitação frente a um paciente com queixas vagas, frequentemente trará mais confusão ao raciocínio clínico, visto que um resultado positivo não implica necessariamente autoimunidade. Um segundo ponto a ser considerado é o título do PAAC-IFI em HEp-2: em geral, os pacientes autoimunes tendem a apresentar títulos moderados (1/160 e 1/320) e elevados (\geq 1/640), enquanto os indivíduos sadios com PAAC-IFI em HEp-2 positivo tendem a apresentar baixos títulos (1/80).³ Entretanto, em ambas as situações pode haver exceções.⁴ Um outro ponto importante é o padrão de fluorescência que fornece uma indicação da identidade do(s) autoanticorpo(s) em questão⁵ e deve ser analisado com bastante cautela, levando-se em consideração a experiência e *expertise* do observador bem como a capacidade de se reproduzir o padrão por parte do *kit* que pode ser de diferentes fabricantes.

Autoanticorpos contra alguns antígenos têm associação bastante específica com determinadas doenças autoimunes ou ao estado de autoimunidade em si, enquanto outros ocorrem indiscriminadamente em indivíduos autoimunes e não autoimunes. Dessa forma, determinados padrões de fluorescência são mais específicos de doença autoimune enquanto outros ocorrem com frequência em indivíduos sadios ou em pacientes com outras enfermidades não autoimunes.¹

Outro ponto a se considerar é que o nível de autoimunidade fisiológica, ou basal, pode flutuar na dependência de sobrecargas a que o sistema imunológico seja exposto. Está

bem demonstrada a presença de autoanticorpos desencadeada transitoriamente por infecções, por medicamentos e por neoplasias. Tem sido demonstrada claramente alta prevalência de autoanticorpos em pacientes infectados pelo vírus da imunodeficiência humana (HIV) e por outros vírus linfotrópicos.⁶ Portanto, outra consideração a ser feita ante um paciente com um achado positivo de PAAC-IFI em HEp-2 refere-se à possibilidade de infecções virais recentes, uso de medicamentos e processos neoplásicos.

Várias evidências demonstram que os autoanticorpos frequentemente precedem a eclosão clínica das doenças autoimunes.⁷ Um teste de PAAC-IFI em HEp-2 positivo pode preceder o aparecimento clínico do LES em até nove anos. Cerca de 80% dos pacientes com LES apresentam PAAC-IFI em HEp-2 positivo antes do aparecimento dos primeiros sintomas. O mesmo é válido, embora em menor porcentagem, para os vários autoanticorpos específicos dessa enfermidade, como anti-DNA nativo e anti-Sm. Portanto, outra possibilidade a se considerar em presença de um achado clinicamente inconsistente de PAAC-IFI em HEp-2 positivo é a de que o paciente poderá vir a desenvolver uma doença autoimune nos próximos anos. No entanto, alguns indivíduos podem seguir décadas com autoanticorpos circulantes sem desenvolver qualquer sinal de enfermidade autoimune.⁸

Perante um resultado positivo de PAAC-IFI em HEp-2 é imprescindível que se caracterize essa reatividade, buscando a presença de anticorpos peculiares de patologias autoimunes através de técnicas específicas. Essa avaliação deve ser subsidiada por evidência clínica ou laboratorial de doença autoimune sistêmica. Além do exame clínico apurado, é importante verificar possíveis alterações em hemograma, urina I, proteína C-reativa e velocidade de hemossedimentação (VHS), que podem ser considerados extensões do exame clínico. Em alguns casos, pode ser válido investigar enzimas hepáticas e musculares. Sintomas vagos, como artralgia e astenia, com exames laboratoriais gerais normais não são suficientes para oferecer subsídio para um achado laboratorial de PAAC-IFI em HEp-2 em título baixo e com padrão de fluorescência pouco específico. Nesses casos, o exercício do bom senso com o acompanhamento da situação clínica do paciente em consultas regulares pode ser a melhor conduta.

Os dois primeiros Consensos contribuíram para o aperfeiçoamento das leituras e interpretação dos padrões de PAAC-IFI em HEp-2 a partir da criação de critérios morfológicos a serem seguidos durante a leitura do teste, da combinação dos critérios formando os grupos principais (núcleo, nucléolo, citoplasma, aparelho mitótico e mistos), levando-se em consideração a grande diversidade de terminologias que eram utilizadas para

caracterizar os diferentes padrões. Foram ainda abordadas as informações sobre as principais associações clínicas dos diferentes padrões e sugerida uma nova denominação para o teste que expressasse a sua dimensão diagnóstica.

Após o segundo Consenso, surgiram questões que necessitariam de maior discussão e de melhor orientação. Um dos problemas observados diz respeito à classificação do padrão nuclear homogêneo quanto à reatividade dos nucléolos e em relação à classificação dos padrões mistos englobando múltiplas reatividades dentro do mesmo grupo, por exemplo, um padrão com dois ou mais autoanticorpos contra antígenos nucleares. Outro aspecto relevante foi a necessidade de alertar quanto à heterogeneidade dos substratos a começar pelo título dos conjugados. Uma vez que alguns laboratórios não estão habituados a titular o conjugado contra um padrão absoluto ou consensual, um mesmo teste realizado em kits de marcas diferentes pode apresentar títulos divergentes. Esses problemas, em seu conjunto, são responsáveis pela heterogeneidade de resultados entre os vários laboratórios e precisam ser mais bem discutidos.

Finalmente, ao longo dos anos sentiu-se necessidade de revisar as associações clínicas dos diferentes padrões estabelecidas no 2º Consenso. Desse modo, o 3º Consenso Brasileiro para pesquisa de autoanticorpos em Células HEp-2 teve como propósito avaliar as dificuldades de implantação do 2º Consenso ocorrido no ano de 2002, discutir estratégias para controlar a qualidade do ensaio e promover a atualização das associações clínicas dos padrões de fluorescência.

MÉTODO DE TRABALHO

Participaram do encontro em Goiânia nos dias 13 e 14 de Abril de 2008 pesquisadores e especialistas de diversos centros universitários e laboratórios clínicos de diferentes regiões do Brasil com o propósito de discutir e aprovar as recomendações que visam a melhor padronização, interpretação e utilização do ensaio pelos clínicos. Representantes comerciais de diferentes empresas produtoras de insumos para realização do teste de PAAC-IFI em HEp-2 foram convidados como ouvintes.

Os problemas abordados pelo grupo foram a necessidade de controlar a qualidade do ensaio, a definição de alguns aspectos controversos na classificação proposta no 2º Consenso, o relato de novos padrões de fluorescência e a revisão das associações clínicas. Os problemas foram apresentados para os componentes da assembléia e discutidos amplamente com vistas à obtenção de consenso entre os diversos participantes. As discussões foram embasadas por prévia revisão da literatura referente aos diversos temas, bem como apresentação de dados próprios pelos participantes.

RECOMENDAÇÕES GERAIS

A classificação dos nucléolos no padrão nuclear homogêneo passa a ser não reagente

O 3º Consenso reitera a classificação atual dos padrões de fluorescência nos quatro compartimentos celulares (citoplasma, núcleo, nucléolo e aparelho mitótico). Ademais, foram feitas algumas definições para situações de possível ambiguidade ou indefinição. Nos casos em que o núcleo é uniformemente corado e não se destaca a região do nucléolo, os membros do Consenso entendem que não há reatividade precípua contra o nucléolo, portanto, o mesmo deve ser descrito como “não reagente”. Obviamente, o nucléolo será também descrito como “não reagente” nos casos em que o mesmo se mostrar não corado. Quando da existência de um padrão nuclear, o nucléolo somente será descrito como “reagente” quando sua coloração sobressair sobre a coloração do núcleo (Figura 1B). Registra-se o exemplo abaixo do laudo do padrão nuclear homogêneo:

- Paciente: F.C.O.F.
- Ensaio: Pesquisa de Anticorpos contra Antígenos Celulares (PAAC)
- Núcleo: reagente.
- Nucléolo: não reagente.
- Citoplasma: não reagente.
- Aparelho mitótico: não reagente.
- Placa metafásica cromossômica: positiva
- Padrão: nuclear homogêneo

Padrões mistos

Foi retificada a definição de Padrões Mistos. Foram categorizados como padrões mistos todos os casos em que foram observadas a coloração de compartimentos celulares distintos (núcleo, nucléolo, citoplasma ou aparelho mitótico) ou de diferentes padrões de fluorescência em um mesmo compartimento celular. Assim, por exemplo, o padrão NuMA-1 é considerado um padrão misto, pois cora o núcleo e o aparelho mitótico. Outro exemplo é representado por um soro com uma mistura de autoanticorpos que corem simultaneamente o núcleo com padrão pontilhado fino e padrão pontilhado centromérico.

Padrão nuclear pontilhado com pontos isolados

O 3º Consenso alterou a deliberação do 2º Consenso quanto à necessidade de subclassificação do número de pontos no padrão nuclear pontilhado do tipo pontos isolados em maior que 10 e menor que 10. A denominação do padrão ficou es-

tabelecida como Padrão nuclear pontilhado do tipo pontos isolados. Essa mudança decorre do fato de que o número de corpos nucleares corados por anticorpos anti-p80-coilina e anti-sp-100 sofre considerável variação conforme o substrato celular em uso. Embora, o observador experiente consiga, na maior parte dos casos, sugerir com segurança o autoanticorpo mais provável, o número de pontos por núcleo não é um critério absoluto.

Padrões não caracterizados ou com características novas

Os membros do Consenso reconhecem que há padrões não caracterizados ou com características não definidas conforme a classificação existente. Nesses casos, a recomendação é que se descreva morfolologicamente o padrão observado e que se acrescente uma observação especificando que o mesmo não faz parte da nomenclatura do Consenso e que suas associações imunológicas e clínicas ainda não estão definidas. Nesses casos, é de fundamental importância que o laboratório teste o suposto novo padrão em *kit* comercial de marca diferente daquela em que originalmente observou o padrão, evitando assim que condições artefatuais induzam uma falsa interpretação.

Foram comunicados dois novos padrões de fluorescência por participantes do Consenso. Vários outros membros testemunharam já haver observado esses padrões.

O primeiro trata-se de um padrão nuclear pontilhado fino, aproximando-se da textura homogênea, e com placa metafásica corada da mesma forma. Sua associação clínica e identidade imunológica não estão definidas. Sua importância deriva do fato de que pode ser facilmente confundido com o padrão pontilhado fino denso e com o padrão homogêneo (Figura 1).

O segundo trata-se de um padrão citoplasmático em forma de pequenos bastões (*rods*) e círculos (*rings*) que, aparentemente, está associado à infecção pelo HCV. Há estudos em curso por alguns grupos de pesquisa com a finalidade de estabelecer sua identidade imunológica (Figura 2).

Como ainda não estão definitivamente caracterizados, esses dois novos padrões foram considerados preliminares e o 3º Consenso recomendou que os mesmos fossem completamente caracterizados e apresentados na próxima versão do Consenso.

Substratos a base de células geneticamente modificadas

O 3º Consenso não realizou estudos sistematizados com substratos geneticamente modificados, sendo este estudo possível objeto de debate nos próximos encontros.

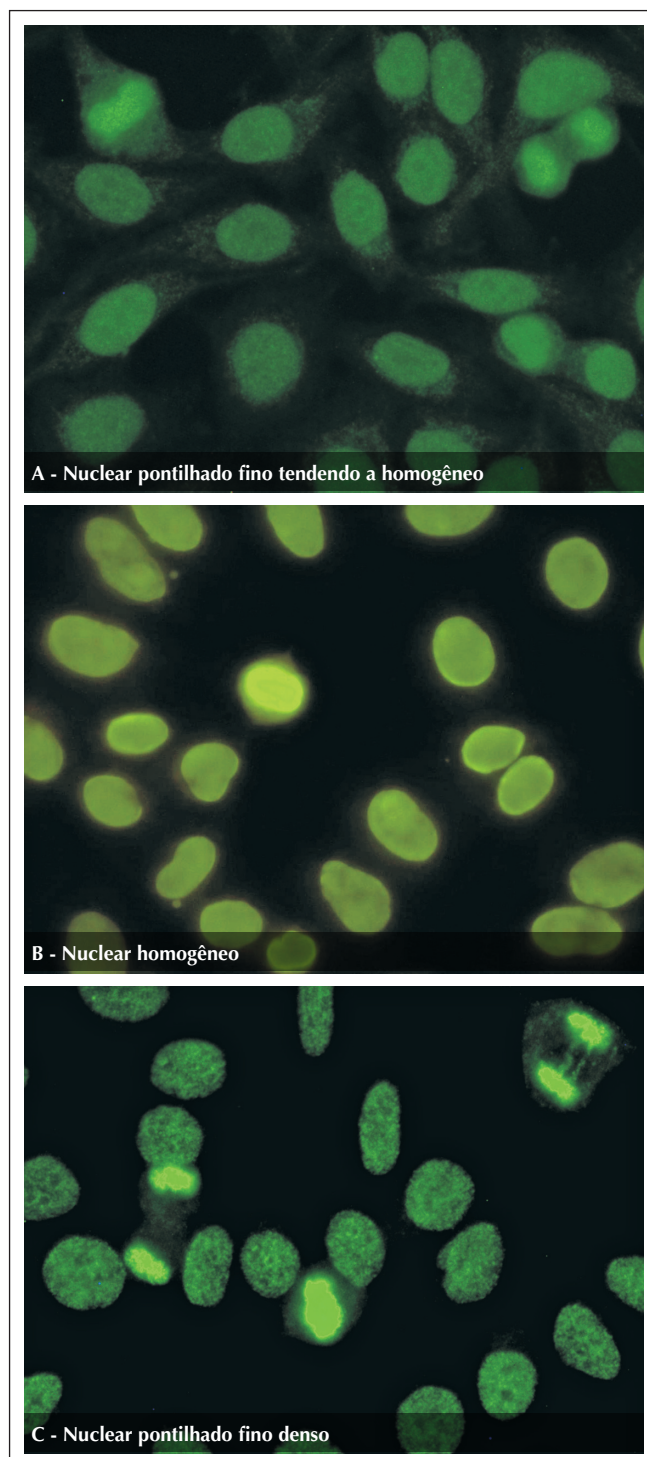


Figura 1. (A) Padrão nuclear pontilhado fino tendendo a homogêneo. As células apresentam nucleoplasma com textura finamente pontilhada de tendência homogênea e placa metafásica corada na mesma textura. Não deve ser confundido com padrão nuclear homogêneo e com pontilhado fino denso, pois não há reatividade contra o DNA nativo e a proteína LEDGF/75KDa, respectivamente. Nas figuras B e C podem ser observados os padrões nuclear homogêneo e nuclear pontilhado fino denso, respectivamente. Imagens obtidas por imunofluorescência indireta em células HEp-2.

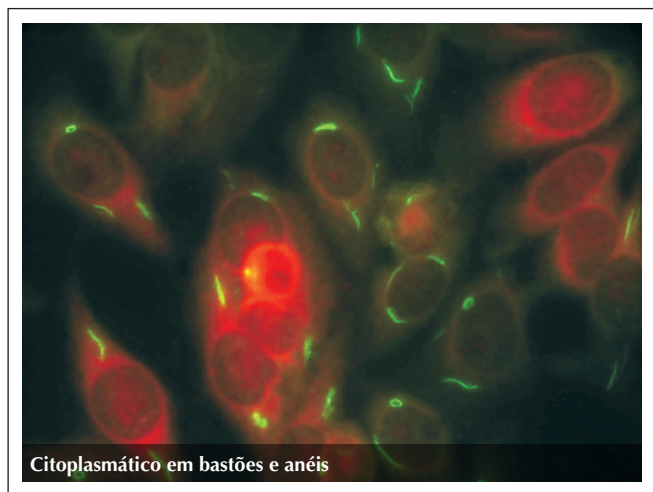


Figura 2. Padrão citoplasmático com fluorescência em forma de bastões e anéis (*rods and rings*). Aparentemente associado à infecção pelo HCV e tratamento com interferon. Os antígenos alvos desses anticorpos ainda estão sendo definidos.

CONTROLE DE QUALIDADE

O 3º Consenso incentiva e recomenda a busca por programas de controle de qualidade. Essa recomendação visa fazer frente às dificuldades em garantir a qualidade do teste, dada a necessidade de profissionais com treinamento especializado, heterogeneidade dos kits comerciais e não padronização de equipamentos ópticos entre laboratórios. Entre os programas de qualidade institucionais, foram citados o do *College of American Pathologists* (CAP) e o programa educativo PAAC-IFI em HEP-2 da Controlab. Também foram citados programas e reagentes para controle de qualidade de empresas privadas, como o PCQAUTO da GMK Diagnósticos, o Conexão HEP-2 da Hemagen Diagnósticos e a lâmina FITC-QC® da ALKA Tecnologia em Diagnósticos.

Foi recomendada ainda a realização por parte dos laboratórios da titulação do conjugado como medida fundamental para ajustar a quantidade de fluorocromo de acordo com a potência da lâmpada, equiparando os diferentes serviços. Foi ressaltando ainda que esse procedimento deve ser realizado para cada novo kit de lote diferente. A manutenção dessa titulação nos kits do mesmo lote pode ser realizada a partir do uso de controles de baixa intensidade. Nesse quesito, ressalta a utilidade de lâminas comerciais com micro-esferas pré-calibradas para diversas intensidades de fluorescência e que podem ser utilizadas para treinamento e calibração interna da leitura.

Com o intuito de estimular a obtenção de resultados fidedignos, o 3º Consenso recomenda que os laboratórios adiram aos programas de controle de qualidade e façam sistematicamente o controle de qualidade técnico. É de fundamental importân-

cia recordar que a reação de IFI depende de cinco fatores: o sistema óptico (microscópio), a potência da lâmpada (20, 50 ou 100W), a concentração do conjugado, os soros controles de reatividade mínima (1/80) e o observador.

A concentração do conjugado permite equiparar sistemas ópticos diferentes, lâmpadas de potências diferentes e a leitura do observador. Exemplo, se a potência da lâmpada é baixa, é recomendada a utilização de um conjugado mais concentrado para se obter a mesma fluorescência de uma lâmpada de potência maior. Para estabelecer a concentração ideal do conjugado (título do conjugado), devemos utilizar a técnica de titulação em bloco em que várias diluições do conjugado são cruzadas com diversas concentrações de um soro de referência, procurando a maior diluição do conjugado capaz de reproduzir o título nominal do soro de referência.

O soro de referência pode acompanhar o kit pronto e o laboratório passará a se referenciar ao sistema óptico, lâmpada e leitor de acordo com o padrão estabelecido pelo fabricante. O soro de referência pode também ser adquirido comercialmente, obtido de instituições de controle de qualidade ou ainda o laboratório poderá enviar o seu soro a um laboratório de sua referência e, de posse dos resultados, passar a se referenciar a esse laboratório. Uma vez feita a primeira referência, o laboratório poderá armazenar semanalmente alíquotas de soros de títulos determinados no próprio laboratório.

O laboratório deverá manter em sua soroteca amostras para controle com título de reatividade mínima (1/80), a serem diluídas em 1/40, 1/80, 1/160 e 1/320. A cada bateria diária o laboratório deverá processar o controle baixo e deverá considerar a bateria válida se a variação de títulos for de mais ou menos uma diluição. Se for observada inconformidade do controle; por exemplo, se uma amostra com título médio de 1/80 apresentar-se como negativo, a bateria deverá ser invalidada. Utilizando o controle de reatividade mínima (1/80), uma bateria de testes somente será validada com a leitura de um título a mais ou a menos de 80. No caso de ocorrer queda superior a 1(um) título, é provável que o sistema tenha entrado em instabilidade. Recomenda-se, então, que seja verificado, primeiramente, se houve problema na alíquota armazenada, nesse caso repetindo o teste com a alíquota armazenada na semana anterior. Se ao término da repetição o título encontrado foi o previsto, chegaremos à conclusão de que a alíquota do controle em uso havia se deteriorado. Se a nova alíquota apresentou também queda do título de mais de uma diluição, deveremos checar o sistema óptico (deterioração do filtro UV, inundação da objetiva com glicerina tamponada e desempenho da lâmpada). Caso não seja encontrada alteração nesses componentes e no número de horas de uso da lâmpada, a causa mais provável será degradação do

conjugado, que deve então ser submetido a novo processo de titulação, como descrito anteriormente.

Observações

1. Recomenda-se controle do conjugado a cada 15 dias.
2. Quando um novo *kit* for aberto, deve ser realizada nova titulação do conjugado.
3. As objetivas e os filtros do microscópio interferem na definição do título do conjugado, devendo ser checados rotineiramente.
4. Além da checagem do tempo de lâmpada, é necessário checar se a lâmpada está centrada. Isso pode ser feito utilizando uma folha de papel branca colocada na mesa do microscópio e observado com objetiva de 10 se a lâmpada está centrada. Caso seja observado escurecimento de parte do campo, o manuseio dos botões de centragem direita e esquerda, superior e inferior e foco da lâmpada deverão ser acionados a fim de realizar o ajuste.

Em sua vasta maioria, as associações anteriormente descritas foram acordadas por unanimidade entre os participantes do Consenso. Nos raros casos em que não houve unanimidade, acatou-se a opinião majoritária.

Essa iniciativa reflete a vigorosa atividade de pesquisa no campo de autoanticorpos em geral, e de anticorpos antinúcleo em particular, em nosso país. Deve ser enfatizado que essa atividade tem proporcionado uma evolução progressiva e marcante de nossa comunidade científica e profissional, firmando uma posição nacional independente em relação à forma de realizar e interpretar o ensaio para determinação de autoanticorpos em células HEp-2. Essa característica tem beneficiado também os clínicos que lançam mão desse exame laboratorial e, por conseguinte, os pacientes que a eles recorrem. Finalmente, é necessário que fique claro que esse é um processo de amadurecimento contínuo e progressivo e que o mesmo depende da interação de toda a comunidade envolvida com as várias etapas do processo.

ASSOCIAÇÕES CLÍNICAS E DESCRIÇÃO DOS PADRÕES

Os membros do 3º Consenso procederam a uma ampla discussão para validação e reavaliação das associações clínicas e imunológicas referentes aos padrões de PAAC-IFI em HEp-2. As recomendações advindas dessa atividade estão listadas na Tabela 1.

AGRADECIMENTOS

- Sociedade Brasileira de Reumatologia (SBR)
- Sociedade Brasileira de Patologia Clínica e Medicina Laboratorial (SBPC)
- Sociedade Brasileira de Análises Clínicas (SBAC)
- Conselho Regional de Biomedicina 3ª região (CBRM-3)

Tabela 1

Padrões de PAAC-IFI em HEp-2, descrição, principais autoanticorpos associados e associações clínicas mais frequentes

Padrões	Descrição	Relevâncias clínicas por autoanticorpos
Nuclear tipo membrana nuclear	O padrão é caracterizado por uma fluorescência em toda a membrana nuclear (podendo ser emitida com informação adicional em aspecto contínuo ou pontilhado). Não observamos fluorescência em nucléolos e citoplasma; a célula em divisão em todos os estágios apresenta-se não fluorescente. Não confundir com o antigo padrão periférico observado em fígado de rato onde o DNA de dupla hélice se encontrava ancorado às proteínas da membrana nuclear, dando seu aspecto característico.	Anticorpo contra proteínas do envelope nuclear. Cirrose biliar primária, hepatites autoimunes, raramente associado a doenças reumáticas. Algumas formas de lúpus eritematoso sistêmico e esclerodermia linear, síndrome do anticorpo antifosfolípide. Esse padrão pode ser observado em indivíduos sem evidência aparente de autoimunidade, principalmente quando em baixos títulos. Anticorpo anti-gp210 é específico para cirrose biliar primária. Outros autoanticorpos associados a esse padrão: anti-p62 (nucleoporina), anti-lamin A, anti-lamin B, anti-lamin C, anti-LBP. ⁹

Continua

Nuclear homogêneo	Nucleoplasma fluorescente de forma homogênea e regular. Não é possível distinguir a área de nucléolo e este é considerado não reagente. Placa metafásica cromossômica intensamente corada, de aspecto hialino, com decoração homogênea dos cromossomos, também positiva na anáfase e telófase. Citoplasma normalmente não fluorescente.	Anticorpo anti-DNA nativo. Marcador de lúpus eritematoso sistêmico. Anticorpo anti-histona. Marcador de lúpus eritematoso sistêmico induzido por drogas, lúpus eritematoso sistêmico idiopático, artrite reumatoide, artrite idiopática juvenil, importante associação com uveíte na forma oligoarticular, síndrome de Felty e hepatite autoimune. ¹⁰ Anticorpo anticromatina (DNA/Histona, nucleossomo). Lúpus eritematoso sistêmico. ¹¹
Nuclear pontilhado grosso	Nucleoplasma com grânulos de aspecto grosseiro, heterogêneos em tamanho e brilho, sendo que sobressaem alguns poucos grânulos maiores e mais brilhantes (1 a 6/núcleo) que correspondem ao corpo de Cajal, rico em ribonucleoproteínas do <i>spliceossomo</i> . Nucléolo, célula em divisão e citoplasma não fluorescentes.	Anticorpo anti-Sm. Marcador para lúpus eritematoso sistêmico. ¹² Anticorpo anti-Rnp. Critério obrigatório no diagnóstico da doença mista do tecido conjuntivo, também presente no lúpus eritematoso sistêmico e esclerose sistêmica. ¹²
Nuclear pontilhado fino	Nucleoplasma com granulação fina. Nucléolo, célula em divisão e citoplasma não fluorescentes.	Anticorpo anti-SS-A/Ro. Síndrome de Sjögren primária, lúpus eritematoso sistêmico, lúpus neonatal, e lúpus cutâneo subagudo, esclerose sistêmica, polimiosite e cirrose biliar primária. ¹³ Anticorpo anti-SS-B/La. Síndrome de Sjögren primária, lúpus eritematoso sistêmico, lúpus neonatal. ¹³
Nuclear pontilhado fino denso	Nucleoplasma da célula em intérfase apresenta-se como um pontilhado peculiar, de distribuição heterogênea, nucléolo não fluorescente. A célula em divisão apresenta decoração em pontilhado intenso e grosseiro dos cromossomos na placa metafásica, com citoplasma não fluorescente.	Anticorpo antiproteína p75 (cofator de transcrição) denominado LEDGF/p75. É um dos padrões mais frequentes encontrados na rotina, cuja correlação clínica ainda não está bem estabelecida, sendo frequentemente encontrado em indivíduos sem evidência objetiva de doença sistêmica. Encontrado raramente em doenças reumáticas autoimunes, processos inflamatórios específicos e inespecíficos. Existem relatos na literatura do encontro desse padrão em pacientes com cistite intersticial, dermatite atópica, psoríase e asma. ¹⁴
Nuclear pontilhado pontos isolados	Nucleoplasma apresenta-se com pontos fluorescentes isolados (podendo ser fornecida como informação adicional o número de pontos maior ou igual a 10 ou menos do que 10 pontos por núcleo). Nucléolo, célula em divisão e citoplasma não fluorescentes.	Anticorpo anti-p80 coilina. Não possui associação clínica definida. ¹⁵ Anticorpo anti-Sp100 – anti-p95. Descrito principalmente na cirrose biliar primária. ¹⁶
Nuclear pontilhado centromérico	Nucleoplasma da célula em intérfase, apresentando-se pontilhado com um número constante de 46 pontos. Nucléolo normalmente não fluorescente, célula em divisão apresenta concentração dos pontos na placa metafásica. Citoplasma não fluorescente.	Anticorpo anticentromero (proteínas CENP-A, CENP-B e CENP-C). Esclerose sistêmica forma CREST (calcinose, fenômeno de Raynaud, disfunção motora do esôfago, esclerodactilia e telangiectasia), cirrose biliar primária e síndrome de Sjögren. Raramente observado em outras doenças autoimunes. Pode preceder a forma CREST por anos. ^{17,18}
Nuclear pontilhado pleomórfico	O nucleoplasma apresenta-se totalmente não fluorescente na célula em fase G1 da intérfase, passando a pontilhado com grânulos variando de grosso, fino a fino denso na medida em que a célula evolui para as fases S e G2. Nucléolo e citoplasma não fluorescentes. Esse padrão é sugestivo de anticorpos anti-PCNA.	Anticorpo contra núcleo de células em proliferação (Anti-PCNA). Encontrado especificamente em pacientes com lúpus eritematoso sistêmico. ¹⁹
Nucleolar homogêneo	Nucléolo homogêneo, célula em divisão e citoplasma não fluorescentes.	Anticorpo anti-To/Th. Ocorre na esclerose sistêmica. ²⁰ Anticorpo antinucleolina. Muito raro, descrito no lúpus eritematoso sistêmico, doença enxerto versus hospedeiro e na mononucleose infecciosa. Anticorpo anti-B23 (nucleofosmina). Descrito na esclerose sistêmica, alguns tipos de câncer síndrome do anticorpo antifosfolípide e doença enxerto versus hospedeiro.
Nucleolar aglomerado	O nucléolo se apresenta com grumos de intensa fluorescência (como cachos de uva). Citoplasma e núcleo não fluorescentes. A célula em divisão apresenta-se amorfa, com coloração delicada em volta dos cromossomos da placa metafásica.	Anticorpo antifibrilarina (U3-nRNP). Associado à esclerose sistêmica, especialmente com comprometimento visceral grave, entre elas a hipertensão pulmonar. ²¹

Nucleolar pontilhado	Decoração pontilhada nucleolar e 5 a 10 pontos distintos e brilhantes ao longo da placa metafásica cromossômica. Núcleo e citoplasma não corados.	Anticorpo anti-NOR 90. Inicialmente descrito na esclerose sistêmica. Atualmente descrito em outras doenças do tecido conjuntivo, porém sem relevância clínica definida. ²¹ Anticorpo anti-RNA polimerase I. Esclerose sistêmica de forma difusa com tendência para comprometimento visceral mais frequente e grave. ²¹ Anticorpo anti-ASE (anti-sense to ERCC-1). Frequentemente encontrado em associação a anticorpos anti-NOR-90. A associação mais frequente parece ser o lúpus eritematoso sistêmico.
Citoplasmático fibrilar linear	Fibras de estresses que constituem o citoesqueleto decoradas de forma retilínea, cruzando toda a extensão da célula e não respeitando os limites nucleares. Núcleos e nucléolos não fluorescentes.	Anticorpo antiactina. Encontrado em hepatopatias: hepatite autoimune, cirrose. Anticorpo antimosina. Hepatite C, hepato-carcinoma, miastenia gravis. Quando em títulos baixos ou moderados podem não ter relevância clínica definida. ^{22,23}
Citoplasmático fibrilar filментар	Decoração de filamentos com acentuação uni ou bipolar em relação à membrana nuclear. Núcleos e nucléolos não fluorescentes.	Anticorpo antivimentina e antiqueratina. Anticorpo anti-queratina é o anticorpo mais importante em doença hepática alcoólica. Descritos em várias doenças inflamatórias e infecciosas. Quando em títulos baixos ou moderados podem não ter relevância clínica definida. ²⁴
Citoplasmático fibrilar segmentar	Apenas segmentos curtos das fibras de estresse se encontram fluorescentes. Núcleo e nucléolos negativos. Nas células em divisão, podemos observar eventualmente múltiplos grânulos intensamente fluorescentes que correspondem à forma globular das proteínas do citoplasma.	Antialfa-actinina, antivinculina e antitropomiosina. Anticorpos encontrados na miastenia gravis, doença de Crohn e colite ulcerativa. Quando em títulos baixos ou moderados podem não ter relevância clínica definida. ²⁴
Citoplasmático pontilhado polar	Esse também é um laudo obrigatório, pois evidencia cisternas do aparelho de Golgi. A decoração é apenas citoplasmática em pontos agrupados de situação perinuclear, normalmente em apenas um pólo nuclear. Núcleo, nucléolo e célula em divisão não fluorescentes.	Anticorpo antigolginas (cisternas do aparelho de Golgi). Raro no lúpus eritematoso sistêmico, síndrome de Sjögren primária e outras doenças autoimunes sistêmicas. Relatado em ataxia cerebelar idiopática, degeneração cerebelar paraneoplásica e infecções virais pelo vírus Epstein Barr (EBV) e pelo vírus da imunodeficiência humana (HIV). Quando em títulos baixos ou moderados podem não ter relevância clínica definida. ^{25,26}
Citoplasmático pontilhado pontos isolados	Pontos definidos de número variável por toda a extensão do citoplasma. Núcleo, nucléolo e célula em divisão não fluorescentes.	Anticorpo anti-EEA1 e antifosfatidilserina. Não há associações clínicas bem definidas. Anticorpo anti-GWB. Associado à síndrome Sjögren primária, embora observado também em diversas outras condições clínicas. ²⁷
Citoplasmático pontilhado fino denso	Fluorescência de pontos finos, densos e confluentes, chegando à quase homogeneidade. O núcleo não está corado, mas pode ou não apresentar uma leve decoração homogênea na área do nucléolo. A célula em divisão é não fluorescente. No caso de haver fluorescência concomitante de citoplasma e nucléolo, o padrão é classificado como misto.	Anticorpo anti-PL7/PL12. Esse padrão de fluorescência pode raramente estar associado a anticorpos encontrados na polimiosite. ²⁰ Anticorpo antiproteína P-ribossomal. Esse padrão ocorre no lúpus eritematoso sistêmico e está particularmente associado ao anticorpo antiproteína P-ribossomal. ²⁸
Citoplasmático pontilhado fino	Pontos definidos em grande número e densidade, célula em divisão e nucléolo não fluorescentes.	Anticorpo anti-histidil t RNA sintetase (Jo1). Anticorpo marcador de polimiosite no adulto. Descrito raramente na dermatomiosite. Outros anticorpos anti-tRNA sintetases podem gerar o mesmo padrão. ²⁰
Citoplasmático pontilhado reticulado	Fluorescência em múltiplos pontos dispostos sob forma de retículo irradiando a partir da periferia do núcleo por todo o citoplasma. Núcleo, nucléolo e célula em divisão não fluorescentes.	Anticorpo antimitocôndria. Marcador da cirrose biliar primária. Raramente encontrado na esclerose sistêmica. Devido ao encontro relativamente comum de padrão assemelhado e não relacionado a anticorpos antimitocôndria, é fundamental a confirmação por teste específico. ^{29,30}

Aparelho mitótico tipo centríolo	Ponto fluorescente isolado no citoplasma em um pólo na célula em repouso (intérfase) que se divide em dois e migra ao pólo oposto do núcleo à medida que a célula entra em divisão.	Anticorpo antialfa-enolase. Em baixos títulos não têm associação clínica definida. Em altos títulos pode estar associado à esclerose sistêmica.
Aparelho mitótico tipo ponte intercelular	Antígenos que formam a união entre células mãe/filha ao final da telófase. Podem ser observados com fluorescência intensa na ponte citoplasmática que sofrerá clivagem ao final da divisão celular.	Anticorpo antibeta-tubulina. Podem ser encontrados no lúpus eritematoso sistêmico e na doença mista do tecido conjuntivo. Outros anticorpos ainda não bem definidos podem gerar o mesmo padrão. Associado a diversas condições autoimunes com baixa especificidade tendo relevância clínica somente em altos títulos. ³²
Aparelho mitótico tipo fuso mitótico (NuMa-2)	Células em intérfase se encontram não fluorescentes em todas as suas estruturas. Há decoração extensa e grosseira nos pólos mitóticos das células em metáfase e as pontes intercelulares são positivas na telófase. Citoplasma não fluorescente.	Anticorpo anti-HsEg5/NuMA-2. Associado a diversas condições autoimunes com baixa especificidade, tendo relevância clínica somente em altos títulos. ³⁶
Misto do tipo nuclear pontilhado fino com fluorescência do aparelho mitótico	As células em intérfase apresentam o núcleo corado como um pontilhado bem fino, geralmente em alto título. Células mitóticas em metáfase e anáfase apresentam colocação bem definida e delicada da região pericentrossômica e das partes proximais do fuso mitótico. Na telófase já se vê novamente a coloração pontilhada dos núcleos neoformados e não se vê coloração da ponte intercelular.	Anticorpo anti-NuMa1. Associado à síndrome de Sjögren, podendo ocorrer também em outras condições autoimunes ou inflamatórias crônicas. Quando em títulos baixos ou moderados, pode não estar associado à evidência objetiva de doença inflamatória sistêmica. ³²
Misto do tipo nuclear pontilhado grosso e nucleolar homogêneo	Células em intérfase apresentam o núcleo corado como pontilhado grosso e o nucléolo corado de forma homogênea. Na metáfase há coloração ao redor da placa metafásica.	Anticorpo anti-KU. Marcador de superposição, polimiosite e esclerose sistêmica. Podem ocorrer no lúpus eritematoso sistêmico e esclerodermia. ³³
Misto do tipo nuclear e nucleolar pontilhado fino com placa metafásica corada	Células em intérfase apresentam o núcleo corado de forma pontilhada fina e o nucléolo sobressai também com padrão pontilhado fino. Na metáfase, a placa metafásica apresenta padrão pontilhado fino.	Anticorpo anti-DNA topoisomerase I (Scl-70). Associado a esclerose sistêmica forma difusa, em que indica formas de maior comprometimento visceral. Mais raramente pode ocorrer na síndrome CREST e superposição. ³⁴
Misto do tipo nuclear pontilhado fino e nucleolar pontilhado.	Células em intérfase apresentam o núcleo corado de forma pontilhada fina delicada e sobressaindo o nucléolo corado com padrão pontilhado (pontos individuais). O citoplasma não é corado. Na metáfase, observam-se 5 a 10 pontos isolados e brilhantes na placa metafásica, correspondentes às regiões organizadoras de nucléolo (NOR).	Anticorpos anti-RNA polimerase I e II. Esses dois autoanticorpos usualmente aparecem em combinação, sendo a RNA pol I responsável pela distribuição nucleolar e em NOR, enquanto a RNA pol II responde pela distribuição nuclear. Anti-RNA pol I é considerado marcador de esclerose sistêmica e anti-RNA pol II aparece em diversas condições autoimunes. ³⁴
Misto do tipo citoplasmático pontilhado fino denso a homogêneo e nucleolar homogêneo	O núcleo é totalmente não corado e o nucléolo é corado fracamente. O citoplasma apresenta intensa coloração com pontilhado muito fino e muito denso, quase homogêneo. As células mitóticas não são coradas.	Anticorpo anti-rRNP (antiproteína P ribossomal). Marcador de lúpus eritematoso sistêmico e mais frequentemente relacionado à psicose lúpica. Também parece estar associado à atividade da doença. ^{28,35}

REFERÊNCIAS

REFERENCES

1. Dellavance A, Andrade LEC. Como interpretar e valorizar adequadamente o teste de anticorpos antinúcleo. *J Bras Patol Med Lab* 2007;43(3):157-68.
2. Forslid J, Heigl Z, Jonsson J, Scheynius A. The prevalence of antinuclear antibodies in healthy young persons and adults, comparing rat liver tissue sections with HEP-2 cells as antigen substrate. *Clin Exp Rheumatol* 1994;12(2):137-41.
3. Tan EM, Feltkamp TE, Smolen JS, Butcher B, Dawkins R, Fritzler MJ, et al. Range of antinuclear antibodies in "healthy" individuals. *Arthritis Rheum* 1997;40(9):1601-11.
4. Leser PG, Dellavance A, Barbosa SH, Guis G, Rodrigues SH, Sato EI. Distinctive features of antinuclear antibodies observed in health and in subjects with autoimmune rheumatic disease. In: Conrad K, Bachmann MO, Chan EKL, Fritzler MJ, Humble RL, Sack U. editors. From animal models to human genetics: research on the induction and pathogenicity of autoantibodies. Dresden: Pabst 2004. 493-510.
5. Fritzler MJ, Pauls JD, Kinsella TD, Bowen TJ. Antinuclear, anticytoplasmic and anti-Sjögren's syndrome antigen A (SS-A/Ro) antibodies in female blood donors. *Clin Immunol Immunopathol* 1985;36:120-8.
6. Massabki PS, Accetturi C, Nishie IA, da Silva NP, Sato EI, Andrade LE. Clinical implications of autoantibodies in HIV infection. *Aids* 1997;11(15):1845-50.
7. Arbuckle MR, McClain MT, Rubertone MV, Scofield RH, Dennis GJ, James JA, et al. Development of autoantibodies before the clinical onset of systemic lupus erythematosus. *N Engl J Med* 2003;349(16):1526-33.
8. Deane PMG, Liard G, Siegel DM, Baum J. The outcome of children referred to a pediatric rheumatology clinic with a positive antinuclear antibody test but without an autoimmune disease. *Pediatrics* 1995;95(6):892-5.
9. Borg AA, Dawes PT, Matthey DL. Autoantibodies to nuclear lamins and to intermediate filament proteins. *J Rheumatol* 1993;20:1988-90.
10. Rubin RL. Autoimmune reactions induced by procainamide and hydralazine. In Kammuller M, Bloksma M, Siemen W (eds): *Autoimmunity and Toxicology: Immune Dysregulation Induced by Drugs and Chemicals*. Amsterdam, Elsevier 1988.
11. Amoura Z, Koutouzov S, Chabre H, Cacoub P, Amoura I, Musset L, et al. Presence of antinucleosome autoantibodies in a restricted set of connective tissue diseases: antinucleosome antibodies of the IgG3 subclass are markers of renal pathogenicity in systemic lupus erythematosus. *Arthritis Rheum* 2000;43(1):76-84.
12. Notman DD, Kurata N, Tan EM. Profiles of antinuclear antibodies in systemic rheumatic diseases. *Ann Intern Med* 1975;83(4):464-9.
13. Barcellos KS, Nonogaki S, Enokihara MM, Teixeira MS, Andrade LE. Differential expression of Ro/SSA 60 kDa and La/SSB, but not Ro/SSA 52 kDa, mRNA and protein in minor salivary glands from patients with primary Sjögren's syndrome. *J Rheumatol* 2007;34(6):1283-92.
14. Ochs RL, Muro Y, Si Y, Ge H, Chan EK, Tan EM. Autoantibodies to DFS 70 kd/transcription coactivator p75 in atopic dermatitis and other conditions. *J Allergy Clin Immunol* 2000;105(6):1211-20.
15. Andrade LEC, Chan EKL, Raska I, Peebles CL, Roos G, Tan EM. Human autoantibody to a novel protein of the nuclear coiled body: immunological characterization and cDNA cloning of p80-coilin. *J Exp Med* 1991;173:1407-19.
16. Lohse AW, zum Büschenfelde KH, Franz B, Kanzler S, Gerken G, Dienes HP. Characterization of the overlap syndrome of Primary Biliary Cirrhosis (PBC) and Autoimmune Hepatitis: evidence for it being a hepatic form of PBC in genetically susceptible individuals. *Hepatology* 1999;29(4):1078-84.
17. Fritzler MJ, Kinsella TD. The CREST syndrome: a distinct serologic entity with anticentromere antibodies. *Am J Med* 1980;69(4):520-6.
18. Göring HD, Panzner M, Lakota W, Zeiner A. Association of Scleroderma and Primary Biliary Cirrhosis - results of a systematic study on a dermatological clientele. *Hautarzt* 1998;49:361-66.
19. Takasaki Y, Deng JS, Tan EM. A nuclear antigen associated with cell proliferation and blast transformation. *J Exp Med* 1981;154:1899-909.
20. Targoff IN. Autoantibodies in polymyositis. *Rheum Dis Clin North Am* 1992;18:455-82.
21. Reimer G, Raska I, Tan EM, Scheer U. Human autoantibodies: probes for nucleolus structure and function. *Virchows Arch B Cell Pathol Incl Mol Pathol* 1987;54:131-43.
22. Agarwal N, Handa R, Acharya SK, Wali JP, Dinda AK, Aggarwal P. A study of autoimmune markers in hepatitis C infection. *Indian J Med Res* 2001;113:170-4.
23. Leibovitch L, George J, Levi Y, Bakimer R, Shoenfeld Y. Anti-actin antibodies in sera from patients with autoimmune liver diseases and patients with carcinomas by ELISA. *Immunol Lett* 1995;48(2):129-32.
24. Krapf AR, Von Mühlen CA, Krapf FE, Nakamura RM, Tan EM. Atlas of immunofluorescent autoantibodies. Munich, Urban & Schwarzenberg, 1996.
25. Massabki PS, Accetturi C, Nishie IA, Silva NP, Sato EI, Andrade LE. Clinical implications of autoantibodies in HIV infection. *AIDS (archive)* 11:1845-50, 1997.
26. Yang Y, Fujita J, Tokuda M, Bandoh S, Ishida T. Clinical features of several connective tissue diseases with anti-Golgi antibody. *Ann Rheum Dis* 2001;60:986-987.
27. Eystathioy T, Chan EK, Tenenbaum SA, Keene JD, Griffith K, Fritzler MJ. A phosphorylated cytoplasmic autoantigen, GW182, associates with a unique population of human mRNAs within novel cytoplasmic speckles. *Mol Biol Cell* 2002;13:1338-51.
28. Bonfá E, Golombek SJ, Kaufman LD, Skelly S, Weissbach H, Brot N, et al. Association between lupus psychosis and anti-ribosomal P protein antibodies. *N Engl J Med* 1987;317(5):265-71.
29. Alderuccio F, Toh BH, Barnett AJ, Pedersen JS. Identification and characterization of mitochondria autoantigens in progressive systemic sclerosis: identically with the 72,000 Dalton autoantigen in primary biliary cirrhosis. *J Immunol* 1986;137(6):1855-9.
30. Chou MJ, LaI MY, Lee SL. Reactivity of anti-mitochondrial antibodies in primary biliary cirrhosis and systemic sclerosis. *J From Med Ass* 1992;91(11):1075-80.

31. Krapf A, Von Mühlen CA, Krapf F, Nakamura RMM, Tan EM. Human autoimmune diseases and autoantibodies. *Bol Com Íbero-Americano Reumatol* 1999;9:55-8.
32. Andrade LEC, Chan EKL, Peebles CL, Tan EM. Two major autoantigen-antibody systems of the mitotic spindle apparatus. *Arthritis Rheum* 1996;39:1643-53.
33. Francoeur AM, Peebles CL, Gompper PT, Tan EM. Identification of Ki (Ku, p70/p80) autoantigens and analysis of anti-Ki autoantibody reactivity. *J Immunol* 1986;136(5):1648-53.
34. Jarzabek-Chorzelska M, Balszczyk M, Jablonska S, Chorzelski T, Kumar V, Beutner EH. Scl-70 antibody, a specific marker of systemic sclerosis. *Br J Dermatol* 1986;115(4):393-401.
35. Isshi K, Hirohata S. Differential roles of the anti-ribosomal P antibody and antineuronal antibody in the pathogenesis of central nervous system involvement in systemic lupus erythematosus. *Arthritis Rheum* 1998;41(10):1819-27.
36. Carballo OG, von Mühlen CA, Nakamura R, de la Torre IG, Francescantonio PLC. Atlas Anti-Nucleocitoplasmáticos (HEp-2). Talleres Gráficos TBS, Buenos Aires, 2006.
37. von Mühlen CA, Nakamura RM. Clinical and laboratory evaluation of systemic rheumatic diseases. In McPherson & Pincus (eds): *Clinical diagnosis and management by laboratory methods*. Philadelphia, W.B. Saunders, 2006.
38. Dellavance A, Gabriel Jr A, Nuccitelli B, Taliberti BH, von Mühlen CA, Bichara CDA, et al. Pesquisa de auto-anticorpos em células HEp-2. Editora UCG, Goiânia, 2008.