

## Anomalias congênitas em fetos bovinos abortados no Sul do Brasil<sup>1</sup>

Saulo P. Pavarini<sup>2</sup>, Luciana Sonne<sup>2</sup>, Nadia A.B. Antoniassi<sup>2</sup>, Adriana S. Santos<sup>2</sup>, Caroline A. Pescador<sup>2</sup>, Luís G. Corbellini<sup>3</sup> e David Driemeier<sup>2\*</sup>

**ABSTRACT.-** Pavarini S.P., Sonne L., Antoniassi N.A.B., Santos A.S., Pescador C.A., Corbellini L.G. & Driemeier D. 2008. [**Congenital anomalies in aborted bovine fetuses in Southern Brazil.**] Anomalias congênitas em fetos bovinos abortados no Sul do Brasil. *Pesquisa Veterinária Brasileira* 28(3):149-154. Departamento de Patologia Clínica Veterinária, Universidade Federal do Rio Grande do Sul, Av. Bento Gonçalves 9090, Porto Alegre, RS 91540-000, Brazil. E-mail: [davetpat@ufrgs.br](mailto:davetpat@ufrgs.br)

Abortion, stillbirth and neonatal death are important causes of production losses to the livestock industry. Abortions caused by congenital anomalies may occur sporadically, or appear in epidemics. This retrospective study was conducted at Laboratory of Veterinary Pathology of Federal University of Rio Grande do Sul, and included 307 cases of bovine abortion submitted for diagnosis from September 2001 to March 2007. Most of them were from southern Brazil. Ten cases (3.25%) of congenital anomalies were seen. The most frequent congenital anomalies were arthrogyrosis, *Amorphous globosus*, and cleft palate (palatoschisis). Infectious causes were investigated, but only BVDV infection was detected by immunohistochemistry in one case, which was affected with porencephalia.

INDEX TERMS: Abortion, bovine, congenital anomalies.

**RESUMO.-** Abortos e mortes neonatais são causas importantes de perdas reprodutivas na bovinocultura. Abortos causados por anomalias congênitas são esporádicos, mas podem ocorrer de forma epidêmica. Um levantamento retrospectivo realizado no setor de Patologia Veterinária da Universidade Federal do Rio Grande do Sul incluiu 307 casos de aborto bovino submetidos de setembro de 2001 a março de 2007. Em dez casos (3,5%), foram observadas anomalias congênitas, das quais, artrogripose, *Amorphus globosus* e fenda palatina (palatosquise) foram as mais frequentes. Causas infecciosas foram investigadas, mas somente infecção por BVDV foi detectada por imunohistoquímica em um aborto com porencefalia.

TERMOS DE INDEXAÇÃO: Aborto, bovino, anomalias congênitas.

## INTRODUÇÃO

Anomalias congênitas apresentam distribuição mundial e podem causar aborto ou morte neonatal, gerando perdas reprodutivas importantes (Thurmond et al. 1990, Knodakaram-Tafti & Ikebe 2005, Pimentel et al. 2007). Embora abortos por anomalias congênitas possam ocorrer sob a forma de surtos, a grande maioria dos casos ocorre sob forma esporádica, envolvendo agentes infecciosos ou não (Kirkbride 1992, Barr & Anderson 1993). Algumas vezes podem envolver etiologia múltipla (Kurogi et al. 1977). Dos agentes virais, o vírus da diarreia viral bovina (BVDV) é importante causa de hipoplasia cerebelar, braquignatismo, hidrocefalia, porencefalia, artrogripose e desmielinização da medula espinhal em bezerros e fetos bovinos abortados (Roeder et al. 1986, Ross et al. 1986). Adicionalmente, surtos de artrogripose e hidrocefalia em bovinos na Austrália foram associados a altos títulos de anticorpos do Akabane vírus (Hartley et al. 1977, Coverdale 1978, Konno et al. 1982, Nicolson et al. 1985).

Causas não-infecciosas de anomalias congênitas incluem genes autossômicos recessivos e ingestão de plantas tóxicas como *Lupinus sericus* e *Lupinus caudatus*, cujo consumo entre 40 e 70 dias de gestação pode causar

<sup>1</sup> Recebido em 10 de novembro de 2007.

Aceito para publicação em 3 de dezembro de 2007.

<sup>2</sup> Departamento de Patologia Clínica Veterinária, Faculdade de Medicina Veterinária (FMV)- Universidade Federal do Rio Grande do Sul (UFRGS), Av. Bento Gonçalves 9090, Cx. Portal 15094, Porto Alegre, RS 91540-000, Brasil. \*Autor para correspondência: [davetpat@ufrgs.br](mailto:davetpat@ufrgs.br)

<sup>3</sup> Setor de Medicina Veterinária Preventiva, FMV, UFRGS, Porto Alegre, RS.

artrogripose e outras malformações em bezerros (Shupe et al. 1967).

Estimativas sobre a prevalência de anomalias congênicas em fetos bovinos abortados variam amplamente (Greene et al. 1973). Levantamentos realizados em 265 fetos bovinos no Canadá indicaram que 2,6% dos abortos são devidos a defeitos congênitos, dos quais a artrogripose é a anomalia mais comum (Knodakaram-Tafti et al. 2005). No Brasil, casos de defeitos congênitos já foram mencionados em búfalos (Schild et al. 2003), caprinos (Schmidt & Oliveira 2004, Pimentel 2007), ovinos (Nóbrega et al. 2005) e bovinos (Santos et al. 2005), entretanto, informações sobre a prevalência de anomalias em fetos bovinos abortados são limitadas. O objetivo deste trabalho foi descrever casos de anomalias congênicas em fetos bovinos abortados, ressaltando a sua pesquisa como possível causa de aborto bovino no sul do Brasil.

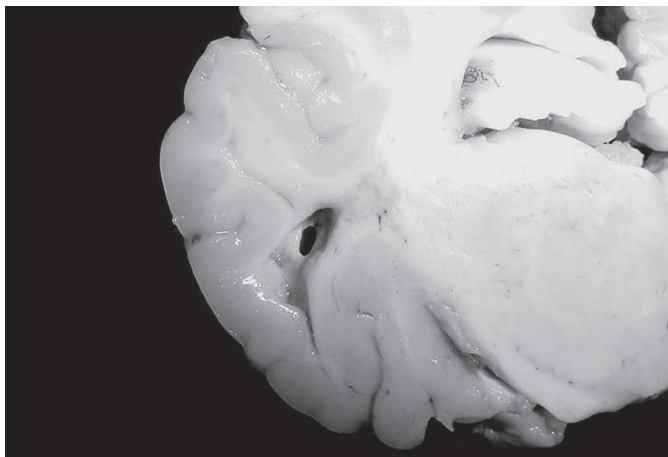
## MATERIAL E MÉTODOS

O total de 307 fetos bovinos abortados, provenientes principalmente da região sul do Brasil, foram enviados para diagnóstico entre 2001 e 2006. Aborto foi definido como interrupção da gestação entre 42 e 260 dias. Casos de nascimentos prematuros de bezerros antes dos 260 dias de gestação também foram considerados abortos. Os fetos foram necropsiados e a idade foi estimada conforme o comprimento da nuca até a inserção da cauda (Barr et al. 1990). Fragmentos de cérebro, pulmão, fígado, rim, timo, coração, músculo esquelético, baço e abomaso foram coletados, fixados em formalina tamponada a 10%, processados rotineiramente para exame histopatológico e corados pela hematoxilina e eosina. Impressões de seções de rim foram testadas pela imunofluorescência direta para *Leptospira* sp. com anticorpo comercial multivalente, na diluição de 1:20 (Miller et al. 1989). Fragmentos de fígado, pulmão e conteúdo abomasal foram coletados para bacteriologia (aeróbio e *Brucella* sp). O cultivo aeróbio foi realizado em ágar sangue ovino (5%) e a tentativa de isolamento de *Brucella* sp. em meio base de ágar sangue (Alton et al. 1988, Timoney et al. 1988) acrescido com 5% de sangue ovino e antibióticos. Fragmentos de timo e sistema nervoso central foram submetidos ao teste imunistoquímico com anticorpo monoclonal anti-BVDV (15C5 Syracuse, USA), na diluição de 1:500 em PBS. A recuperação antigênica foi feita com protease 0,05% por 15 minutos a 37°C e as marcações inespecíficas (background) foram reduzidas a partir da aplicação de leite desnatado a 5% por 15 minutos. O anticorpo primário foi aplicado durante 50 minutos à temperatura de 37°C, seguido do anticorpo secundário conjugado a fosfatase alcalina (Dako, USA) por aproximadamente 20 minutos cada, à temperatura ambiente. Vermelho permanente (permanent red/code 0695, Dako) foi o cromógeno utilizado. Controles positivos foram inseridos simultaneamente com as lâminas testadas. Foi empregada hematoxilina como contra-corante, por aproximadamente 1 minuto (Schmitz 2006). Imunoistoquímica para o vírus da rinotraqueíte infecciosa bovina (IBR) foi realizada utilizando um anticorpo policlonal anti-BHV-1 (VMRD) na diluição 1:200 em casos com lesões necróticas no fígado. Foi aplicada uma solução de peróxido de hidrogênio a 3% por 10 minutos para a realização do bloqueio da peroxidase endógena. Para recuperação antigênica utilizou-

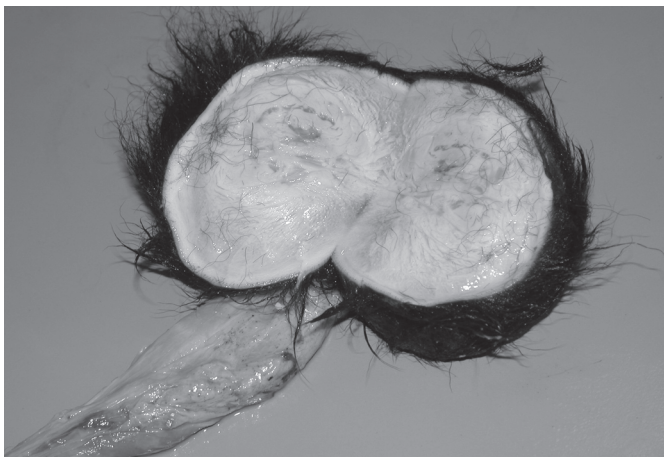se calor com as lâminas imersas em tampão citrato (pH 6,0), as marcações inespecíficas foram reduzidas pela aplicação de leite desnatado a 5% por 15 minutos. O anticorpo primário foi aplicado durante 45 minutos à temperatura de 37°C, seguido do anticorpo secundário biotinalado e solução da avidina conjugada com peroxidase por aproximadamente 20 minutos cada, à temperatura ambiente. A revelação da marcação foi obtida através da utilização do cromógeno tetra-hidroclorato de 3,5-diaminobenzidina (DAB, Dako), por 5 a 10 minutos. Foi utilizado hematoxilina como contra-corante, por 1 minuto.

## RESULTADOS

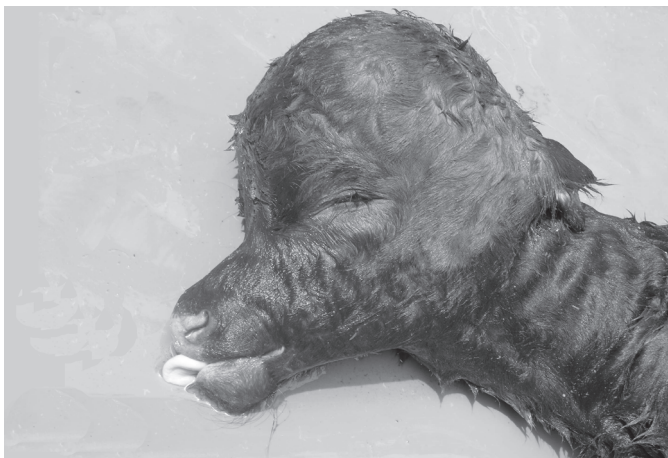Entre setembro de 2001 e março de 2007, foram analisados 307 fetos bovinos abortados. Destes, 10 apresentam anomalias (3,25%). A idade dos fetos variava entre 6 e 8 meses de idade gestacional. Os exames bacteriológicos e de imunofluorescência para *Leptospira* sp. foram negativos em todos os casos. Lesões macroscópicas foram observadas nos dez casos analisados. Nos Casos 1, 3 e 8 havia flexão da articulação carpo-radial com contratura muscular e articular simétrica e bilateral (artrogripose). O Caso 1 tinha ossos do crânio e dos membros densos com diminuição do canal medular evidente nos ossos longos (osteopetrose). O Caso 2 (Fig.1) apresentava hemisfério cerebral com circunvoluções pouco definidas e uma cavidade cística (porencefalia) na substância branca da região posterior do córtex cerebral, com forma triangular e aproximadamente 4mm de diâmetro. Os Casos 4 e 7 se caracterizavam por uma massa amorfa (Fig.2) de tecido medindo 10 x 5cm de diâmetro, recoberto por pele hirsuta e com coloração interna amarelada (*Amorphus globosus*). O feto do Caso 5 apresentava cabeça curta, com mandíbula projetada e língua de tamanho normal, mas protusa. Os hemisférios cerebrais estavam reduzidos, não separados e com circunvoluções pouco definidas (hipoplasia prosencefálica). No Caso 6, a cavidade craniana tinha tamanho aumentado (Fig.3), com ventrículos laterais dilatados, grande quantidade de líquido internamente (hidrocefalia) e pequena quantidade de tecido nervoso atrofiado junto às leptomeninges. Nos Casos 6 e 10, havia fenda na linha média do palato duro com comunicação com a cavidade nasal (palatosquise) (Fig.4). No Caso 9, foi constatada duplicação craniofacial (diprosopo tetraoftálmico), sem separação completa das cabeças (Fig.5), com dois olhos, um nariz, uma boca e duas orelhas. As estruturas tinham tamanhos semelhantes em relação às do outro antímero e havia fenda palatina (palatosquise) nas duas cabeças. Um resumo dos dados dos fetos e das alterações macroscópicas é apresentado no Quadro 1. Microscopicamente, havia ausência de osteoclastos e formação de finas trabéculas ósseas nos ossos do crânio do Caso 1. No Caso 2, havia uma cavidade cística delimitada por astrócitos no cérebro. Nos Casos 4 e 7, as alterações histológicas se caracterizavam pela presença de material amorfo composto por pele e colágeno. No Caso 5, o cérebro apresentava vacuolização da substância branca e cromatólise neuronal. No Caso 6, o cérebro apresentava congestão e vacuolização da subs-



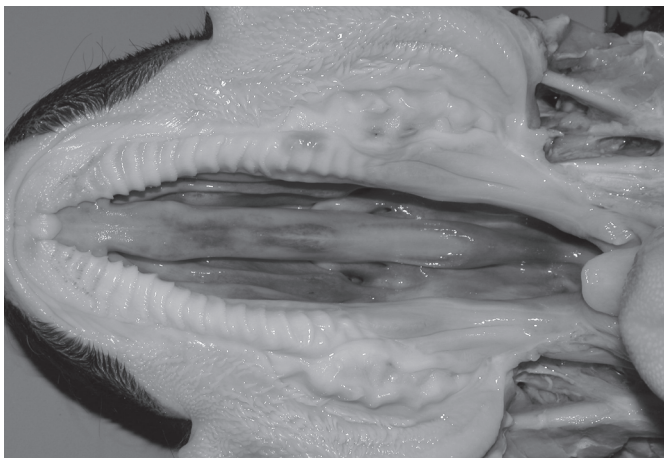1



2



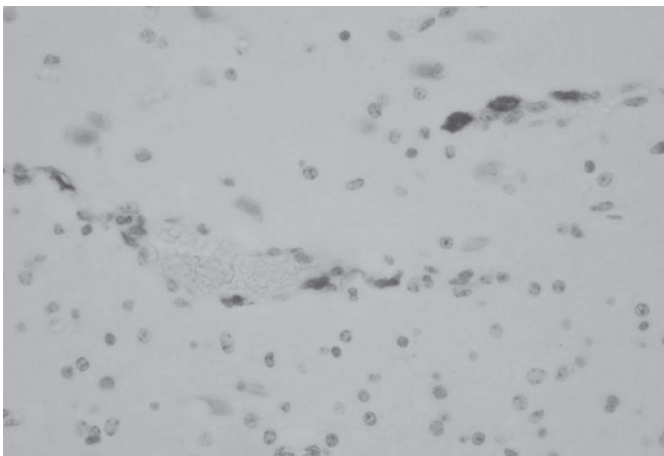
3



4



5



6

Fig.1. Feto bovino abortado. Porencefalia. Hemisfério cerebral apresentando ao corte uma cavidade cística em forma triangular, medindo aproximadamente 4mm de diâmetro na substância branca na região posterior do córtex cerebral (Caso 2).

Fig.3. Feto bovino abortado. Hidrocefalia. Cavidade craniana aumentada de tamanho (Caso 6).

Fig.5. Feto bovino abortado. Diprosopo tetraoftálmico. Duplicação craniofacial, sem separação completa das cabeças. (Caso 9).

Fig.2. *Amorphus globosus*. Massa amorfa coberta por pele hirsuta, apresentando ao corte, uma coloração amarelada no seu interior (Caso 4).

Fig.4. Feto bovino abortado. Fenda no palato duro com comunicação na cavidade nasal (palatosquise) (Caso 10).

Fig.6. Imunoistoquímica anti-BVDV em cérebro de feto bovino. Presença de antígenos virais em células endoteliais de vasos sanguíneos marcados em vermelho (Caso 2). Método estreptavidina biotina (fosfatase alcalina) cromógeno vermelho permanente, obj.40x.

**Quadro 1. Principais alterações macroscópicas observadas nos fetos bovinos abortados com anomalias**

Caso	Sexo	Idade (meses)	Raça	Alterações macroscópicas	IHQ BVDV
1	M	6	HPB	Osteopetrose craniana e artrogripose	-
2	F	8	Jersey	Porencefalia	+
3	M	6	HPB	Artrogripose	-
4	Ø	Ø	Ø	Artrogripose	-
5	M	8	HPB	Hipoplasia prosencefálica	-
6	M	8	Red Angus	Hidrocefalia e fenda palatina (palatosquise)	-
7	Ø	Ø	Ø	<i>Amorphus globosus</i>	-
8	F	6	Jersey	Artrogripose	-
9	F	8	Ø	Diprosopo	-
10	Ø	Ø	Ø	Fenda palatina (palatosquise)	-

Ø não determinado, (+) positivo, (-) negativo, HPB = Holandês preto e branco. IHQ = imunohistoquímica, BVDV = vírus da diarréia viral bovina.

tância branca. Nos demais casos não foram observadas alterações histológicas significativas. Dos 10 casos analisados, somente o Caso 2 apresentou marcação positiva na imunohistoquímica para BVDV. Antígenos virais foram detectados nas células endoteliais dos vasos no sistema nervoso central (SNC) (Fig.6) e nos centros linfóides do timo. A imunohistoquímica para IBR foi negativa nos casos avaliados.

## DISCUSSÃO

O presente trabalho descreve aspectos macroscópicos, histopatológicos e imunohistoquímicos de abortos bovinos devidos a anomalias congênitas. Perdas fetais por anomalias congênitas têm taxas de prevalência que variam de 1,3-22,5% (Kirkbride 1992, Khodakaram-Tafti & Ikede 2005). Anomalias como artrogripose, *Amorphus globosus* e fenda palatina (palatosquise) foram as mais freqüentes nesse estudo. Achados semelhantes foram descritos previamente (Alves et al. 1996, Pople 2003). Em bovinos, diversos agentes infecciosos têm sido apontados como causadores de malformações fetais (Leipold et al. 1973, Dennis & Leipold 1979). A infecção intra-uterina pelo vírus Akabane em bovinos nos Estados Unidos tem sido associada com artrogripose em fetos abortados (Greene et al. 1973, Konno & Nakagawa 1982, Konno et al. 1982). Nesses casos, lesões microscópicas no SNC caracterizadas por degeneração walleriana, encefalomielite e perivasculite mononuclear são descritas. Entretanto, lesões microscópicas semelhantes não foram observadas nesse estudo. Além disso, casos de infecção pelo vírus Akabane ainda não foram relatados no Brasil (Schmidt & Oliveira. 2004) diminuindo a possibilidade desse agente estar associado à artrogripose descrita aqui. Estudos prévios realizados no Brasil sobre artrogripose em bovinos e ovinos relatam ausência de um agente etiológico específico (Borges et al. 1997), sugerindo associação com fatores genéticos, como genes autossômicos recessivos, por exemplo (Spielman et al. 1944).

Outra causa potencial de anomalias fetais é a infec-

ção intra-uterina pelo vírus BVD (Roeder et al. 1986, Jubb et al. 1993) que tem sido associada, universalmente, com lesões no SNC tais como hipoplasia cerebelar (Jubb et al. 1993), hidrocefalia (Scott et al. 1973), porencefalia (Roeder et al. 1986) e osteopetrose (Jubb et al. 1993, Nuss et al. 2005). Somente o caso de porencefalia foi positivo na imunohistoquímica para BVD, sugerindo associação relativamente baixa entre o vírus e os casos aqui mencionados. Lesões no SNC são seqüelas comuns de infecção materna pelo vírus BVD entre 94 e 150 dias de gestação e que causam aborto (Scott et al. 1973, Brown et al. 1975). Nesse caso, o feto tinha 240 dias de idade gestacional, portanto, suspeita-se que a infecção tenha sido estabelecida no início da gestação, quando o feto era incapaz de montar uma resposta imunológica adequada, desenvolvendo-se como persistentemente infectado (PI) e consequentemente, sofrendo as lesões no SNC. Provavelmente, por ser um animal PI, uma forte marcação foi observada na imunohistoquímica, indicando a presença de grande quantidade de antígenos virais de BVDV nos tecidos analisados. É pouco provável que a infecção pelo vírus BVDV esteja associada aos casos de osteopetrose e hidrocefalia relatados aqui, pois lesões como hipoplasia cerebelar, microftalmia e ulcerações no trato alimentar, que são tipicamente associadas com BVD, não foram observadas. Além disso, a imunohistoquímica foi negativa em ambos. Outra possibilidade que tem sido descrita em casos de osteopetrose em bovinos da raça Angus está associada com genes autossômicos recessivos (Leipold et al. 1986).

Resultado negativo na imunohistoquímica para BVDV foi esperado, também, no caso de diprosopo. Fatores que provocam a duplicação embrionária são ainda objeto de estudo, pois gêmeos unidos (monstros duplos) e gêmeos idênticos parecem ter a mesma origem e resultam de alterações na divisão do zigoto (Arthur 1956, Santos et al. 2005). A causa de monstrosidades pode ser atribuída a defeitos nos genes das células germinativas ou a influências ambientais que agem no desenvolvimento do feto onde o fator hereditariedade está, na maioria dos casos, presente (Arthur 1956).

Outros agentes virais como o vírus da IBR e vírus da língua azul (BTV) podem causar abortos e anomalias em bovinos (Lager 2004). Estudos sorológicos realizados em bovinos nos estados da Paraíba (Melo et al. 2000), Sergipe (Melo et al. 1990), Minas Gerais (Castro et al. 1992), Rio de Janeiro (Cunha et al. 1987), Santa Catarina e Rio Grande do Sul (Cunha et al. 1982) relatam a presença de anticorpos do vírus da língua azul no rebanho brasileiro. Testes sorológicos relativos a essa enfermidade não foram realizados nesse estudo. Pesquisas realizadas no Rio Grande do Sul apontam uma soroprevalência de 1,22%, indicando soropositividade menor que a observada em Sergipe, Minas Gerais, Rio de Janeiro e Santa Catarina que variaram entre 37,75%-89,69% (Lager 2004). Sugere-se, portanto, uma baixa associação desse vírus com os casos de anomalias fetais verificados aqui. Embora o vírus da rinotraqueíte bovina (IBR) tenha sido fre-

quentemente apontado como agente causador de lesões necróticas no fígado e hipoplasia cerebelar em fetos bovinos (Schmidt et al. 1996), tais lesões não foram observadas, diminuindo a possibilidade desse agente estar associado com esses casos de anomalias fetais. Adicionalmente, o resultado da imunistoquímica para IBR foi negativo em todos os casos de anomalias testados.

Outros achados como hipoplasia prosencefálica e *Amorphus globosus* provavelmente estejam associados a genes autossômicos recessivos, uma vez que agentes etiológicos não foram observados nos respectivos casos. Diante dos resultados apresentados, é importante incluir anomalias fetais como causas de abortos em bovinos no Sul do Brasil.

**Agradecimentos.-** Esta pesquisa foi financiada pela Coordenação de Aperfeiçoamento de Pessoal de Nível Superior (CAPES) e Conselho Nacional de Desenvolvimento Científico e Tecnológico (CNPq).

## REFERÊNCIAS

- Alton G.G., Jones L.M., Angus R.D. & Verger J.M. 1988. Techniques for the Brucellosis Laboratory. Institut National de la Recherche Agronomique, Paris, p.169-174.
- Alves D., McEwen B., Hazlett M., Maxie M. & Anderson N. 1996. Trends in bovine abortions submitted to the Ontario Ministry of Agriculture, Food and Rural Affairs, 1993-1995. *Can. Vet. J.* 37 (5):287-288.
- Arthur G.H. 1956. Conjoined twins: the veterinary aspect. *Vet. Rec.* 68:389-392.
- Barr B.C. & Anderson M.L. 1993. Infectious disease causing bovine abortion and fetal loss. *Vet. Clin. North. Am., Food. Anim. Pract.* 9:343-368.
- Barr C.B., Anderson M.L., Blanchard P.C., Daft B.M., Kinde H. & Conrad P.A. 1990. Bovine fetal encephalitis and myocarditis associated with protozoal infections. *Vet. Pathol.* 27(5):354-361.
- Borges A.S., Mendes L.C.N., Vasconcelos R., Alves A.L.G. & Rodrigues C.A. 1997. Mielodisplasia e espinha bifida em ruminantes: relato de caso. *Arq. Bras. Med. Vet. Zootec.* 49 (4):685-692.
- Brown T.T., Bistner S.I., De Lahunta A., Scott F.W. & McEntee K. 1975. Pathogenetic studies of infection of the bovine fetus with bovine viral diarrhoea virus. II. Ocular lesions. *Vet. Pathol.* 12(5-6):394-404.
- Castro R.S., Leite R.C., Abreu J.J., Lage A.P., Ferraz I.B., Lobato Z.I.P. & Balsamão S.L.E. 1992. Prevalence of antibodies to selected viruses in bovine embryo donors and recipients from Brazil, and its implications in international embryo trade. *Trop. Anim. Hlth Prod.* 24:173-176.
- Coverdale O.R. 1978. Congenital abnormalities in calves associated with Akabane virus and Aino virus. *Aust. Vet. J.* 54:151-152.
- Cunha R.G., Souza D.M. & Teixeira A.C. 1982. Anticorpos precipitantes para o vírus da língua azul em soros bovinos do Estado do Rio de Janeiro. *Biológico, São Paulo*, 48(4):99-103.
- Cunha R.G., Souza D.M. & Silva Passos W. 1987. Antibodies to Bluetongue virus in sera from cattle of São Paulo and Brazil South region. *Revta Bras. Med. Vet.* 9(6):121-124.
- Dennis S.M & Leipold H.W. 1979. Ovine congenital defects. *Vet. Bull.* 49(4):233-239.
- Greene H.J., Leipold H.W., Huston K. & Guffy M.M. 1973. Bovine congenital defects: arthrogryposis and associated defects in calves. *Am. J. Vet. Res.* 34(7):887-891.
- Hartley W.J., Saram W.G., Della-Porta A.L., Snowdon W.A., & Shepherd N.C. 1977. Pathology of congenital bovine epizootic arthrogryposis and hydranencephaly and its relationship to Akabane virus. *Aust. Vet. J.* 53(7):319-325.
- Jubb K.V.F, Kennedy P.C. & Palmer N. 1993. Pathology of Domestic Animals. Vol.1. 4th ed. Academic Press, San Diego, p.183-439.
- Khodakaram-Tafti A. & Ikede B.O. 2005. A retrospective study of sporadic bovine abortions, stillbirths, and neonatal abnormalities in Atlantic Canada, from 1990 to 2001. *Can. Vet. J.* 46:635-637.
- Kirkbride C.A. 1992. Etiologic agents detected in a 10-year study of bovine abortions and stillbirths. *J. Vet. Diagn. Invest.* 4(2):175-180.
- Konno S., Moriaki M. & Nakagawa M. 1982. Akabane disease in cattle: Congenital abnormalities caused by viral infection. *Spontaneous disease. Vet. Pathol.* 19(3):246-266.
- Konno S. & Nakagana M. 1982. Akabane disease in cattle: Congenital abnormalities caused by viral infection. *Experimental disease. Vet. Pathol.* 19(3):267-279.
- Kurogi H., Inaba Y., Takahashi E., Sato K. & Goto Y. 1977. Experimental infection of pregnant goats with Akabane virus. *Natl Inst. Anim. Hlth Quart.* 17:1-9.
- Lager I.A. 2004. Bluetongue virus in south America overview of viruses, vectors, surveillance and unique features. *Vet. Ital.* 40(3):89-93.
- Leipold H.W., Dennis S.M. & Schalles R. 1986. Osteopetrosis in cattle. *Bov. Pract.* 21:96-101.
- Leipold H.W., Greene H.J. & Huston K. 1973. Arthrogryposis and palatoschisis in neonatal Charolais calves. *Vet. Med. Small Anim. Clin.* 68(10):1140-1146.
- Melo C.B., Oliveira A.M., Castro R.S., Lobato Z.I.P. & Leite R.C. 1990. Precipitating antibodies against the bluetongue virus in bovines from Sergipe, Brazil. *Ciênc. Vet. Trop., Recife*, 2(2):125-127.
- Melo C.B., Oliveira A.M., Azevedo E.O., Lobato Z.I.P. & Leite R.C. 2000. Antibodies to bluetongue virus in bovines of Paraíba State, Brazil. *Arq. Bras. Med. Vet. Zootec.* 52(1):19-20.
- Miller D.A., Wilson M.A. & Kirkbride C.A. 1989. Evaluation of multivalent leptospira fluorescent antibody conjugates for general diagnostic use. *J. Vet. Diagn. Invest.* 1(2):146-149.
- Nicolson T.B., Nettleton P.F., Spence J.A. & Calder K.H. 1985. High incidence of abortions and congenital deformities of unknown aetiology in a breed herd. *Vet. Rec.* 116(11):281-284.
- Nóbrega Jr J.E., Riet-Correa F., Nóbrega R.S., Medeiros J.M., Vasconcelos J.S., Simões S.V.D. & Tabosa I.M. 2005. Mortalidade perinatal de cordeiros no semi-árido da Paraíba. *Pesq. Vet. Bras.* 25(3): 171-178.
- Nuss K., Spiess A., Hilbe M., Sterr K., Reiser M. & Matis V. 2005. Transient benign osteopetrosis in a calf persistently infected with bovine virus diarrhoea virus. *Vet. Comp. Orthop. Traumatol.* 18(2):100-104.
- Pimentel L.A., Riet Correa F., Gardner D., Panter K.E., Dantas A.F.M., Medeiros R.M.T., Mota R. A. & Araújo J.A.S. 2007. *Mimosa tenuiflora* as a cause of malformations in ruminants in the Northeastern Brazilian semiarid rangelands. *Vet. Pathol.* 44(6):928-931.
- Pople N. 2003. Diagnosis in bovine abortions. *Anim. Hlth* 5:1-2.
- Roeder R.L., Jeffrey M. & Cranwell M.P. 1986. Pestivirus fetopathogenicity in cattle: Changing sequelae with fetal maturation. *Vet. Rec.* 118(2):44-48.
- Ross C.E., Dubovi E.J. & Donis R.O. 1986. Herd problem of abortions and malformed calves attributed to bovine viral diarrhoea. *J. Am. Vet. Med. Assoc.* 188(6):618-619.
- Santos M.S., Adami M., Oliveira A.C.G., Souza M. S., Silva R.D.G., Pinto M.G.F., Almeida A.E.F.S. & Faria M.M.M.D. 2005. Diprosopo em bezerro (relato de caso). *Revta Bras. Saúde Prod. Anim.* 6(1):24-30.
- Schild A.L., Soares M.P., Dame M.C., Portianski E.L. & Riet-Correa F. 2003. Arthrogryposis in Murrah buffaloes in southern Brazil. *Pesq. Vet. Bras.* 23(1):13-16.
- Schmitz M. 2006. Caracterização patológica e imunistoquímica da infecção pelo vírus da diarréia viral bovina. Dissertação de Mestrado, Faculdade de Medicina Veterinária, Universidade Federal do Rio Grande do Sul, Porto Alegre. 63p.
- Schmidt M., Greve T., Avery B., Beckers J.F., Sulon J. & Hansen H.B.

1996. Pregnancies, calves and calf viability after transfer of in vitro produced bovine embryos. *Theriogenology* 46(3):527-539.
- Schmidt V. & Oliveira R.T. 2004. Artrogripose em caprino: Relato de caso. *Arq. Bras. Med. Vet. Zootec.* 56(4):38-440.
- Scott F.W., Kahrs R.F., De Lahunta A., Brown T.T., McEntee K. & Gillespie J.H. 1973. Virus induced congenital anomalies of the bovine fetus. I. Cerebellar degeneration (hypoplasia), ocular lesions and fetal mummification following experimental infection with bovine viral diarrhea-mucosal disease virus. *Cornell Vet.* 63(4):536-560.
- Spielman A.A., Hill O.J. & McGullock E.C. 1944. Congenital muscular contracture and ankylosis in Jersey cattle. *J. Dairy Sci.* 27:655.
- Shupe J.L., Binns W., James L.F. & Keeler R.F. 1967. Lupine, a cause of crooked calf disease. *J. Am. Vet. Med. Assoc.* 151(2):198-203.
- Thurmond M.C. & Picanso J.P. 1990. A surveillance system for bovine abortion. *Prev. Vet. Med.* 8:41-53.
- Timoney J.F., Gillespie J.H., Scott F.W. & Barlough J.E. 1988. Hagan and Bruner's *Microbiology and Infectious Diseases of Domestic Animals*. 8th ed. Cornell University Press, Ithaca. 951p.