

## BIOMETRIA ULTRA-SONOGRÁFICA BIDIMENSIONAL EM TEMPO REAL DO GLOBO OCULAR DE CÃES

### TWO-DIMENSIONAL REAL-TIME ULTRASONIC BIOMETRY OF OCULAR GLOBE OF DOGS

Gentil Ferreira Gonçalves<sup>1</sup> Ney Luis Pippi<sup>2</sup> Alceu Gaspar Raiser<sup>3</sup> Alexandre Mazzanti<sup>4</sup>  
Simone Tostes de Oliveira<sup>5</sup> Jairo Pereira Neves<sup>6</sup> Alessandro de Moraes Leotte<sup>7</sup> Christian Wilke Hintz<sup>7</sup>

#### RESUMO

Para realizar a biometria ultra-sonográfica em tempo real, foram utilizados 60 globos oculares de 30 cães oftalmologicamente sadios, com o objetivo de se obter medidas das distâncias no interior do globo ocular. Essas foram tomadas de imagens de cortes sagitais obtidas com os animais posicionados em decúbito esternal, contidos manualmente, e com a aplicação de colírio anestésico. Empregou-se transdutor setorial mecânico de 7,5 MHz sem almofada de recuo. As médias das medidas obtidas foram; para D1- distância entre a córnea e a cápsula anterior da lente  $3,9 \pm 0,7$ mm, D2- espessura da lente  $6,1 \pm 1,2$ mm, D3 diâmetro da lente  $10,5 \pm 1,0$ mm, D4- profundidade da câmara vítrea  $9,1 \pm 0,4$ mm e D5 distância córnea/retina  $18,8 \pm 0,9$ mm. Foi observada diferença significativa entre os olhos direito e esquerdo somente em D1.

**Palavras-chave:** oftalmologia, ultra-sonografia, cães.

#### SUMMARY

Sixty ocular globes of 30 health dogs were utilized to perform a real-time ultrasonic biometry, with the objective of getting distance measurement of intra-ocular structures. The measurements were taken from cross-sectional sagittal image with the dogs in esternal recumbence, and manual containment, with the use of topical ocular anesthetic vehicle applied in the cornea. A 7.5 MHz transducer of a mechanical sector scanner without flotation pad was used. The measure averages were  $3.9 \pm 0.7$ mm (D1) distance between the midcornea to anterior capsule;  $6.1 \pm 1.2$ mm (D2) lens thickness;  $10.5 \pm 1.0$ mm (D3) lens diameter;

$9.1 \pm 0.4$ mm (D4) vitreous chamber depth; and  $18.8 \pm 0.9$ mm (D5) midcornea to retinal distance. Significant difference was observed among the right and left eyes only in D1.

**Key words:** ophthalmology, ultrasonography, dogs.

#### INTRODUÇÃO

A técnica de ultra-sonografia consiste no uso de altas frequências de som para se observar estruturas no interior do corpo. O som é propagado através de um cristal cerâmico chamado piezoelétrico. Ondas sonoras, com frequências que variam de 2 a 10 milhões de ciclos por segundo, são usadas no ultra-som diagnóstico (CARTEE, *et al.*, 1993). A imagem é formada por ecos que são decodificados através de um aparelho computadorizado. Esses ecos são refletidos por objetos sólidos e interfaces entre tecidos, os quais possuem impedâncias acústicas diferentes (MILLER & CARTEE, 1985).

O olho é um órgão ideal para o exame ultra-sonográfico, porque é de fácil acesso e contém várias superfícies reflexivas ou interfaces (MORGAN, 1989). A ultra-sonografia tem sido utilizada em oftalmologia humana desde os anos 50. A técnica vem sendo usada em Medicina Veterinária

<sup>1</sup>Médico Veterinário, Mestre, Professor, Departamento de Clínica de Pequenos Animais, Universidade do Paraná. E-mail: gentilfg@bol.com.br. Autor para correspondência.

<sup>2</sup>Médico Veterinário, PhD., Professor Adjunto, Departamento de Clínica de Pequenos Animais, Universidade Federal de Santa Maria (UFSM).

<sup>3</sup>Médico Veterinário, Doutor, Professor Titular, Departamento de Clínica de Pequenos Animais/UFSM.

<sup>4</sup>Médico Veterinário, Aluno do Program de Pós-graduação em Medicina Veterinária, doutorando, Área de Cirurgia, UFSM.

<sup>5</sup>Médico Veterinário, Aluno do Program de Pós-graduação em Medicina Veterinária, mestrando, Área de Cirurgia, UFSM.

<sup>6</sup>Médico Veterinário, Doutor, Professor Titular do Departamento de Clínica de Grandes Animais, UFSM.

<sup>7</sup>Discente do Curso de Medicina Veterinária, UFSM.

em muitos casos. Normalmente, os olhos são visualmente acessíveis ao oftalmologista, no entanto, naqueles com opacidade no segmento anterior, o ultra-som pode delinear alterações que, de outra forma, não seriam vistas (DZIEZYC, *et al.*, 1987).

Para o exame ultra-sonográfico do globo ocular, são necessárias altas frequências para se delinear adequadamente os tecidos. Transdutores de 7,5 e 10 MHz são referidos para o exame geral e da porção retro bulbar com ou sem almofada de recuo (MILLER & CARTEE, 1985; DZIEZYC, *et al.*, 1987; COTTRILL, *et al.*, 1989; MORGAN, 1989; COLEMAN, *et al.*, 1992; EKESTEN & TORRANG, 1995; GRAHN, *et al.*, 1995; WILLIAMS & WILKIE, 1996; CARVALHO, 1997; SOARES, *et al.*, 1998; GILGER, *et al.*, 1998). São citados, ainda, os transdutores de frequências mais altas, como 50 e 100 MHz, que são utilizados para visualização acurada da córnea, segmento anterior, ângulo irido-corneal e íris. Esses produzem imagens compatíveis com biomicroscópio, sendo esta técnica chamada de biomicroscopia ultra-sonográfica (COLEMAN, *et al.*, 1992; BARTHOLOMEW, *et al.*, 1997).

Existem dois tipos de procedimentos ultra-sonográficos utilizados em oftalmologia: o modo-A unidimensional e o modo-B bidimensional em tempo real. Recentemente, imagens tridimensionais vêm sendo utilizadas em exames ultra-sonográficos, o que pode permitir ao cirurgião um planejamento mais preciso do procedimento operatório, especialmente em pacientes com traumas complexos, descolamento de retina, membranas proliferativas e drenagens de hemorragias supracoroidais (COLEMAN, *et al.*, 1992). O modo-B em tempo real é, atualmente o mais utilizado em oftalmologia, por proporcionar uma imagem que permite a delimitação anatômica acurada do olho (SCHIFFER *et al.*, 1982).

Valores de referência às várias distâncias oculares em cães foram propostos por SCHIFFER, *et al.* (1982), além de uma técnica específica para a utilização da ultra-sonografia unidimensional. O modo bidimensional foi utilizado em olhos de cães normais, em uma tentativa de obter-se padrões para diagnóstico, os mais acurados possíveis, por COTTRILL, *et al.* (1989), que utilizaram cadáveres de cães mesocefálicos e dolicocefálicos e um equipamento ultra-sonográfico com um transdutor de 7,5 MHz com almofada de recuo. Compararam as medidas obtidas ultra-sonograficamente com outras obtidas por paquimetria dos mesmos cadáveres, observando diferenças significativas entre os dois tipos de medida e entre os tipos de crânio, não sendo significativas as diferenças entre os sexos.

O objetivo deste experimento foi fornecer medidas ultra-sonográficas de cães sem raça definida, sadios, para posterior comparação com medidas efetuadas em animais portadores de patologias oculares que possam alterá-las, como o glaucoma ou tumores intra-oculares, possibilitando mais um recurso no exame oftalmológico.

## MATERIAL E MÉTODOS

Foram examinados 60 globos oculares de 30 cães, sem raça definida, sendo 20 fêmeas e 10 machos, com pesos variando entre 5 e 12 quilogramas e idades entre 1 e 14 anos. As idades foram estimadas através do desgaste da arcada dentária dos animais, provenientes do Biotério Central da Universidade Federal de Santa Maria. Após exames clínico e oftálmico completos, somente os animais isentos de qualquer patologia sistêmica ou ocular foram incluídos no estudo.

Os animais foram posicionados em decúbito esternal e foi instilada uma gota de colírio anestésico<sup>a</sup>, à base de cloridrato de proximetacaína, em cada olho. Para efeito de padronização, convencionou-se examinar primeiro o olho direito e, em seguida, o esquerdo. Uma camada de gel hidrossolúvel<sup>b</sup> para ultra-sonografia foi colocada sobre a córnea que recebia a aplicação direta do transdutor.

As imagens foram obtidas através de um aparelho ultra-sonográfico<sup>c</sup> calibrado a uma velocidade de som de 1540m/s, com 256 escalas de cinza, e um transdutor setorial mecânico<sup>d</sup> de 7,5MHz. Para impressão das imagens, utilizou-se processador automático<sup>e</sup> em papel termo-sensível<sup>f</sup>.

A imagem utilizada para a tomada das medidas foi em um corte sagital (vertical) do globo ocular, com o transdutor posicionado no centro da córnea. Para as medidas, foi utilizado o cursor eletrônico do próprio aparelho. As medidas realizadas foram: D1 – distância entre o ponto central da imagem da córnea e a da cápsula anterior da lente; D2 – espessura da lente, que corresponde à distância entre a imagem da cápsula anterior da lente e a da cápsula posterior da lente; D3 – diâmetro da lente, distância entre as imagens dos pólos da lente; D4 – câmara vítrea, distância entre imagem da cápsula posterior da lente à retina; D5 – distância entre a imagem da córnea e a da retina. As medidas foram tomadas três vezes consecutivas e pelo mesmo examinador numa tentativa de se minorar o erro experimental. Os dados foram anotados em ficha individual contendo a descrição do paciente e anexada uma foto ultra-sonográfica do globo ocular. Os dados foram agrupados de acordo com o olho e analisados segundo a correlação múltipla entre as médias para, finalmente, aplicar-se o teste estatístico de Tukey, com nível de significância de 5%.

## RESULTADOS E DISCUSSÃO

O procedimento adotado para a realização dos exames foi satisfatório, pois permitiu fácil exame de todos os animais sem provocar qualquer efeito adverso nos olhos examinados, comprovando os achados de SOARES *et al.* (1998).

As médias das medidas obtidas estão apresentadas na tabela 1. Foi observada diferença significativa entre os olhos direito e esquerdo somente para D1, que corresponde à distância entre a córnea e a cápsula anterior da lente. Essa diferença provavelmente se deve ao uso do transdutor de 7,5 MHz sem almofada de recuo, o que provoca uma condensação da imagem na sua porção junto ao mesmo. Essa área compreende a córnea e câmaras anterior e posterior, fato não observado por COTTRILL *et al.* (1989), provavelmente devido ao uso da almofada de recuo, que evita essa área de condensação.

Tabela 1 - Medidas ultra-sonográficas do globo ocular de cães sem raça definida, em milímetros, sendo que D1- representa a distância entre a córnea e a cápsula anterior da lente; D2- distância entre a cápsula anterior e posterior da lente; D3- distância de pólo a pólo da lente; D4- distância entre a cápsula posterior da lente até a retina; D5- distância da córnea até a retina. OD- olho direito e OE- olho esquerdo.

Medidas	Média dos olhos	Médias OD	Médias OE
D1	3,9 ±0,7	3,6 ±0,7	4,1 ±0,6
D2	6,1 ±1,2	6,1 ±1,2	6,1 ±1,2
D3	10,5 ±1,0	10,5 ±1,0	10,6 ±1,0
D4	9,1 ±0,4	9,1 ±0,5	9,1 ±0,4
D5	18,8 ±0,9	18,8 ±1,0	18,8 ±0,8

Existe diferença entre as medidas obtidas neste experimento e as correspondentes obtidas por COTTRILL *et al.* (1989), que foram D1- 3,6 ±0,7, D2- 7,6 ±0,5, D4- 8,8 ±0,7 e D5- 19,9 ±1,2, utilizando o modo B em cadáveres. Essa diferença, provavelmente, deve-se ao fato de que eles utilizaram cadáveres recentes, enquanto, neste experimento, foram utilizados animais vivos. As alterações pós-morte afetam a qualidade das imagens ultra-sonográficas. A diminuição do tono muscular e do volume de fluidos podem causar alteração nas dimensões do globo ocular, o que justificaria a diferença.

A qualidade da imagem obtida com o aparelho calibrado a uma velocidade de som de 1540 m/s, com 256 escalas de cinza, foi adequada para a obtenção das imagens, com uma resolução que permitiu a visualização, em corte sagital (vertical), das

estruturas que serviram como referências para as medidas no interior do globo ocular (Figura 1). Esta velocidade de som foi adotada por COTTRILL *et al.* (1989) e utilizada com sucesso por SOARES *et al.* (1998). Apesar de COLEMAN *et al.* (1992) afirmarem que a velocidade de som apropriada para as câmaras é 1532m/s e para a lente 1690m/s, a velocidade utilizada foi satisfatória.

A espessura da lente (D2) é referida como variando de 6,8 a 7,6mm (PRINCE *et al.*, 1960; MARTIN & ANDERSON, 1981; COTTRILL *et al.*, 1989), enquanto, neste experimento, obteve-se uma média de 6,1 ±0,12mm, porém uma comparação estatística entre essas medidas se torna inviável, pois a avaliação das médias estaria distante das medidas reais, assim não é possível avaliar se essa diferença é significativa. O mesmo se dá com a medida da profundidade do globo ocular (D5) que é referida variando de 17,8 a 22,8mm (PRINCE *et al.*, 1960; MARTIN & ANDERSON, 1981; COTTRILL *et al.*, 1989) e, neste experimento, obteve 18,8 ±0,9mm, um valor que está dentro da variação citada. Esses valores são mais coincidentes, provavelmente, devido a não condensação das imagens dessas áreas, provocada pela proximidade com o transdutor observada em D1.

A medida da profundidade da câmara vítrea é referida por COTTRILL *et al.* (1989), como variando de 9,0 a 10,0 mm com uma média de 9,6 ±1,6mm. Neste experimento, obteve-se um valor médio de 9,1 ±0,5mm, dentro da variação encontrada anteriormente. A profundidade da câmara vítrea se torna importante nos casos em que o animal possui uma opacidade anterior no olho e se pretende avaliar a integridade anatômica da retina, sendo recomendada a verificação ultra-sonográfica de áreas de descolamento, ou mesmo nos casos de ruptura do globo ocular. A ultra-sonografia também é útil nos traumas severos em que, normalmente, a córnea se encontra opacificada por edema ou existe sangue nas câmaras anteriores impedindo a oftalmoscopia.

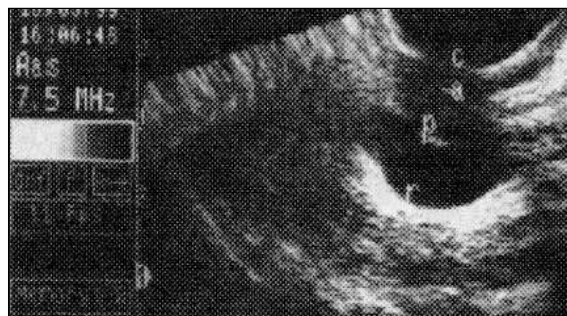


Figura 1 - Tomada fotográfica de ultra-sonografia em modo B de olho de cão sem raça definida em corte sagital (vertical), onde se observa: c- córnea; a- cápsula anterior da lente; p- cápsula posterior da lente; r- retina.

As medidas das médias de D1 a D5 apresentaram diferenças significativas entre os animais. Essas diferenças podem ser atribuídas, provavelmente, aos diferentes formatos de crânio apresentados pelos cães sem raça definida, o que pode ser confirmado pela afirmação de PRINCE *et al.* (1960), que um cão com a cabeça extensa pode ter um olho extenso. LARSEN (1979) concluiu que existe uma correlação entre a extensão da cabeça e a dos olhos. COTTRILL *et al.* (1989) observaram globos oculares mais extensos em cães dolicocefálicos comparados aos mesocefálicos, e não encontraram diferenças entre os olhos de animais de sexos opostos. Neste experimento, apesar de terem sido examinados cães de ambos os sexos, as diferenças significativas não podem ser atribuídas a isso. As diferenças significativas encontradas entre os animais, para as medidas referentes à lente, tanto a espessura quanto o diâmetro (D2 e D3) podem ainda ser explicadas pelo mecanismo de acomodação da lente, que tem a capacidade de mudar o seu contorno, de acordo com o ponto focal no momento do exame.

A análise de correlação múltipla não demonstrou correlação significativa entre as variações das médias das medidas, o que demonstra que as variações são independentes entre si.

## CONCLUSÃO

As imagens obtidas com o ultra-som bidimensional em tempo real em cães vivos, com o transdutor setorial mecânico de 7,5 MHz sem almofada de recuo, não permite medidas fidedignas das estruturas anteriores do globo ocular ( $3,9 \pm 0,7\text{mm}$ ); são confiáveis as medidas da lente (espessura,  $6,1 \pm 1,2\text{mm}$  e diâmetro,  $10,5 \pm 1,0\text{mm}$ ) e extensão do globo ocular ( $18,8 \pm 0,9\text{mm}$ ) assim como da câmara vítrea ( $9,1 \pm 0,4\text{mm}$ ). Para efeito de diagnóstico, as medidas entre os olhos direito e esquerdo devem ser tomadas e comparadas, não devendo diferir entre si.

## FONTES DE AQUISIÇÃO

- a – Anestalcon 0,5% - Alcon Lab. do Brasil. São Paulo.
- b – Carbogel – Alumex do Brasil Ind. e Com Ltda. São Paulo
- c – Scanner 200 – Pie Medical Equipment B. V. – Maastricht. Holanda.
- d – Scan sector mechanical 7,5 MHz - Pie Medical Equipment B.
- e. – Maastricht. Holanda.
- f – Video copy processor – model P66E – Mitsubishi Electric Corporation – Japan.
- g – Thermal paper HD – Type K65 HM - Mitsubishi Electric Corporation – Japan.

## BIBLIOGRAFIA

- BARTHOLOMEW, L.R., PANG, D.X., SAM, D.A., *et al.* Ultrasound biomicroscopy of globes from young adult pigs. **Am J Vet Res**, Schaumburg, v.58, n.9, p.942-948, 1997.
- CARTEE, R.E., HUDSON, J.A., FINN-BODNER, S. Ultrasonography. **Vet Clin North Am: Small An Pract.**, Philadelphia, v.23, n.2, p.345-377, 1993.
- CARVALHO, F.C. Visualização de estruturas em ultrasonografia ocular. **Clin Vet**, São Paulo, v.2, n.9, p.25-26, 1997.
- COLEMAN, J., WOODS, S., RONDEAU, M.J., *et al.* Ophthalmic ultrasonography. **Radiol Clin North Am**, Philadelphia, v.30, n.5, p.1105-1114, 1992.
- COTTRILL, N.B., BANKS, W.J., PECHMAN, R.D. Ultrasonographic and biometric evaluation of the eye and orbit of dogs. **Am J Vet Res**, Schaumburg, v.50, n.6, p.898-903, 1989.
- DZIEZYC, J., HAGER, D.A., MILLICHAMP, M.J. Two-dimensional real-time ocular ultrasonography in the diagnosis of ocular lesions in dogs. **J Am Anim Hosp Assoc**, Denver, v.23, n.5, p.501-508, 1987.
- EKESTEN, B., TORRANG, I. Age-related changes in ocular distances in normal eyes of samoyeds. **Am J Vet Res**, Schaumburg, v.56, n.1, p.127-133, 1995.
- GILGER, B.C., DAVIDSON, M.G., HOWARD, P.B. Keratometry, ultrasonic biometry, and prediction of intraocular lens power in the feline eye. **Am J Vet Res**, Schaumburg, v.59, n.2, p.131-134, 1998.
- GRAHN, B.H., SZENTIMREY, D., PHARR, J.W., *et al.* Ocular and orbital porcupin in the dog: a review and cases series. **Can Vet J**, Ottawa, v.36, n.8, p.488-493, 1995.
- LARSEN, J.S. Axial length of the emmetropic eye and its relation to the head size. **Acta Ophthalmol Copenh**, Copenhagen, v.57, p.76-83, 1979.
- MARTIN, C.L., ANDERSON, B.G. Ocular anatomy. In: GELATT, K.N. **Textbook of veterinary ophthalmology**. Philadelphia: Lea & Febiger, 1981. p.12-121.
- MILLER, W.W., CARTEE, R.E. B-scan ultrasonography for the detection of space-occupying ocular masses. **J Am Vet Med Assoc**, Schaumburg, v.187, n.1, p.66-68, 1985.
- MORGAN, R.V. Ultrasonography of retrobulbar diseases of the dog and cat. **J Am Anim Hosp Assoc**, Denver, v.25, n.4, p.393-399, 1989.
- PRINCE, J.H., DIESEM, C.D., EGLITIS, J., *et al.* **Anatomy and histology of the eye and orbit in domestic animals**. Oxford: Blackwell, 1960. p.65-98.
- SCHIFFER, S.P., RANTANEN, N.W., LEARY, G.A., *et al.* Biometric study of the canine eye using A-mode ultrasonography. **Am J Vet Res**, Schaumburg, v.43, n.5, p.826-830, 1982.
- SOARES, A.M.B., LAUS, J.L., SIQUEIRA, Y.H., *et al.* Ultrasonografia bidimensional em tempo real do bulbo ocular de cães (*Canis familiares*, LINNAEUS, 1758) com opacificação de meios transparentes. Emprego do transdutor mecânico setorial de 7,5 MHz com almofada de recuo. **Ciência Rural**, Santa Maria, v.28, n.4, p.591-599, 1998.
- WILLIAMS, J., WILKIE, D.A. Ultrasonography of the eye. **Comp Cont Educ Pract Vet**, New Jersey, v.18, n.6, p.667-677, 1996.