



UNIVERSIDADE DE BRASÍLIA
INSTITUTO DE CIÊNCIAS BIOLÓGICAS
PROGRAMA DE PÓS-GRADUAÇÃO EM BIOLOGIA ANIMAL

VANESSA SODRÉ DE SOUZA

**Relação genótipo-fenótipo em pacientes com diagnóstico clínico
de aniridia síndrômica**

Orientadora: Dra. Aline Pic-Taylor

Brasília, 2018



UNIVERSIDADE DE BRASÍLIA
INSTITUTO DE CIÊNCIAS BIOLÓGICAS
PROGRAMA DE PÓS-GRADUAÇÃO EM BIOLOGIA ANIMAL

VANESSA SODRÉ DE SOUZA

**Relação genótipo-fenótipo em pacientes com diagnóstico
clínico de aniridia sindrômica**

Dissertação apresentada como requisito parcial
para a obtenção do Título de Mestre em Biologia
Animal, pelo Programa de Pós-Graduação em
Biologia Animal da Universidade de Brasília.

Orientadora: Dra. Aline Pic-Taylor

Brasília, 2018

AGRADECIMENTOS

Agradeço a Deus pelo dom da vida por me conduzir em seus caminhos.

À minha orientadora, Dra. Aline Pic-Taylor, pela oportunidade e por confiar em meu trabalho. À professora Dra. Juliana Mazzeu, pela disponibilidade e pelo ensinamento em genética clínica. À professora Dra. Patrícia Moretti pela disponibilidade e pelas contribuições.

Aos pacientes participantes da pesquisa. À equipe do Ambulatório de Genética do Hospital Universitário de Brasília pela atenção e comprometimento nos atendimentos. Ao grupo de Genética da Universidade de Brasília pelo apoio e fornecimento dos meios para que esse trabalho fosse concretizado.

À minha família, por ser meu alicerce e meu porto seguro. Agradeço por me darem todo o suporte e força para continuar na carreira acadêmica. À minha mãe Fátima Valéria, ao meu padrasto Roberto Santana, à minha irmã Valéria Sodré e à minha vó Joana D'arc Sodré deixo meu eterno agradecimento. E ao meu sobrinho Gabriel, agradeço por trazer a leveza que só uma criança pode oferecer. Amo vocês.

À minha querida amiga, Gabriela Corassa, pela parceria de trabalho e pela amizade. Espero que a paixão que nós temos em comum pela genética continue nos movendo e nos levando a alcançar voos cada vez mais altos.

Aos meus amigos que me acompanharam durante essa jornada, o apoio de vocês foi fundamental.

À agência de fomento CAPES pelo apoio financeiro.

É preciso que eu suporte duas ou três larvas se quiser conhecer as borboletas.

Antoine de Saint-Exupéry

RESUMO

A aniridia é uma oftalmopatia caracterizada pela ausência total ou parcial da íris. Sua principal causa é a haploinsuficiência do gene *PAX6*, considerado essencial para o desenvolvimento ocular. Essa patologia pode se apresentar de forma isolada ou estar associada a outras malformações ou síndromes, como a síndrome WAGR (tumor de Wilms, aniridia, alterações geniturinárias e deficiência intelectual). Classificada como uma síndrome de genes contíguos possui como causa a deleção conjunta dos genes *PAX6* e *WT1*, ambos localizados em 11p13. A variabilidade fenotípica é uma característica observada nesses pacientes, seja devido ao amplo espectro de alterações oculares presentes na aniridia isolada ou pelas múltiplas malformações associadas devido aos diferentes genes deletados em conjunto com *PAX6* e *WT1*. Portanto, o objetivo do presente trabalho foi estabelecer uma relação genótipo-fenótipo em pacientes diagnosticados clinicamente com aniridia isolada e síndrome WAGR. Neste estudo foram selecionados cinco pacientes e através da Análise Cromossômica por *Microarray* foi possível identificar deleções intersticiais em 11p, que variaram de 1,8 Mb à 19,2 Mb, em quatro destes pacientes. Por meio do Sequenciamento de Exoma foi identificada em um paciente uma mutação no gene *PAX6* que resultou em um códon de terminação prematuro. Desse modo, foi possível estabelecer e/ou sugerir correlações entre os achados clínicos e as alterações genotípicas encontradas nos pacientes selecionados. O que poderá contribuir para a compreensão de outras alterações clínicas que acompanham o quadro da síndrome WAGR e da aniridia isolada.

Palavras-chave: Aniridia, Síndrome WAGR, deleção 11p13, correlação genótipo-fenótipo.

ABSTRACT

Aniridia is an ophthalmopathy characterized by the total or partial absence of the iris. Its main cause is the haploinsufficiency of the gene *PAX6*, considered essential for eye development. The aniridia phenotype can be found in isolation or can be associated with other malformations or syndromes, as in the WAGR syndrome (Wilms' tumor, aniridia, genitourinary malformation and mental retardation). WAGR syndrome is classified as a contiguous gene syndrome, as the cause is the deletion of both *PAX6* and *WT1*, located in 11p13. The phenotypic variability is observed in WAGR patients, either due to the broad spectrum of ocular alterations present in the isolated forms of aniridia or by the multiple associated malformations due to other genes deleted together with *PAX6* and *WT1*. Therefore, the objective of the present study was to establish a genotype-phenotype correlation in clinically diagnosed patients with the isolated form of aniridia and WAGR syndrome. This study selected five patients and interstitial deletions in 11p ranging from 1.8 Mb to 19.2 Mb was identified in four of these patients using Chromosomal Microarray Analysis. In one patient, exome sequencing identified a *PAX6* mutation that resulted in a premature stop codon. Thus, it was possible to establish and/or suggest correlations between the clinical findings and the genotypic alterations found in the selected patients. This may contribute to the understanding the other clinical alterations that is commonly found in WAGR syndrome and isolated aniridia.

Keywords: Aniridia, WAGR Syndrome, 11p13 deletion, genotype-phenotype correlation.

SUMÁRIO

1. Introdução	15
2. Função do gene <i>PAX6</i> no desenvolvimento do olho	17
3. Aniridia isolada	20
4. Técnicas empregadas no diagnóstico clínico	23
5. Tratamento de aniridia e condições associadas	24
6. Gene <i>PAX6</i>	25
7. WAGR – Síndrome de genes contíguos	29
7.1 Gene <i>WT1</i>	30
7.2 Tumor de Wilms e malformações renais	32
7.3 Malformações do sistema genital	33
7.4 Deficiência intelectual	34
8. Fluxograma de diagnóstico molecular	35
9. JUSTIFICATIVA.....	36
10. OBJETIVOS	36
10.1 Geral	36
10.2 Específicos	36
11. METODOLOGIA	37
11.1 Pacientes	37
11.1.1 Critério de inclusão	37
11.2 Extração de DNA	37
11.3 Análise Cromossômica por <i>Microarray</i>	38
11.4 Sequenciamento de Exoma	39
11.5 Análise de bioinformática	41
11.5.1 Análise das deleções.....	41
11.5.2 Análise de Exoma	42
11.6 Fluxograma de análise do estudo.....	42
12. RESULTADOS	43
12.1 Descrição dos pacientes e achados citogenéticos.....	43
13. DISCUSSÃO	50
13.1 Deleção em 11p13	50
13.2 Deleção parcial de <i>PAX6</i>	65

13.3 Mutaç�o em <i>PAX6</i>	68
14. CONCLUS�O	70
15. REFER�NCIAS	71
16. ANEXOS.....	85

LISTA DE FIGURAS

- Figura 1. Alterações fenotípicas derivadas de mutações no gene *PAX6*. Comparação entre os fenótipos oculares normais (A) e os fenótipos alterados devido à mutação no gene *PAX6* no homem e de seus ortólogos nas respectivas espécies (B).....15
- Figura 2. Representação esquemática do cromossomo 11. Demonstra-se a distância entre *PAX6* e *WT1*.16
- Figura 3. Estágios do desenvolvimento do olho. As setas indicam as principais estruturas. SE, ectoderma de superfície; OV, vesícula óptica; OS, pedúnculo óptico; OC, cálice óptico; LV, vesícula do cristalino; L, cristalino; RPE, epitélio pigmentar da retina; NR, retina neural; ON, nervo óptico.17
- Figura 4. Padronização do campo visual. (A) Representação do embrião com campo visual único. (B) Campo visual dividido por ação principal do *Shh*.18
- Figura 5. Regulação molecular do desenvolvimento do olho. (A) Expressão de *TGFβ* e de *FGFs*, que atuam na diferenciação da retina. (B) Expressão de *CHX10* e *MITF*, que regulam a continuação da diferenciação dessas estruturas. (C) *PAX6* estimula a expressão de *SOX2* na lente prospectiva, enquanto que o *BPM-4* secretado pela vesícula óptica regula positivamente o *LMAF*. Uma vez que este gene está ativado, o *PAX6* estimula a expressão de *SIX3* e *PROX1*. A expressão combinada de *PAX6*, *SOX2*, *LMAF* e *PROX1* leva a formação do cristalino. O *SIX3* auxilia na regulação desse processo. ..19
- Figura 6. Atuação gênica dos genes envolvidos no desenvolvimento do olho. Representação esquemática da ação dos genes supracitados. As setas verdes representam indução da diferenciação. As setas vermelhas indicam regulação positiva. A seta azul representa secreção de *BPM4*.20
- Figura 7. Aniridia e alterações associadas. (a) Aniridia com hipoplasia total da íris. (b) Ausência completa da íris com alterações na periferia da córnea, opacificação e neovascularização. (c) Hipoplasia parcial da íris. (d) Ceratopatia grave associada à aniridia com perda total da transparência e neovascularização da córnea. (e) Ausência completa da íris com catarata progressiva. (f) Iris completa que apresenta anormalidades em sua arquitetura.21
- Figura 8. Estrutura do gene *PAX6* e da proteína gerada. (A) Estrutura do gene *PAX6*. Os retângulos coloridos indicam as regiões codantes; os retângulos pretos, regiões não codantes e os retângulos cinzas indicam elementos de regulação do gene. P0 e P1 são os principais sítios de iniciação da transcrição, P α indica o sítio de iniciação da transcrição da proteína variante truncada, Pax6 Δ PD. (B) Estrutura da proteína gerada. PD, *paired domain*; PAI, subdomínio N-terminal; RED, subdomínio C-terminal; HD,

homeodomain; PST, domínio de transativação rico em prolina, serina e treonina. (C) Representação da ligação da proteína Pax6 e Pax6(5a) às suas respectivas sequências consenso.26

Figura 9. Genes que são ativados e reprimidos pela proteína Pax6. O gene *PAX6* é mostrado como um retângulo verde. Setas simples representam controle direto; Duas setas mostram que o controle direto ainda não foi provado. Os retângulos vermelhos representam os últimos três éxons do gene vizinho, que atua como um elemento regulador do *PAX6*.28

Figura 10. Estrutura do gene *WT1*. Sítios de iniciação da transcrição, sítios de iniciação da tradução, *splice* alternativo e sítios de edição de RNA estão representados em vermelho. Até 36 isoformas da proteína *Wt1* podem ser geradas.30

Figura 11. Expressão do gene *Wt1* durante o desenvolvimento de mamíferos. Em E8.5, *Wt1* é expresso pela primeira vez no mesoderma intermediário e mesoderme da placa lateral, representado em verde. Células mesenquimais *Wt1+* do mesoderma intermediário originam o prônefro, mesonefro e metanefro, cordão genital, ovários, testículos e glândulas supra-renais. A expressão de *Wt1* no epitélio celômico (derivado do mesoderma da placa lateral) contribui para a formação do mesotélio e da parede do corpo, bem como para a crista genital, ovários, testículos e glândulas supra-renais. Em E9.5, a expressão *Wt1* também é encontrada no septo transversal, que contribui para o desenvolvimento dos mesentérios do tubo digestivo, sinusóides hepáticos, peri e epicárdio, miocárdio ventricular e diafragma.31

Figura 12. Fluxograma de diagnóstico molecular de aniridia e síndrome WAGR.35

Figura 13. Protocolo resumido da plataforma *Affymetrix® CytoScan® 750k Array*.39

Figura 14. Resumo esquemático do processamento e análise do Sequenciamento de Exoma. NGS, Sequenciamento de Próxima Geração; SNV, Variação de Único Nucleotídeo; Indel, inserção/deleção.41

Figura 15. Fluxograma de análise do estudo.42

Figura 16. Deleção de 10 Mb na região 11p13p14.3 na paciente P2. O retângulo vermelho representa o segmento deletado. Destacado em azul está a representação do gene *WT1* e em vermelho do gene *PAX6*. As linhas pontilhadas demonstram que os dois genes estão inclusos na região deletada.45

Figura 17. Deleção de 19,2 Mb em 11p12-15.1 no paciente P3. O retângulo vermelho indica o segmento deletado. Destacado em vermelho está a representação do gene *PAX6* e em azul o gene *WT1*.46

Figura 18. Deleção de 4,9 Mb na região 11p13-12 na paciente P5. O retângulo vermelho representa o segmento deletado. Destacado em vermelho e azul estão a representação dos genes *PAX6* e *WT1*, respectivamente.48

Figura 19. Representação dos seguimentos deletados nos pacientes com deleção em 11p. A posição de todos os genes citados na discussão está representada na região superior indicado pelas setas. Destacado em vermelho encontra-se o gene *PAX6* e em azul encontra-se o gene *WT1*.52

Figura 20. Análise cromossômica por *microarray* da paciente P5. Destaque para o ponto de quebra, representado pela linha pontilhada, que mostra a deleção parcial de *PAX6*.66

LISTA DE TABELAS

Tabela 1. Resumo da descrição clínica dos pacientes e achados citogenéticos encontrados.	49
Tabela 2. Achados clínicos clássicos da Síndrome WAGR.	53
Tabela 3. Compilação dos achados clínicos não clássicos identificados nos pacientes selecionados.	58
Tabela 4. Relação genótipo-fenótipo em pacientes com síndrome WAGR.	64

LISTA DE SIGLAS E ABREVIATURAS

bHLH - Do inglês, *basic Helix-Loop-Helix*.

CGH – Do inglês, *Comparative Genomic Hybridization*.

CMA – Do inglês, *Chromosomal microarray analysis*.

CNV – Do inglês, *Copy Number Variation*.

DNA – Do inglês, *Deoxyribonucleic acid*.

EDTA – Ácido etileno diamina tetracético.

FISH – Do inglês, *Fluorescence in situ hybridization*.

FGFs – Do inglês, *Fibroblast growth factor*.

HD – Do inglês, *Homeodomain*.

HTH – Do inglês, *Helix Turn-Helix*.

INDEL – Inserção/deleção.

NGS – Do inglês, *Next-Generation Sequencing*.

OCA – Albinismo oculocutâneo.

PAI – Domínio N-terminal.

PCR – Do inglês, *Polymerase Chain Reaction*.

PD – Do inglês, *Paired domain*.

PST – Do inglês, *Transactivation domain*.

RED – Domínio C-terminal.

RNA – Do inglês, *ribonucleic acid*.

Shh – Do inglês, *Sonic hedgehog*.

SNC – Sistema nervoso central.

SNP – Do inglês, *Single Nucleotide Polymorphism*.

SNV – Do inglês, *Single nucleotide variants*.

TCLE – Termo de consentimento livre e esclarecido.

TGF- β – Do inglês, *Transforming growth factor beta*.

TW – Tumor de Wilms.

UBM – Biomicroscopia ultrassônica de alta frequência.

UTI – Unidade de terapia intensiva.

VO – Vesícula óptica.

WAGR – Do inglês, *Wilm's tumour, Aniridia, Genitourinary malformation, mental Retardation*.

1. INTRODUÇÃO

O gene *PAX6* (*Paired box 6*) codifica um fator de transcrição que atua como principal regulador do desenvolvimento ocular. Além disso, ele também tem função essencial no desenvolvimento dos sistemas nervoso central, olfativo e no pâncreas (OSUMI et al., 2008). O gene está localizado no braço curto do cromossomo 11 (11p13) e ocupa uma região genômica de 22kb (KOKOTAS; PETERSEN, 2010).

Mutações no gene *PAX6* interrompem o desenvolvimento do olho tanto em mamíferos como em invertebrados (KOZMIK, 2008). Além das mutações, alterações na dosagem da expressão do gene também afetam o desenvolvimento do olho. A expressão diminuída (mutação heterozigota) resulta em fenótipos oculares como aniridia em humanos e microftalmia em ratos e camundongos, o que demonstra a participação desse fator de transcrição no espectro de eventos necessários para o desenvolvimento adequado dos olhos (ASHERY-PADAN; GRUSS, 2001). Alterações fenotípicas derivadas de mutações no *PAX6* em humanos e em outras espécies são demonstradas na figura 1.

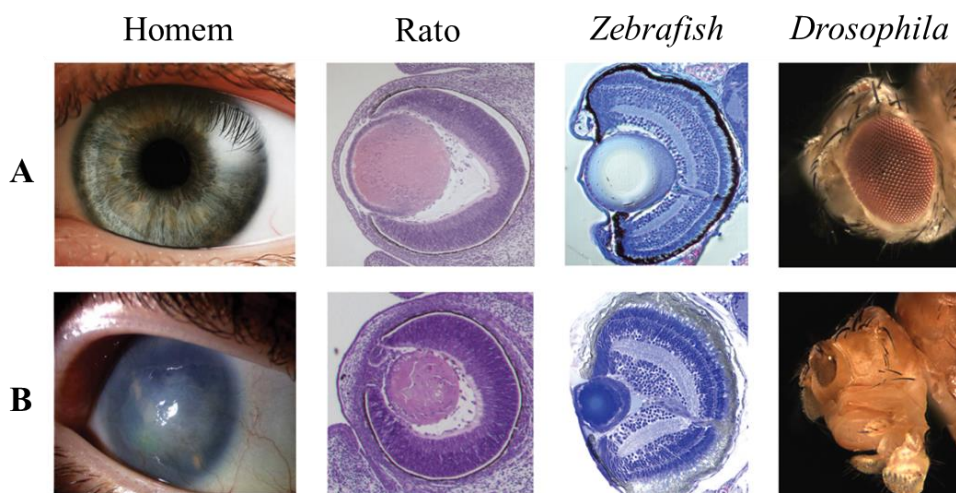


Figura 1. Alterações fenotípicas derivadas de mutações no gene *PAX6*. Comparação entre os fenótipos oculares normais (A) e os fenótipos alterados devido à mutação no gene *PAX6* no homem e de seus ortólogos nas respectivas espécies (B). Fonte: Adaptado de www.bpod.mrc.ac.uk.

A aniridia (OMIM 106210) é uma oftalmopatia caracterizada pela ausência ou formação incompleta da íris (HINGORANI; MOORE, 2013). A patologia geralmente se apresenta na infância e pode estar associada a diversas alterações oculares como

catarata, aplasia ou hipoplasia do nervo óptico, glaucoma, opacificação e vascularização da córnea. Essa condição rara afeta 1:64.000 a 1:96.000 nascidos vivos (LEE; KHAN; O'KEEFE, 2008) e foi descrita pela primeira vez em 1818, por Barrata (NELSON, 1984). Morfologicamente ocorre uma interrupção do desenvolvimento na borda do cálice óptico durante a oitava semana de gestação, podendo estar associada a diversas alterações oculares (MOORE; PERSAUD; TORCHIA, 2012).

Na maioria dos casos o acometimento é bilateral e possui herança autossômica dominante com alta penetrância, enquanto poucos casos são derivados de mutações *de novo*, ou seja, de ocorrência esporádica (ADEOTI et al., 2010). Fatores como ancestralidade e sexo não exercem influência sobre a incidência/prevalência da doença (MEHTA et al., 2004). Em cerca de 90% dos casos ocorre haploinsuficiência do gene *PAX6* (AHMED et al., 2014).

A aniridia pode ocorrer como uma anormalidade ocular isolada, sem envolvimento sistêmico, ou estar associada a outras malformações e síndromes. Exemplo disso é a síndrome WAGR, que além da deleção do gene *PAX6*, inclui deleção do gene *WT1* (*Wilm's tumour suppressor gene*), que também está localizado no braço curto do cromossomo 11, próximo ao locus do *PAX6* (LIMA, 2014) (figura 2). Dessa forma, a síndrome WAGR é caracterizada como uma síndrome de genes contíguos (YAMAMOTO et al., 2014).

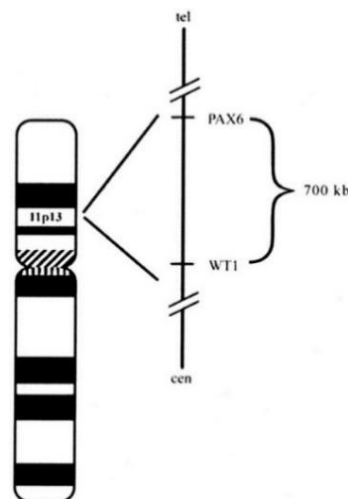


Figura 2. Representação esquemática do cromossomo 11. Demonstra-se a distância entre *PAX6* e *WT1*.
Fonte: FISCHBACH et al., 2005.

2. FUNÇÃO DO GENE *PAX6* NO DESENVOLVIMENTO DO OLHO

O sistema óptico é complexo e tem origem embrionária em quatro fontes: no neuroectoderma do prosencéfalo, que se diferencia e forma a retina, o nervo óptico e as camadas posteriores da retina; no ectoderma de superfície da cabeça, que forma o cristalino e o epitélio da córnea; no mesoderma localizado entre o neuroectoderma e o ectoderma, que origina os envoltórios fibroso e vascular do olho; e nas células da crista neural, que migram para o mesênquima e dão origem ao endotélio da córnea, à esclera e à coroide (MOORE; PERSAUD; TORCHIA, 2012).

O olho se desenvolve a partir da interação entre esses tecidos embrionários. A evaginação da parede do diencéfalo forma a vesícula óptica (OV), que em contato com o ectoderma de superfície sobrejacente desencadeia o espessamento do ectoderma, formando o placódio da lente que se diferencia na lente madura. A região distal da OV invagina e forma o cálice óptico, que posteriormente se diferencia em retina neural e epitélio pigmentado da retina. Já a região proximal da OV forma a haste óptica que liga a retina ao cérebro (ASHERY-PADAN; GRUSS, 2001) (figura 3).

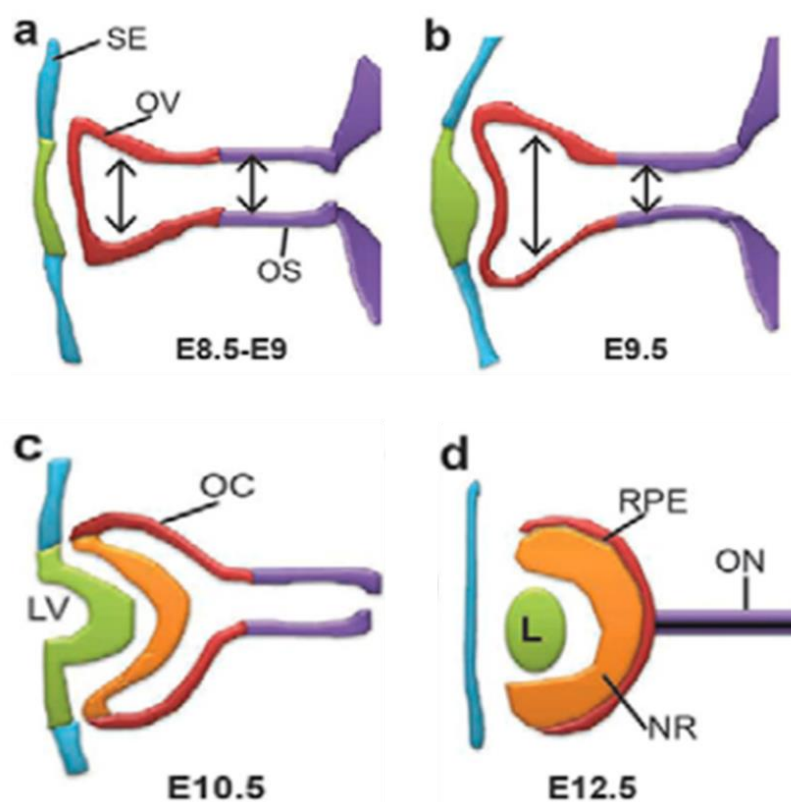


Figura 3. Estágios do desenvolvimento do olho. As setas indicam as principais estruturas. SE, ectoderma de superfície; OV, vesícula óptica; OS, pedúnculo óptico; OC, cálice óptico; LV, vesícula do cristalino;

L, cristalino; RPE, epitélio pigmentar da retina; NR, retina neural; ON, nervo óptico. Fonte: LÓPEZ-ESCOBAR, 2015.

Para que esse processo seja viável, uma série de genes é ativada além de *PAX6*. Antes do processo de neurulação, estágio em que existe apenas um campo do olho, o gene *PAX6* é expresso na crista neural anterior. O sinal para a separação em dois primórdios ópticos é dado pelo *Sonic hedgehog* (*Shh*), expresso pela placa precordal. O *Shh*, então, suprime a expressão de *PAX6* no centro do campo do olho e estimula a expressão de *PAX2*. Desse modo, o campo visual único se divide em dois, localizados em cada um dos lados do diencéfalo (CARLSON, 2014) (figura 4).

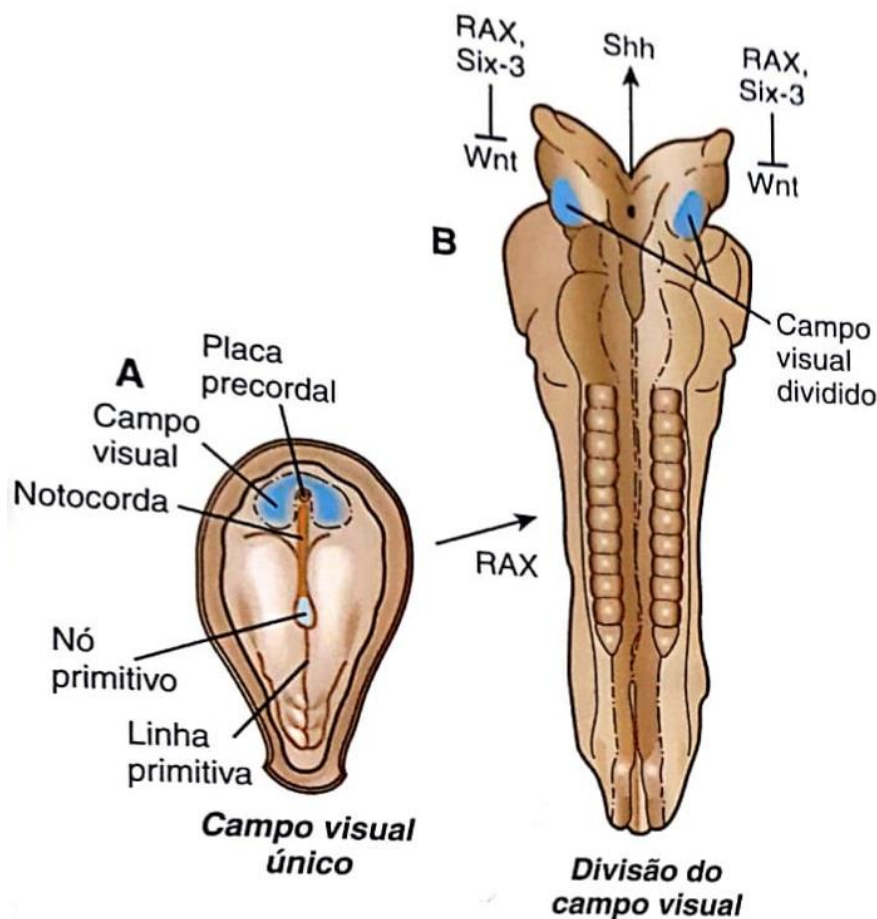


Figura 4. Padronização do campo visual. (A) Representação do embrião com campo visual único. (B) Campo visual dividido por ação principal do *Shh*. Fonte: Adaptado de CARLSON, 2014.

O cálice óptico sofre diferenciação em retina neural por ação inicial dos fatores de crescimento fibroblástico (FGFs), provenientes do ectoderma de superfície, e posteriormente pelo fator de transcrição *CHX10*. Enquanto que o TGF- β atua na

diferenciação inicial da retina pigmentar com posterior ação do *MITF*, outro fator de transcrição. O gene *PAX6* também atua no ectoderma de superfície regulando a diferenciação do cristalino através da regulação positiva dos genes *SOX2*, *SIX3* e *PROX1*. A vesícula óptica secreta BMP-4, que estimula e mantém a expressão de *SOX2* e *LMAF*. A ação combinada desses fatores é responsável pela formação do cristalino (SADLER, 2010). As figuras 5 e 6 mostram esquematicamente a região de expressão e de atuação dos genes citados.

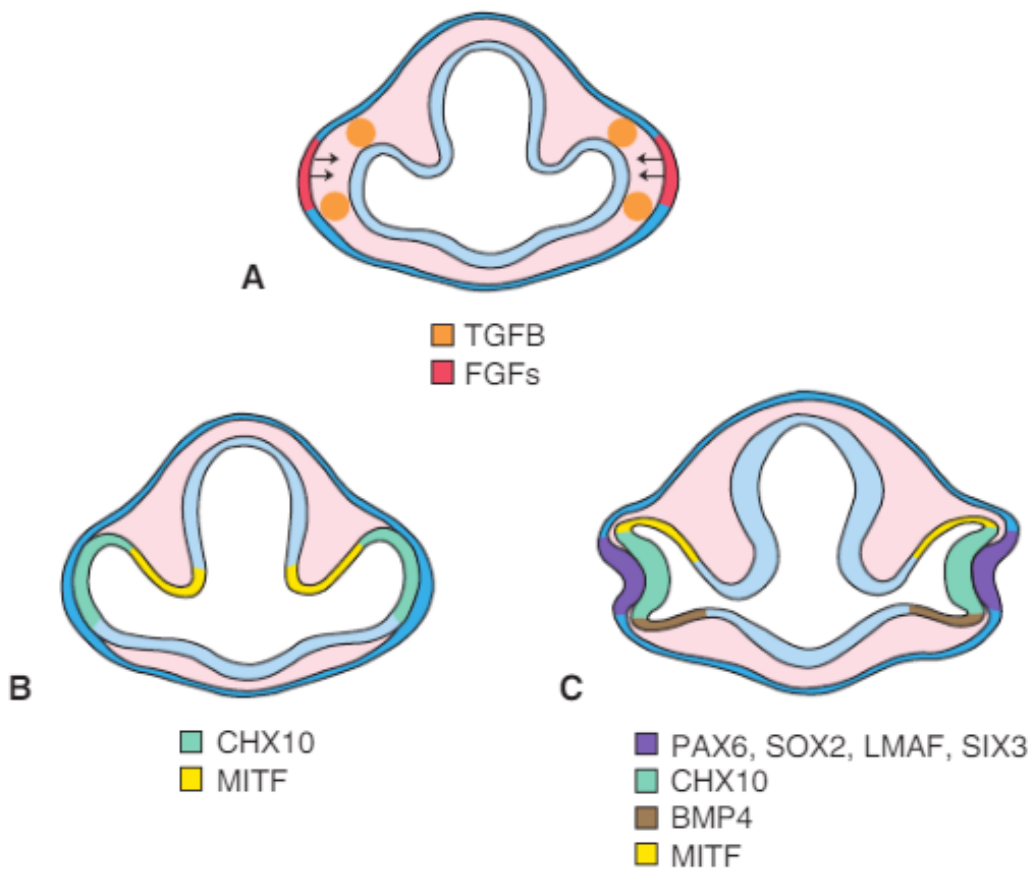


Figura 5. Regulação molecular do desenvolvimento do olho. (A) Expressão de *TGFβ* e de *FGFs*, que atuam na diferenciação da retina. (B) Expressão de *CHX10* e *MITF*, que regulam a continuação da diferenciação dessas estruturas. (C) *PAX6* estimula a expressão de *SOX2* na lente prospectiva, enquanto que o *BPM-4* secretado pela vesícula óptica regula positivamente o *LMAF*. Uma vez que este gene está ativado, o *PAX6* estimula a expressão de *SIX3* e *PROX1*. A expressão combinada de *PAX6*, *SOX2*, *LMAF* e *PROX1* leva a formação do cristalino. O *SIX3* auxilia na regulação desse processo. Fonte: SADLER, 2010.

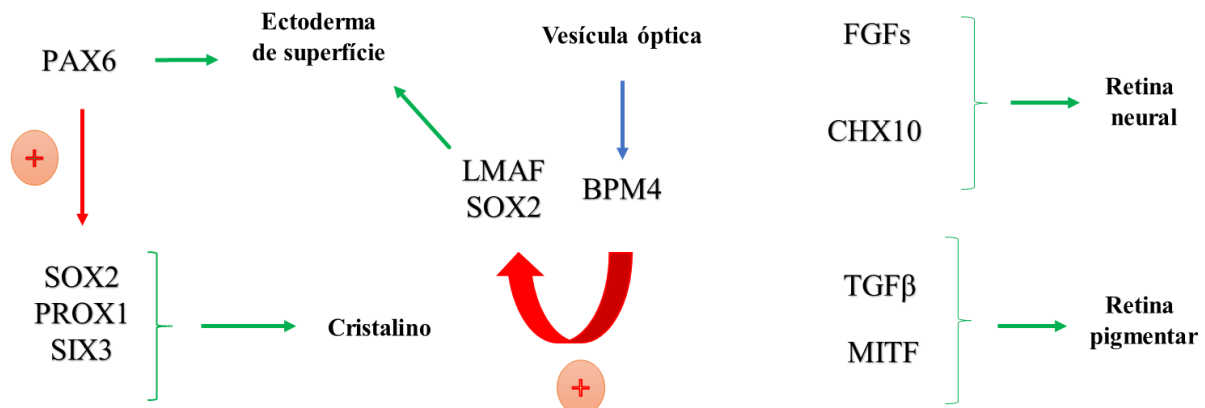


Figura 6. Atuação gênica dos genes envolvidos no desenvolvimento do olho. Representação esquemática da ação dos genes supracitados. As setas verdes representam indução da diferenciação. As setas vermelhas indicam regulação positiva. A seta azul representa secreção de BPM4.

O gene *PAX6* desempenha um importante papel no desenvolvimento inicial do olho, sendo essencial na formação das vesículas ópticas e, em estágios mais tardios, no desenvolvimento da retina e do cristalino (CARLSON, 2014). Em ratos adultos a expressão do *Pax6* é mantida em tecidos derivados do ectoderma de superfície e neuroectoderma, que participam da formação do olho, como a córnea, o cristalino, células ganglionares e células da retina, sugerindo uma possível função do gene na manutenção das funções oculares (HEVER; WILLIAMSON; HEYNINGEN, 2006).

A íris se desenvolve a partir da borda anterior do cálice óptico e do mesênquima sobrejacente. Ao final do terceiro mês do desenvolvimento a íris terá sua formação completa, sendo composta pelo estroma, que tem origem nas células da crista neural, e por uma camada dupla de células epiteliais pigmentadas (WANG et al., 2015). Molecularmente diversos fatores podem influenciar na formação da íris: genes expressos no mesênquima periocular, como *Pitx2*, *FoxC1*, *FoxC2*, *Lmx1b* e *COUP-TFII*; e genes regulados positivamente na periferia do cálice óptico ou que são expressos exclusivamente nessa região, como *Meis1*, *Meis2*, *Pax6*, *Otx1*, *Msx1* e *COUP-TFII* (DAVIS-SILBERMAN; ASHERY-PADAN, 2008).

3. ANIRIDIA ISOLADA

Clinicamente a aniridia afeta a córnea, a pressão intraocular, a fóvea, o nervo óptico, o cristalino, a retina e a íris, sendo a alteração deste último o aspecto clínico

mais nítido e que dá nome à doença. O fenótipo é altamente variável entre e dentro das famílias (figura 7), porém indivíduos afetados mostram pouca diferença entre os dois olhos (HINGORANI, MOORE, 2013).

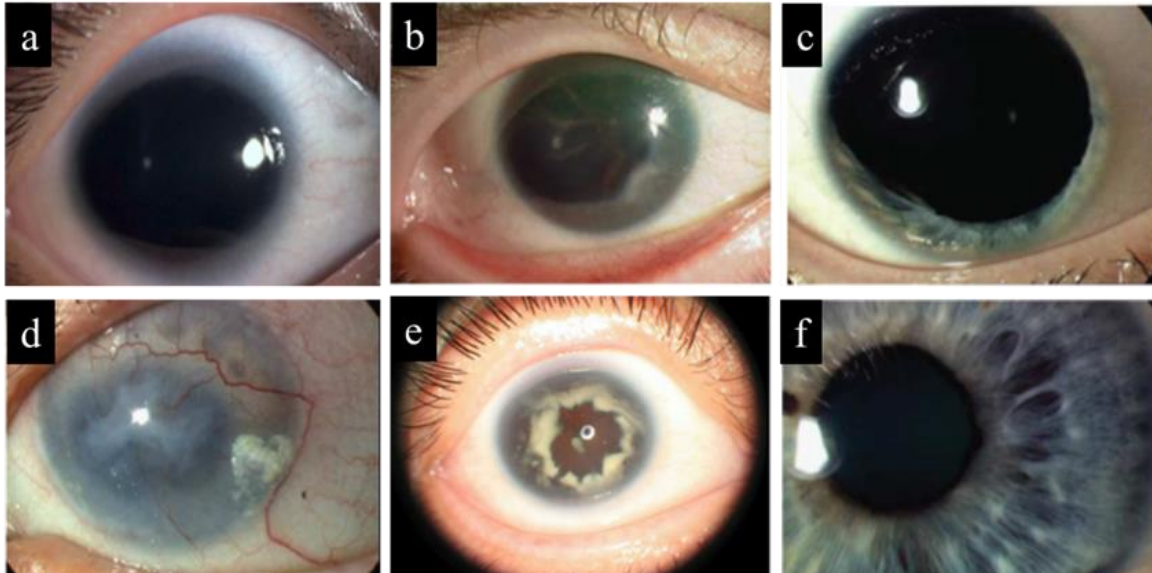


Figura 7. Aníridia e alterações associadas. (a) Aníridia com hipoplasia total da íris. (b) Ausência completa da íris com alterações na periferia da córnea, opacificação e neovascularização. (c) Hipoplasia parcial da íris. (d) Ceratopatia grave associada à aníridia com perda total da transparência e neovascularização da córnea. (e) Ausência completa da íris com catarata progressiva. (f) Íris completa que apresenta anormalidades em sua arquitetura. Fonte: Adaptado de ZHANG et al., 2010; HINGORANI et al., 2012.

3.1 Íris

O quadro clínico da aníridia pode variar de uma discreta hipoplasia até a ausência total da íris e está relacionada com diminuição da acuidade visual e fotofobia. A causa do desenvolvimento incorreto da íris não está totalmente esclarecido, porém existem duas teorias/hipótese aceitas: (1) a que sugere a falência do ectoderma de superfície, não oferecendo o suporte necessário para posterior desenvolvimento da íris; (2) e aquela que implica em um comprometimento da migração de elementos mesodérmicos (LEE; KHAN; O'KEEFE, 2008).

3.2 Retina

Descolamento e ruptura da retina podem ocorrer, assim como retinopatia vascular e degeneração coriorretiniana, que são manifestações que aparecem de forma mais rara (HINGORANI; MOORE, 2013).

3.3 Córnea

Em cerca de 20% dos pacientes com aniridia pode ocorrer a ceratite, anormalidade da córnea, que é uma manifestação relativamente tardia. A ceratite é decorrente da deficiência de células-tronco límbicas e as manifestações podem variar desde vascularização periférica leve até vascularização total da córnea, queratinização e opacificação. Pode também ocorrer espessamento na região central da córnea, o que leva a uma subestimação da pressão ocular. Além disso, a produção inadequada de lágrimas é comum (CALVÃO-PIRES et al., 2014; HINGORANI; HANSON; VAN HEYNINGEN, 2012).

3.4 Cristalino

A opacificação congênita do cristalino está presente entre 50 a 85% dos pacientes com e aniridia. Esta manifestação está ligada a vascularização da cápsula anterior, a presença de remanescente da vascularização fetal e a persistência da membrana pupilar. A opacidade do cristalino raramente é severa o suficiente para exigir sua extração na infância (HINGORANI; MOORE, 2013).

3.5 Nervó óptico

A hipoplasia do nervó óptico está presente em cerca de 10% dos pacientes com aniridia, o que contribui para o mau funcionamento ocular. É uma condição difícil de ser diagnosticada devido à presença de nistagmo horizontal pendular, opacificação do cristalino e ceratopatia. Pode ocorrer de forma independente ou estar associado à hipoplasia macular e foveal (CALVÃO-PIRES et al., 2014; LEE; KHAN; O'KEEFE, 2008).

3.6 Glaucoma

O glaucoma pode estar associado com o quadro de aniridia, normalmente se desenvolve nas duas primeiras décadas de vida e ocorre devido à rotação progressiva da íris rudimentar provocando o fechamento do ângulo da câmara anterior, uma das formas de manifestação dessa patologia (SBORDONE et al., 2013). O glaucoma é uma neuropatia óptica que leva a alterações no nervó óptico, como o aumento da escavação do disco óptico e morte de tecido neural. Alterações no campo visual também podem

ocorrer devido à perda de células ganglionares, que resultam em danos funcionais irreversíveis (DE ASSIS PEREIRA MELLO; SAMPAIO MEIRELLES; DE MORAES JÚNIOR, 2009).

4. TÉCNICAS EMPREGADAS NO DIAGNÓSTICO CLÍNICO

O diagnóstico da aniridia é clínico, no qual o oftalmologista pode confirmar a presença dessa patologia. A investigação se inicia com a pesquisa de alterações na córnea, íris e câmara anterior, porém também devem ser pesquisados a presença de nistagmo, estrabismo, glaucoma e catarata (CALVÃO-PIRES et al., 2014). Para o diagnóstico clínico, diversos exames podem ser utilizados na identificação das anormalidades oculares, como o exame com lâmpada de fenda, tomografia de coerência óptica, biomicroscopia ultrassônica de alta frequência e o exame de fundo de olho (HINGORANI; MOORE, 2013).

A avaliação realizada pelo oftalmologista através da lâmpada de fenda permite a visualização de estruturas incolores. Alterações na íris, como hipoplasia, e na pupila podem ser observadas, assim como opacificação da córnea, catarata e glaucoma. A tomografia de coerência óptica (OCT) mostra a ausência de depressão da fóvea, permitindo a identificação dos diferentes graus de hipoplasia. Esse exame pode ser utilizado para indicar o prognóstico da hipoplasia da fóvea e/ou para a identificação de hipoplasia de nervo óptico, presente em cerca de 10% dos pacientes com aniridia (THOMAS et al., 2011; HINGORANI, MOORE, 2013; AHMED et al., 2014).

No exame de fundo de olho, ocorre a dilatação da pupila, permitindo ao oftalmologista avaliar tamanho, cor, forma e integridade do nervo óptico. Essa avaliação é considerada importante para o diagnóstico de alterações na fóvea, na mácula e hipoplasia de nervo óptico (MARTINS et al., 2014; (CALVÃO-PIRES et al., 2014). Já a biomicroscopia ultrassônica de alta frequência (UBM) é uma técnica de alta resolução que fornece imagens bidimensionais, permitindo a visualização de tecidos e estruturas. Esse exame pode ser utilizado para observar a presença de glaucoma. Ele permite avaliar o ângulo da câmara anterior para avaliar a configuração da íris (DADA et al., 2011).

O diagnóstico diferencial também se faz necessário, pois algumas alterações possuem características que se assemelham com as observadas em pacientes com aniridia. Portanto, é importante que se faça a exclusão da anomalia de Axenfeld-Rieger, uma forma de disgenesia do segmento anterior do olho; coloboma de íris, caracterizada

por ausência pontual da íris com a pupila em forma de fechadura; Síndrome Gillespie, em que há hiplasia da íris, porém com configuração diferente da visualizada na aniridia; e albinismo oculocutâneo (OCA), caracterizado pelo albinismo ocular e íris normal (HINGORANI; MOORE, 2013).

Em família cuja presença de mutação no gene *PAX6* seja identificada, o teste pré-natal pode ser considerado. Churchell e colaboradores (2000) relataram o primeiro caso em que a aniridia foi detectada por exames pré-natais. O teste realizado foi a investigação molecular da mutação em células fetais colhidas por amniocentese, quando a mãe estava com 16 semanas de gestação, já que não é possível a visualização do fenótipo (aniridia) por exame de imagem (ultrassonografia) no período pré-natal.

5. TRATAMENTO DA ANIRIDIA E DE CONDIÇÕES ASSOCIADAS

Pacientes portadores de aniridia devem passar por exames regularmente. Lentes fotossensíveis, lentes coloridas, tatuagem de córnea e implantação de íris artificial podem ser utilizadas para reduzir a sensibilidade à luz, já que a deficiência na íris pode gerar fotofobia. A técnica de lente intraocular do diafragma preto para o tratamento da aniridia foi aplicado no estudo de Wong e colaboradores (2005) que obteve resultados positivos apesar da dificuldade de realização do procedimento (BURRIS et al., 1999; LEE, KHAN; O'KEEFE, 2008; HINGORANI; MOORE, 2013).

Essa deficiência também pode causar diminuição da acuidade visual pela presença, por exemplo, da miopia (observado em cerca de 64% dos pacientes) e da ambliopia (observada em 37% dos pacientes). A correção refrativa pode ser feita através da utilização de óculos e a ambliopia pode ser evitada pela colocação de lentes de contato que limitam o acesso de luz (AHMED et al., 2014; HINGORANI; HANSON; VAN HEYNINGEN, 2012).

O glaucoma, outra complicação clínica da aniridia, está presente em um número variável de casos (entre 6 e 75%) e o seu tratamento é bastante difícil tanto com a intervenção medicamentosa quanto com a cirúrgica, que é necessária na maioria dos casos. Entre os tratamentos cirúrgicos existem: goniotomia profilática, goniotomia terapêutica, ciclocrioterapia, cirurgia de filtração, trabeculectomia e implante molteno. Sendo os dois últimos mais frequentemente usados no tratamento. A catarata é uma manifestação clínica presente de 50 a 85% dos casos de aniridia e o implante de lente intraocular pode ou não ser realizado (LEE, KHAN; O'KEEFE, 2008; BRAUNER; WLATON; CHEN, 2008; EDÉN et al., 2008).

6. GENE *PAX6*

O gene *PAX6* pertence a uma família de genes reguladores da transcrição denominada PAX (*Paired box*), que está relacionada ao desenvolvimento embrionário, exercendo um papel fundamental na proliferação, diferenciação, apoptose, migração celular e na manutenção de células tronco. Mutações em genes dessa família levam ao desenvolvimento incompleto dos tecidos em que eles são expressos. A maioria dos genes desta família, tem sua expressão interrompida ao nascimento, contudo indícios mostram que o *PAX6* tem sua expressão mantida. O gene *PAX6* também têm a capacidade de se autorregular e o seu padrão de expressão em mamíferos é estudado a partir do gene ortólogo em camundongos, o *Small eye* (FRANÇA, 2009).

Nove genes PAX foram identificados em camundongos e humanos. Em camundongos, demonstraram ter função importante no desenvolvimento do sistema nervoso central e da coluna vertebral. Em humanos, além da mutação no *PAX6* ocasionando aniridia, outras quatro mutações de perda de função já foram identificadas em genes PAX associadas com anomalias do desenvolvimento, são elas: *PAX2*: 10q24 ocasionando a síndrome de coloboma renal; *PAX3*: 2q35, associada à síndrome de Waardenburg tipo 1; *PAX8*: 2q12, associada a tireóide ausente ou ectópica e *PAX9*: 14q12 com oligodontia (TURNPENNY; SIAN, 2009).

O *PAX6* possui 16 éxons e a proteína codificada é altamente conservada, apresentando 442 aminoácidos. Essa proteína exibe dois domínios de ligação ao DNA: o *paired domain* (PD) de 128 aminoácidos e *homeodomain* (HD) de 61 aminoácidos, eles são separados por uma região rica em glicina. O domínio PD possui dois subdomínios, um C-terminal (RED) e um N-terminal (PAI). O gene também possui um domínio de transativação (PST), região C-terminal rica em prolina, serina e treonina (SHAHAM et al., 2012) (figura 8).

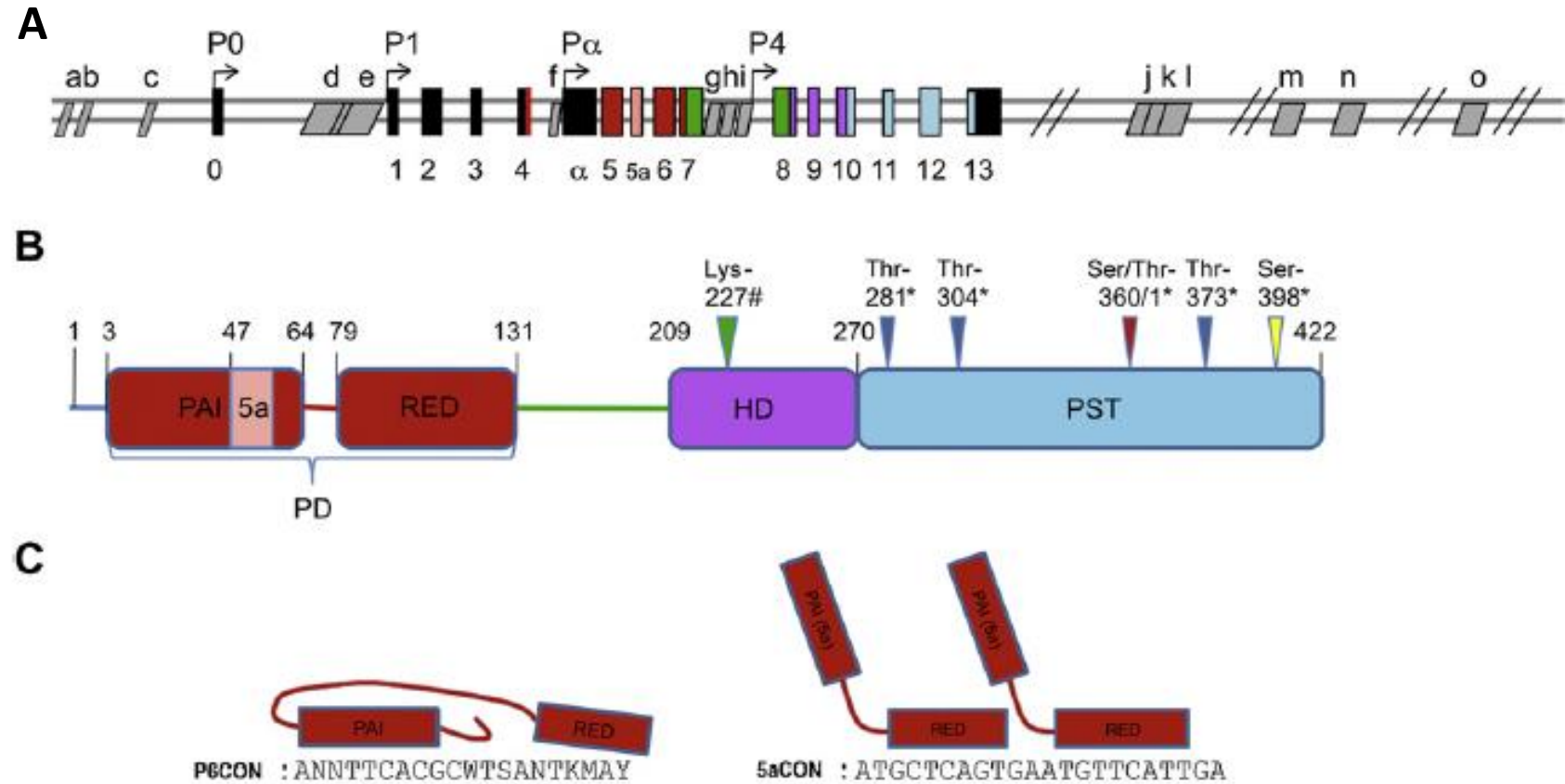


Figura 8. Estrutura do gene *PAX6* e da proteína gerada. (A) Estrutura do gene *PAX6*. Os retângulos coloridos indicam as regiões codantes; os retângulos pretos, regiões não codantes e os retângulos cinzas indicam elementos de regulação do gene. P0 e P1 são os principais sítios de iniciação da transcrição, P α indica o sítio de inicia da transcrição da proteína variante truncada, Pax6 Δ PD. (B) Estrutura da proteína gerada. PD, *paired domain*; PAI, subdomínio N-terminal; RED, subdomínio C-terminal; HD, *homeodomain*; PST, domínio de transativação rico em prolina, serina e treonina. (C) Representação da ligação da proteína Pax6 e Pax6(5a) às suas respectivas seqüências consenso. Fonte: Adaptado de SHAHAM et al., 2012.

O gene *PAX6* possui dois principais sítios de iniciação da transcrição, P0 e P1. O sítio P α , localizado entre os éxons 4 e 5, é responsável por codificar uma proteína variante truncada, que não possui o domínio PD, denominada Pax6 Δ PD. Outra isoforma, a Pax6(5a), pode ser codificada por *splice* alternativo do éxon 5a, que promove a inserção de 14 aminoácidos no subdomínio PAI. Essa inserção bloqueia a ligação deste subdomínio ao DNA e expõe a atividade de ligação de RED (SHAHAM et al., 2012). Desse modo o éxon 5a parece funcionar como um interruptor molecular, selecionando genes alvos específicos (KOKOTAS; PETERSEN, 2010).

Na isoforma canônica (Pax6) o subdomínio PAI é o que exibe maior afinidade de ligação ao DNA e sua sequência de reconhecimento é denominada P6CON (TTTTACGCTTGAGTTCAC). Já na isoforma Pax6(5a) o subdomínio RED apresenta maior afinidade ao DNA e sua sequência consenso é 5aCON (ATGCTCAGTGAATGTTTCATTG) (SHUKLA; MISHRA, 2012). A ligação ocorre por meio da interação dos motivos HTH (*helix turn-helix*) com o sulco principal do DNA, ao passo que a o motivo N do subdomínio PAI e o a região de ligação (entre os subdomínios PAI e RED) se ligam ao sulco menor (SHAHAM et al., 2012).

As duas isoformas são expressas juntas em diversos tecidos, inclusive no olho. Pax6 e Pax6(5a) interagem entre si e ambas são necessárias para a ativação ou repressão dos diversos genes regulados por *PAX6*. A proporção ótima de atividade entre Pax6 e Pax6(5a), identificada através de ensaio de gene repórter, pode variar. Em cérebros de ratos em desenvolvimento essa proporção é de 8:1 e no cristalino humano adulto é de 1:1 (KISELEV et al., 2012).

Os fatores de transcrição também podem ser regulados por modificações pós-traducionais, que são reversíveis, e respondem diretamente à estímulos extracelulares. Proteínas quinases participam desse processo através da fosforilação de resíduos de aminoácidos, como prolina, serina e treonina. Dessa forma, elas têm papel essencial na regulação de diversas funções celulares. A proteína Pax6 pode sofrer fosforilação no domínio de transativação pela ação das quinases ERK e p38. A fosforilação específica de um resíduo de serina na posição 413 demonstrou elevar o potencial de transativação de *PAX6* (MIKKOLA et al., 1999; CVEKL et al., 2004).

Estudos genéticos demonstraram que o *PAX6* exerce múltiplas funções durante o desenvolvimento embrionário atuando tanto na ativação como na repressão transcricional de outros genes (SUN et al., 2016). Entre os genes diretamente ativados pela proteína Pax6 estão o próprio *PAX6*, os genes *NGN2* e *MAF* que pertencem à

família bHLH (*basic Helix-Loop-Helix*), gene homeobox como o *SIX3*, genes hormonais pancreáticos como o glucagon. Entre os genes que sofrem regulação negativa está o *PAX2* (HANSON, 2003) (figura 9).

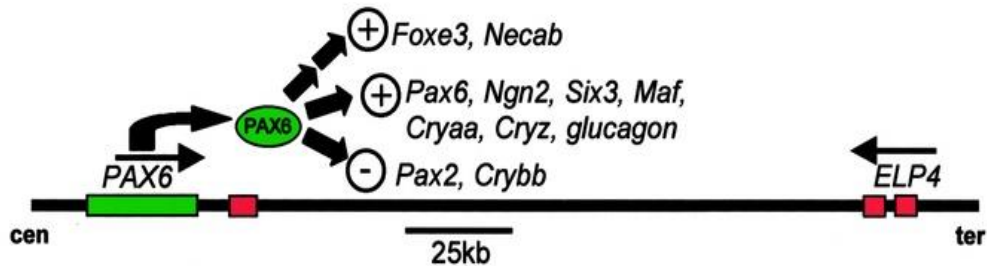


Figura 9. Genes que são ativados e reprimidos pela proteína Pax6. O gene *PAX6* é mostrado como um retângulo verde. Setas simples representam controle direto; Duas setas mostram que o controle direto ainda não foi provado. Os retângulos vermelhos representam os últimos três éxons do gene vizinho, que atua como um elemento regulador do *PAX6*. Fonte: Adaptado de HANSON, 2003.

Diversos tipos de mutações já foram identificados no gene *PAX6*, que podem gerar redução da proteína, semelhante ao que ocorre na deleção heterozigota, ou produzir um transcrito anormal. A maioria das mutações resulta na inserção de um códon de terminação prematuro a partir de mutações sem sentido ou mutações de mudança de matriz de leitura. Outros tipos já descritos são: mutações de *splice*, que resulta em um mRNA anormal; mutações de sentido trocado, que mudam um único aminoácido da proteína; e mutações que levam a extensão C-terminal, resultando em uma proteína maior que o normal (LEE; COLBY, 2013).

Apesar do gene *PAX6* ter um papel essencial no desenvolvimento ocular, alterações em sua expressão não são responsáveis por 100% dos casos de aniridia. Isso sugere uma heterogeneidade genética, ou seja, alterações em outros genes que levam ao desenvolvimento do mesmo fenótipo. Esses genes associados ainda não foram identificados, porém existem candidatos, como o *FOXCI* e o *FOXD3*, ambos fatores de transcrição pertencentes à família FOX (*Forkhead Box*) (LEE; COLBY, 2013).

Um estudo realizado por Ansari e colaboradores (2016) avaliou 42 indivíduos, 31 com diagnóstico de aniridia e 11 com síndrome Gillespie, que tinham sido previamente classificados como ‘negativos’ para mutações do *PAX6*. Em três indivíduos com aniridia foram identificadas alterações no gene *FOXCI*, um deles apresentou deleção total do gene e dois apresentaram mutações *de novo*. Além disso, eles

detectaram um paciente com deleção telomérica do gene *PITX2* que também apresentava fenótipo para aniridia.

Os genes *FOXC1* e o *PITX2* codificam reguladores da transcrição que são expressos em diversos tecidos durante o desenvolvimento, inclusive no mesênquima periocular (ACHARYA et al., 2011), localizados respectivamente nos cromossomos 6p25.3 e 4q25. Mutações nesses dois genes estão relacionadas com a síndrome Axenfeld-Rieger, caracterizada por disgenesia do segmento anterior do olho e múltiplas malformações, além de já terem sido identificadas em pacientes com aniridia. As interações entre *PAX6*, *FOXC1* e *PITX2*, e os componentes regulatórios envolvidos no desenvolvimento da íris ainda não foram totalmente compreendidos (ANSARI et al., 2016; YANG et al., 2015).

Um passo importante para o entendimento dessa rede genes que atuam no desenvolvimento da íris foi dado por Wang e colaboradores (2017). Eles demonstraram, em modelo murino, que o gene *Pax6* controla diretamente os genes *Foxc1*, *Bmp4* e *Tgfb2*. Segundo os autores esses resultados abrem novas portas para a compreensão das causas moleculares da aniridia e fornece pistas para reprogramação do crescimento pós-natal da íris.

7. WAGR – SÍNDROME DE GENES CONTÍGUOS

Deleções intersticiais no braço curto do cromossomo 11, que abrangem a região 11p13 incluindo particularmente *PAX6* e *WT1*, são conhecidas como causa da síndrome WAGR. O fenótipo da síndrome é assim associado a perda conjunta destes dois genes em tandem, e assim é definida como uma síndrome de genes contíguos. WAGR é o acrônimo para tumor de Wilms, aniridia, alterações geniturinárias e deficiência intelectual, as alterações clássicas que caracterizam a síndrome (HINGORANI; HANSON; VAN HEYNINGEN, 2012; YAMAMOTO et al., 2014).

A síndrome WAGR é um acometimento raro, tendo prevalência estimada de 1: 500 mil a 1: 1 milhão e sabe-se que cerca de 30% dos casos são diagnosticados na infância após a identificação da presença de aniridia (TEZCAN; RICH; BHIDE, 2015). O gene *WT1* tem função essencial no desenvolvimento dos sistemas urogenital, nervoso central e tecidos envolvidos com a hematopoiese (YANG et al., 2007), porém o fenótipo apresentado por esses pacientes é altamente variável (HINGORANI; HANSON; VAN HEYNINGEN, 2012).

7.1 Gene *WT1*

O gene *WT1* é um fator de transcrição que apresenta 10 éxons, ocupa uma região genômica de 50 Kb e codifica um mRNA de 3 Kb e proteínas do tipo *zinc-fingers* (DONG; PIETSCH; ENGLERT, 2015). A figura 10 mostra esquematicamente a estrutura do gene *WT1* em mamíferos. Além de atuar como um fator de transcrição, na ativação e repressão de genes, o *WT1* também opera como um gene supressor tumoral/oncogene e um regulador pós-transcricional (TOSKA; ROBERTS, 2014).

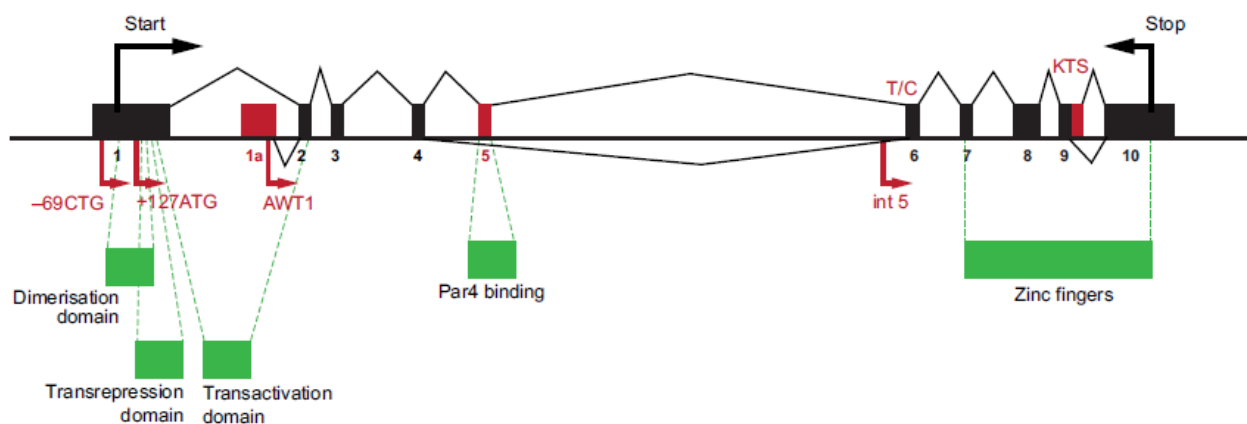


Figura 10. Estrutura do gene *WT1*. Sítios de iniciação da transcrição, sítios de iniciação da tradução, *splice* alternativo e sítios de edição de RNA estão representados em vermelho. Até 36 isoformas da proteína *WT1* podem ser geradas. Fonte: Adaptado de HASTIE, 2017.

O gene *WT1* pode atuar em diversas funções como no metabolismo e tradução de RNA, em associação com tradução ativa de polissomas e possui propriedades de circulação núcleo-citoplasma, ou seja, sua atividade não fica restrita ao núcleo. Isso se dá devido aos vários tecidos em que o *WT1* é expresso, ao contexto em que ele atua e aos distintos cofatores com quais ele interage (PARENTI et al., 2015). Além disso, o gene pode produzir 36 isoformas diferentes que são obtidas através de *splicing* alternativo, edição de RNA mensageiro e por *start points* alternativos de iniciação da transcrição (BANDIERA et al., 2015).

O gene *WT1* é essencial para o desenvolvimento embrionário sendo primeiramente expresso no mesoderma intermediário e no mesoderma da placa lateral, que irão contribuir para a formação das estruturas iniciais dos rins, cordão genital,

ovários, testículos e glândulas supra-renais. Ele também possui expressão no epitélio celômico, contribuindo assim para a formação do mesotélio e do mesênquima da parede do corpo; no septo transversal, tendo influência no desenvolvimento do fígado, coração, diafragma; e no mesentério do tubo digestivo (figura 11) (CHAU; HASTIE, 2012).

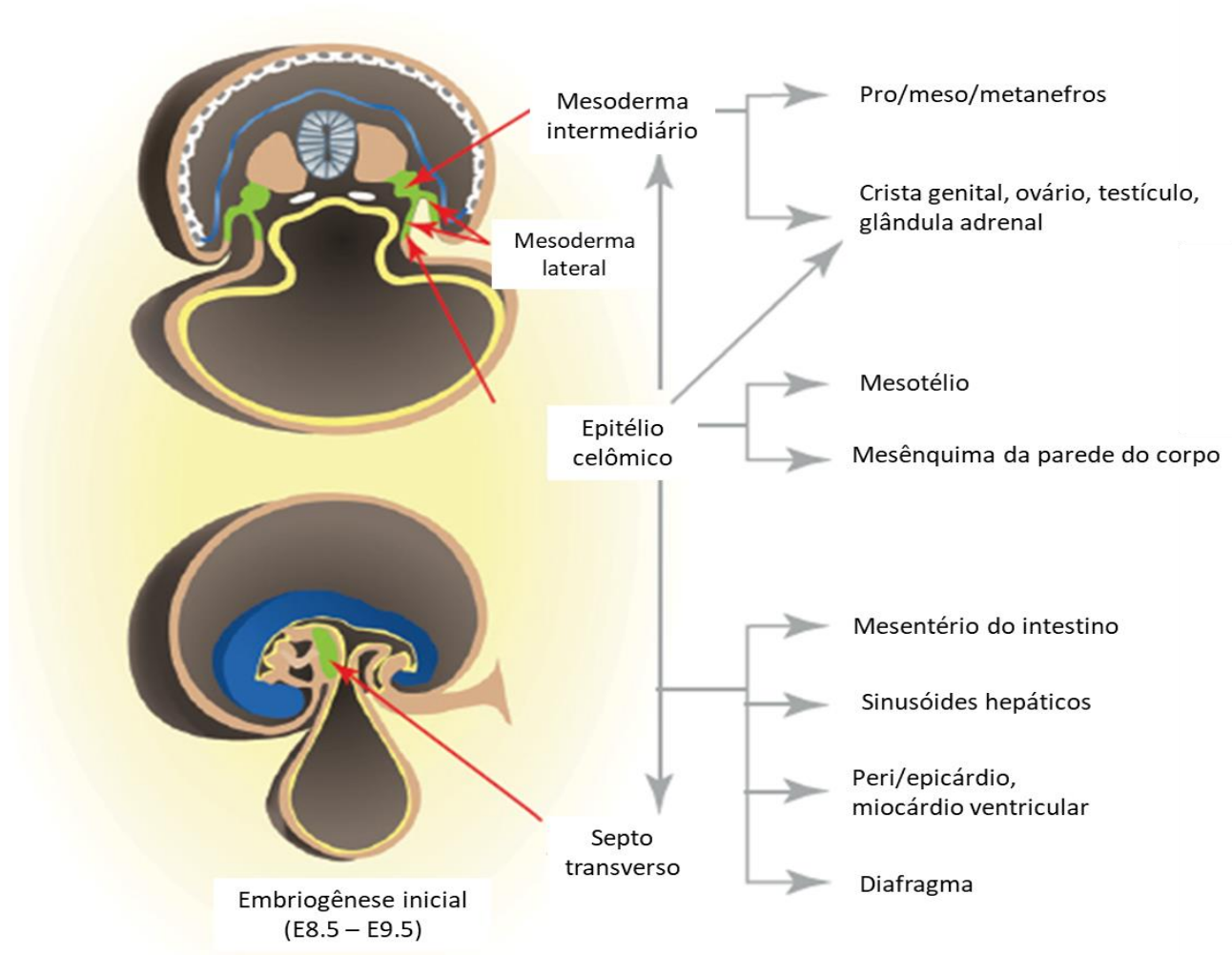


Figura 11. Expressão do gene *Wt1* durante o desenvolvimento de mamíferos. Em E8.5, *Wt1* é expresso pela primeira vez no mesoderma intermediário e mesoderme da placa lateral, representado em verde. Células mesenquimais *Wt1*⁺ do mesoderma intermediário originam o prónefro, mesonefro e metanefro, cordão genital, ovários, testículos e glândulas supra-renais. A expressão de *Wt1* no epitélio celômico (derivado do mesoderma da placa lateral) contribui para a formação do mesotélio e da parede do corpo, bem como para a crista genital, ovários, testículos e glândulas supra-renais. Em E9.5, a expressão *Wt1* também é encontrada no septo transversal, que contribui para o desenvolvimento dos mesentérios do tubo digestivo, sinusóides hepáticos, peri e epicárdio, miocárdio ventricular e diafragma. Fonte: Adaptado de CHAU; HASTIE, 2012.

O *WT1* também tem função do desenvolvimento do sistema nervoso. Ele é expresso na medula, no cérebro e o sistema sensorial, sendo crucial para o desenvolvimento dos neurônios da retina, das papilas gustativas e dos receptores olfativos (HASTIE, 2017). Além das múltiplas funções no desenvolvimento o gene *WT1* é importante na manutenção da homeostase de tecidos adultos como o pancreático, renal, esplênico e adiposo (CHAU; HASTIE, 2012).

7.2 Tumor de Wilms e malformações renais

O tumor Wilms (TW), descrito por Max Wilms em 1899, é um tipo de nefroblastoma que acomete principalmente crianças menores de 5 anos de idade. A manifestação pode ser unilateral ou bilateral, sendo que a forma bilateral geralmente ocorre em idade mais precoce (MILLAR; COX; DAVIDSON, 2017). O TW corresponde entre 6-10% de todos os casos de câncer infantil sendo o tumor renal mais comum em crianças. Cerca de 10% dos casos estão associados a síndromes congênitas como a Síndrome de Beckwith-Wiedemann, Síndrome de Denys-Drash, hemi-hipertrofia e Síndrome WAGR (DAVENPORT; BLANCO; SANDLER, 2012).

O TW é resultado de um distúrbio da diferenciação celular do blastema metanéfrico (SALVATORELLI et al., 2015). Um fator precursor para o desenvolvimento do tumor é presença de remanescentes nefrogênicos, tecido metanéfrico persistente após a 36ª semana de vida (MILLAR; COX; DAVIDSON, 2017).

Histologicamente o TW é um tumor trifásico com componentes blastêmicos, epiteliais e estromais. O componente blastêmico é o que apresenta menor grau de diferenciação. O epitelial mimetiza o desenvolvimento renal e pode aparecer em diversos padrões morfológicos. E o componente estromal apresenta-se como células mesenquimais indiferenciadas, contudo também pode exibir outros tipos celulares mais diferenciados como células derivadas de tecido esquelético, muscular e adiposo. Esses três componentes podem estar presentes em proporções variáveis e em alguns casos TW pode ser composto somente por um ou dois deles (AL-HUSSAIN; ALI, 2014).

Na síndrome WAGR, a presença do TW está diretamente associada a deleção do gene *WT1* (AL-HUSSAIN; ALI, 2014). Contudo, mudanças em sua expressão devido a mutações, alterações do padrão de metilação e mutações ativadoras de Wnt também já foram descritos em associação com o desenvolvimento desse tipo de tumor (GADD et

al., 2018). Além disso, o *WT1* regula a expressão de outros genes que também estão envolvidos no desenvolvimento renal, como *Sall1*, *Pax2*, *Six2* e *FGFR2* (TIAN et al., 2014).

Anormalidades renais de forma, posição ou rins com aspecto cístico podem ser observadas em pacientes com TW (DUMOUCÉL et al., 2014). Entre as anomalias de forma têm-se: rim em ferradura, caracterizado por fusão dos polos inferiores dos rins; e rim em panqueca, em que há formação de uma massa única de aspecto achatado. As anormalidades de posição destacam-se ectopia cranial, que normalmente é intratorácica, e ectopia caudal classificada em ilíaca, pélvica ou abdominal (MARANHÃO et al., 2013).

7.3 Malformações do sistema genital

O gene *WT1* também é expresso nas cristas genitais e acredita-se que ele interfira na via Wnt/ β -catenina, crucial para o desenvolvimento do tubérculo genital (BLASCHKO; CUNHA; BASKIN, 2012). As Wnts são uma família glicoproteínas que compõe vias de sinalização essenciais para o desenvolvimento, elas se ligam a receptores de membrana e ativam três vias diferentes: via canônica, via de polaridade planar e via Wnt/cálcio (PAULO, 2016).

A via canônica, também chamada de β -catenina, é ativada pela ligação das proteínas Wnts ao receptor *frizzled* e aos co-receptores LPR5/6, que levará ao desmanche do complexo de destruição da β -catenina e sua não fosforilação. Dessa forma, há um acúmulo de β -catenina citoplasmática sendo assim capaz de migrar para o núcleo e ativar fatores de transcrição (SANTOS, 2015). O Wnt4 foi o primeiro fator de determinação do sexo feminino identificado, ele está expresso no desenvolvimento ovariano e regulado negativamente no desenvolvimento testicular (BAXTER; VILAIN, 2013).

Segundo Hutson e colaboradores (2014) indivíduos do sexo feminino com síndrome WAGR apresentam genitália externa normal, enquanto que indivíduos do sexo masculino portadores da síndrome podem apresentar disgenesia gonadal de grau variável em um quadro de ambiguidade genital com a presença hispospádia, criptorquidia e escroto bífido. Além disso, as estruturas mesonéfricas do desenvolvimento renal também dão origem aos ductos deferentes e outras estruturas do

sistema genital masculino, e o gene *WT1* tem papel essencial nesse processo (MOORE; PERSAUD; TORCHA, 2012).

Apesar de malformações do sistema genital feminino não serem achados recorrentes, Nicholson e colaboradores (1996) descreveram um caso de síndrome WAGR em uma menina com útero unicorno e ovários hipoplásicos. Um caso de distúrbio da diferenciação sexual em paciente portador da Síndrome WAGR foi descrito por Caignec e colaboradores (2007), uma menina com genitália externa feminina normal e cariótipo 46, XY. O sequenciamento do gene *SRY* não revelou mutações, portanto os autores acreditam que essa condição pode compor parte do espectro de doenças relacionadas a alterações do gene *WT1*.

7.4 Deficiência intelectual

A deficiência intelectual é a alteração neurológica mais comum em pacientes com Síndrome WAGR (FISCHBACH, 2005), presente em 70% dos casos (HINGORANI; HANSON; VAN HEYNINGEN, 2012). Também pode ser observado anormalidades comportamentais como desordem do espectro autista, ansiedade, déficit de atenção e hiperatividade, depressão e desordem obsessiva compulsiva (ADAMS; CLARK, 2015).

O gene *BDNF*, situado próximo a região crítica da síndrome possivelmente contribui para o quadro de deficiência intelectual. Ele é expresso em todo sistema nervoso central e tem função na regulação do desenvolvimento neuronal, na plasticidade sináptica e no balanço energético. A haploinsuficiência de *BDNF* parece influenciar no comportamento adaptativo e no funcionamento cognitivo de indivíduos com deleção em 11p (HAN et al., 2013).

É importante ressaltar que a síndrome WAGR é um transtorno de genes contíguos, contudo uma grande variabilidade fenotípica pode ser observada devido aos diferentes genes associados que podem ser deletados em conjunto com *PAX6* e *WT1* (DOLAN et al., 2011).

8. FLUXOGRAMA DE DIAGNÓSTICO MOLECULAR DA ANIRIDIA E SÍNDROME WAGR

Hingorani e colaboradores (2012) propuseram um fluxograma de diagnóstico molecular (figura 12), iniciando a investigação a partir do diagnóstico clínico de aniridia. O primeiro teste proposto para ser realizado é o array CGH para verificar se há deleção de *PAX6* e se esta engloba o gene *WT1*. Caso seja detectada a deleção dos dois genes, confirmando o diagnóstico de síndrome WAGR, eles sugerem a utilização de uma metodologia confirmatória como a Hibridização in situ por Fluorescência (FISH). Se apenas *PAX6* estiver deletado o diagnóstico de aniridia isolada é confirmado. E se a deleção não for detectada deve ser realizada pesquisa de mutação intragênica, da presença rearranjos cromossômicos equilibrados e da possibilidade de mutação em genes associados ao fenótipo de aniridia, como o *FOXC1*, *PITX2* e *PITX3*.

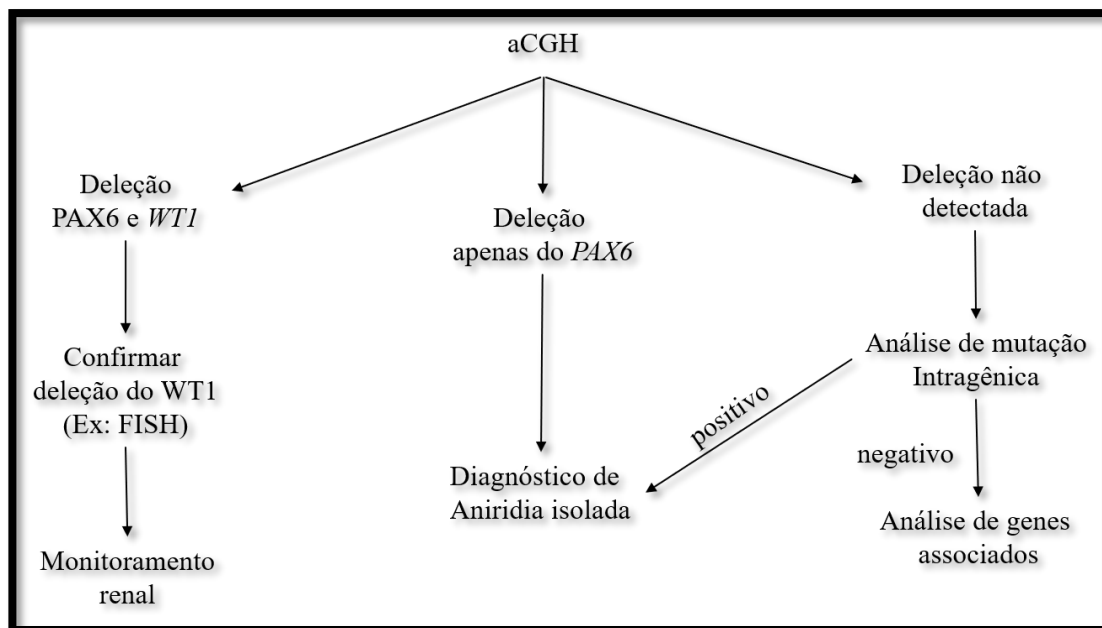


Figura 12. Fluxograma de diagnóstico molecular de aniridia e síndrome WAGR. Fonte: Adaptado de HINGORANI et al., 2012.

Wawrocka e colaboradores (2018) recomendam a utilização de metodologias como aCGH e MLPA para a investigação de CNVs na região crítica para a síndrome WAGR, dependendo da plataforma e do kit utilizados, respectivamente, pode-se ter a resolução de um único éxon. Além disso, pode-se obter precisamente o ponto de quebra, informação essencial para determinar o risco de desenvolver TW. Nas situações em que não são encontradas alterações por essas técnicas recomenda-se a realização do

Sequenciamento total de Exoma, com o objetivo de identificar novas mutações no gene *PAX6* ou mutações em outros genes que podem contribuir para a patogênese da aniridia.

9. JUSTIFICATIVA

Deleções intersticiais no braço curto do cromossomo 11, deleções/mutações intragênicas em *PAX6* ou alterações em genes associados são conhecidos como a causa molecular da aniridia isolada e da síndrome WAGR. Estabelecer uma correlação entre a alteração genotípica e o quadro clínico do paciente é essencial para a compreensão particular de cada caso. Dessa forma, pode-se chegar às melhores opções de tratamento, monitoramento e prognóstico. Portanto, tendo em vista o amplo espectro fenotípico apresentado por esses pacientes, a raridade dos casos e a ampla possibilidade de alterações genotípicas, o estabelecimento de uma correlação genótipo-fenótipo torna-se um desafio.

10. OBJETIVO

10.1 Objetivo Geral

O objetivo desse trabalho é estabelecer uma relação genótipo-fenótipo em pacientes diagnosticados clinicamente com aniridia isolada e síndrome WAGR.

10.2 Objetivos específicos

1. Descrever clinicamente o fenótipo de pacientes com aniridia e síndrome WAGR;
2. Analisar molecularmente as regiões genômicas deletadas em cada paciente identificando todos os genes codificantes compreendidos em cada deleção.
3. Realizar uma correlação entre o tamanho e a composição de cada deleção com as características clínicas dos pacientes.
4. Investigar mutações no gene *PAX6*, através da análise de Sequenciamento de Exoma, que possam justificar o quadro clínico de aniridia isolada.

11. METODOLOGIA

11.1 Pacientes

Foram selecionados 5 pacientes diagnosticados clinicamente com aniridia, isolada ou sindrômica, atendidos no Serviço de Genética Médica do Hospital Universitário de Brasília. Os pacientes e/ou seus responsáveis foram esclarecidos e solicitados a assinar o termo de consentimento livre e esclarecido em concordância em participar do projeto. Foram coletados de 4 a 8 mL de sangue periférico em tubo contendo anticoagulante EDTA.

11.1.1 Critério de inclusão

- 1) Ter diagnóstico clínico de aniridia ou síndrome WAGR.
- 2) Assinar o termo de consentimento livre e esclarecido

11.2 Extração de DNA

A extração de DNA foi realizada a partir de amostras de sangue periférico preservadas em anticoagulante EDTA. O método de extração utilizado foi o Puregene – “Salting out”, que consiste em quatro etapas: (1) lise celular; (2) precipitação da proteína; (3) precipitação do DNA; e (4) hidratação do DNA.

Para a lise celular foi utilizada solução de lise RBC (5 mM MgCl₂ e 1 mM EDTA pH 8,0). Foi adicionado 3 mL de sangue total a tubo *falcon* de 15 mL contendo 9 mL de solução RBC. O tubo foi invertido e incubado a temperatura ambiente por 10 minutos, seguido de centrifugação por 10 minutos a 3400 rpm. O sobrenadante foi removido deixando um pellet de leucócitos e 100-200 µL de líquido residual. O pellet foi ressuspenso utilizando o vortex e em seguida foi adicionado ao tubo 3 mL de solução de lise celular (10 mM Tris pH 7,5, 1 mM EDTA pH 8,0 e 1% SDS). Na presença eventual de resíduos a solução foi incubada a 37°C até ficar totalmente homogênea.

Foi então adicionado ao lisado celular 1 mL de solução de precipitação de proteína composta por 7,5 M NH₄Ac e 57,81g de acetato de amônia diluídos em 100 mL de água destilada. A solução foi homogeneizada no vórtex por 20 segundos e seguida foi centrifugada por 10 minutos a 3400 rpm.

O sobrenadante contendo DNA foi transferido para um tubo *falcon* contendo 3 mL de isopropanol 100%. O tubo foi invertido lentamente cerca de 50 vezes até o aparecimento dos aglomerados de DNA. Em seguida a solução foi centrifugada por 3 minutos a 3400 rpm formando um pequeno pellet de DNA. O sobrenadante foi descartado e 3 mL de etanol 70% foi adicionado ao pellet. O tubo foi invertido várias vezes com o objetivo de lavar o pellet de DNA. A amostra foi centrifugada por 1 minuto a 3400 rpm e o sobrenadante foi novamente descartado. O pellet (DNA) foi seco a temperatura ambiente.

Para hidratar o DNA extraído foi adicionado 200-250 μ L de tampão TE 1X seguido de incubação a 65°C por 1 hora. Posteriormente o DNA foi armazenado a 2°C. As amostras foram quantificadas e diluídas de acordo com as técnicas moleculares utilizadas.

11.3 Análise Cromossômica por *Microarray* (CMA)

A CMA é uma técnica de citogenética molecular que realiza a triagem do genoma na busca de alterações cromossômicas estruturais submicroscópicas, sejam deleções ou duplicações (SAGOO et al., 2009). Também é possível identificar, através da técnica, perda de heterozigose e elevado grau de mosaicismo. Neste projeto foi investigada a presença de microdeleções e microduplicações em pacientes com aniridia e síndrome WAGR utilizando a plataforma CytoScan™ 750k (Affymetrix).

A técnica tem por base a utilização de sondas (oligonucleotídeos), de sequência conhecida, dispostas em um *microchip*. Os chips CytoScan™ 750K apresentam cerca de 750 mil sondas: 550 mil não polimórficas, que permitem uma análise em alta resolução de variações no número de cópias (CNVs); e 200 mil sondas polimórficas, o que proporciona a análise de polimorfismos de único nucleotídeo (SNPs).

O DNA genômico extraído foi normalizado para uma concentração de 50 ng/ μ L, para isso foi diluído em *Low EDTA TE buffer*. O DNA diluído passou uma etapa de digestão, com a enzima de restrição *Nsp I*, seguido da ligação de adaptadores pela enzima *T4 DNA Ligase*. Os primers universais se anelam aos adaptadores durante a etapa posterior de amplificação (PCR) dos fragmentos obtidos. Após a etapa de PCR, o produto amplificado foi capturado com o uso de esferas magnéticas e purificado com tampão de purificação. Em seguida as amostras amplificadas foram quantificadas no espectrofotômetro *Nanodrop® 2000* (*Thermo Scientific*, EUA), fragmentadas e

marcadas com biotina. Posteriormente, para a etapa de hibridação, 200 μ L de cada amostra foram depositados no *GeneChip*[®], e estes incubados a 50°C por 16-18h à 60 rpm. Após a hibridização os chips foram lavados em na estação automatizada *Fluidics Station 450* (*Affymetrix*, EUA) e marcados com fluoróforo. Os chips foram analisados utilizando o scanner *GeneChip*[®] *Scanner 3000 7G* (*Affymetrix*,) e os dados obtidos foram analisados utilizando o *Chromosome Analysis Suite* (*ChAS*) *Software* (*Affymetrix*). A figura 13 esquematiza de forma simplificada as etapas da CMA.

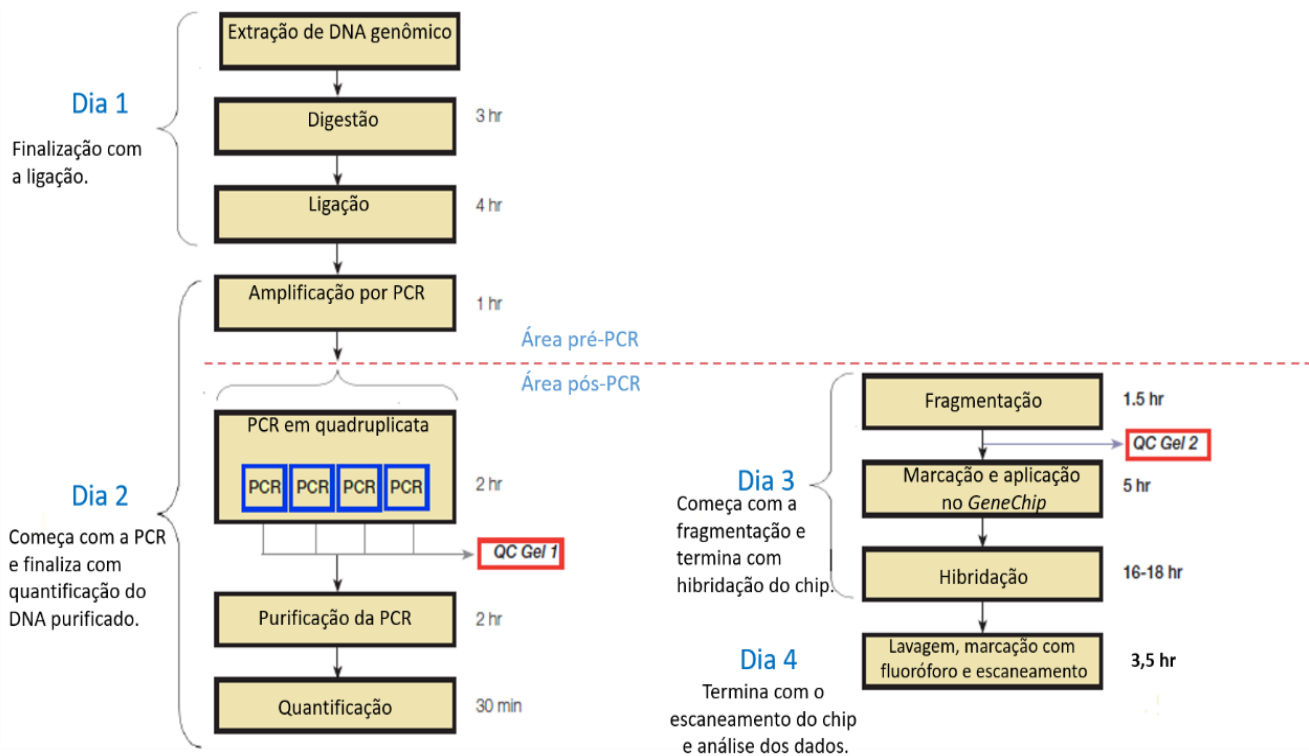


Figura 13. Protocolo resumido da plataforma *Affymetrix*[®] *CytoScan*[®] 750k Array.

11.4 Sequenciamento de Exoma

Nos pacientes que não apresentam alterações submicroscópicas na região 11p13, foi realizada a busca por mutações intragênicas através do Sequenciamento de Exoma.

Essa metodologia permite a análise simultânea de todas as regiões codificantes do genoma, abrangendo mais de 20 mil genes (TETREAULT et al., 2015), fornecendo a cobertura de mais de 95% dos éxons. Sabe-se que as regiões codificantes do genoma contêm 85% das alterações relacionadas à patologias conhecidas (PEREIRA et al. 2015). A técnica consiste em duas etapas, a primeira envolve a preparação da biblioteca

de DNA genômico e a hibridação para captura das matrizes. A segunda etapa envolve o sequenciamento, por NGS, dos fragmentos capturados (GOH; CHOI, 2012).

O DNA genômico passa por uma etapa de clivagem e para captura das regiões de interesse utiliza-se iscas de cRNA biotilado de ultra-longa duração (120mer) que são hibridados à amostra. Em seguida, para selecionar as regiões hibridadas utiliza-se contas magnéticas de estreptavidina e a solução resultante passa por uma etapa de lavagem e por digestão do RNA remanescente. Em seguida os fragmentos capturados são amplificados para posterior sequenciamento NGS, conforme protocolo do fabricante utilizado pela empresa MACROGEN Humanizing Genomics, local em que foi realizada a técnica.

O sequenciamento de exoma possui quatro etapas de análise: (1) Controle de qualidade, que consiste na produção de sequências de leitura, scores de qualidade, análise da qualidade de execução e filtragem das leituras não processadas; (2) Mapeamento, em que é feito o alinhamento da leitura à um genoma de referência; (3) Identificação de polimorfismos de único nucleotídeo (SNV), inserções e deleções (INDEL), nessa etapa é realizado o processamento pós-alinhamento e a recalibração para SNV/INDEL; (4) Filtragem e avaliação dos dados (TETREAULT et al., 2015). As etapas do exoma estão representadas esquematicamente na figura 14.

O Exoma foi realizado com kit de captura Illumina Truseq Enrichment Kit® e sequenciado em plataforma Illumina. Os dados foram analisados conforme pipeline desenvolvido para este tipo de análise, utilizando diferentes programas de bioinformática e de validação biológica, além da validação de possíveis variantes encontradas.

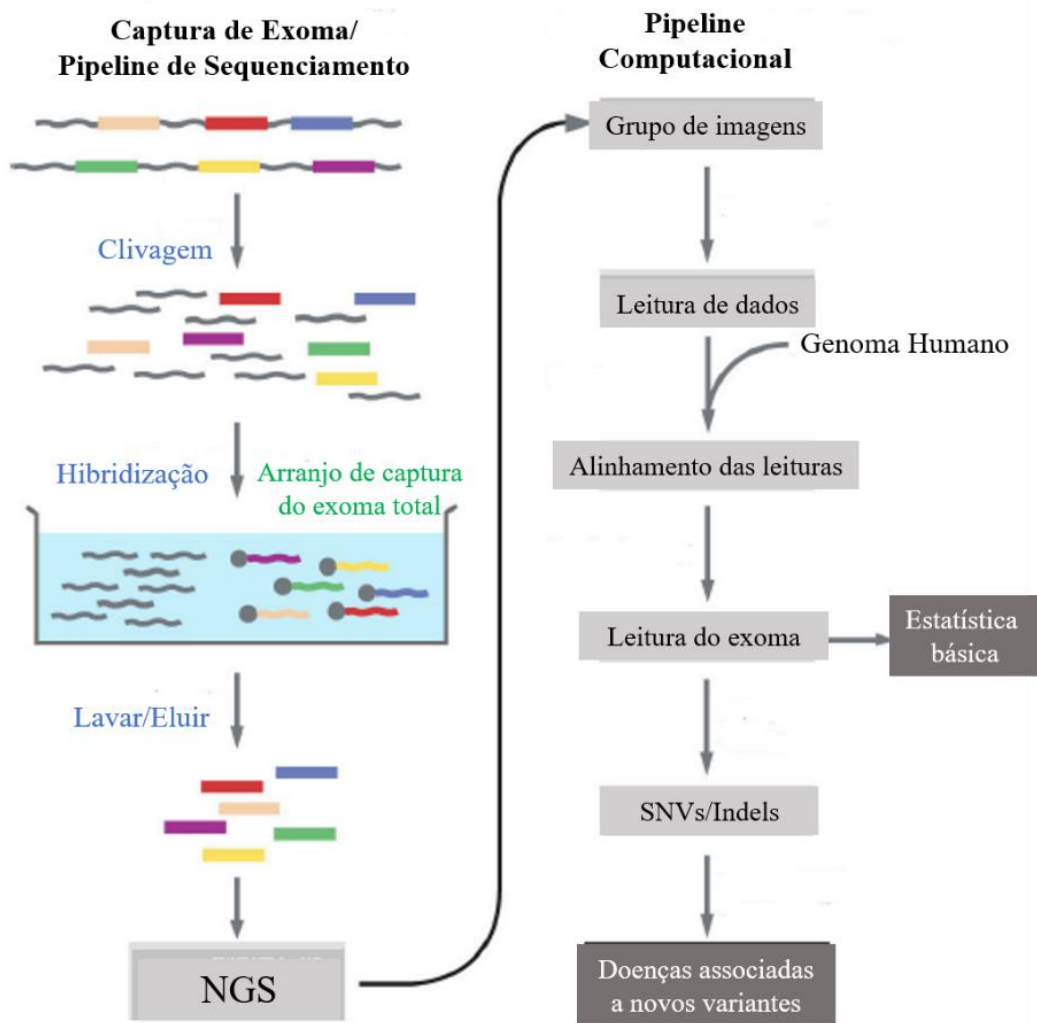


Figura 14. Resumo esquemático do processamento e análise do Sequenciamento de Exoma. NGS, Sequenciamento de Próxima Geração; SNV, Variação de Único Nucleotídeo; Indel, inserção/deleção.

Fonte: Adaptado de GOH; CHOI, 2012

11.5 Análise de bioinformática

11.5.1 Análise das deleções

Nos pacientes nos quais foram identificadas deleções por CMA, a identificação dos genes deletados em cada paciente e a determinação exata do ponto de quebra foram obtidos através da inserção das coordenadas genômicas de cada deleção na plataforma *UCSC Genome Browser*. Os filtros de busca utilizados foram: *clade mammal*; *genome human*; *assembly hg 19*; *group genes and gene predictions*; *track UCSC genes*; *table knownCanonical*.

11.5.2 Análise de Exoma

A primeira etapa de análise consiste no mapeamento de sequências de baixa divergência utilizando o *software* BWA. Através da utilização do *Picard MarkDuplicates* é realizada a exclusão das moléculas duplicadas. Para análise das variantes e genotipagem utiliza-se um pacote de *software* desenvolvido no *Broad Institute*, o *Genome Analysis Toolkit (GATK)*. Para anotação e previsão de efeitos utiliza-se a ferramenta *SnpEff*, através dessa ferramenta pode-se identificar: localização das variantes, genes e transcritos afetados, como a variante afeta a síntese de proteínas e fazer comparação com os bancos de dados. De acordo com o protocolo fornecido pela empresa MACROGEN.

11.6 Fluxograma de análise do estudo

Após a seleção dos pacientes e a assinatura dos TCLEs, o primeiro teste molecular realizado foi a Análise Cromossômica por *Microarray*. Naqueles pacientes em que a CMA não apresentou alterações foi realizada a pesquisa de mutações através do Sequenciamento de Exoma.

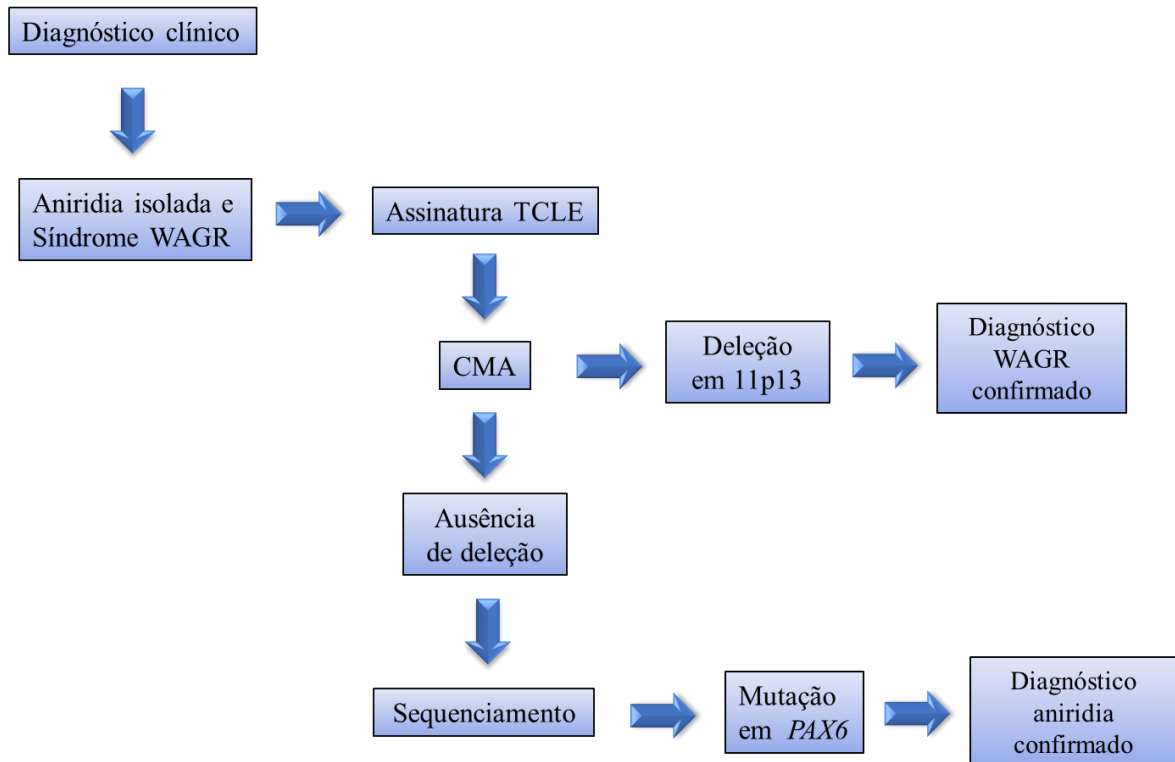


Figura 15. Fluxograma de análise do estudo.

12. RESULTADOS

12.1 Descrição dos pacientes e achados citogenéticos

No decorrer deste estudo foram selecionados 5 pacientes. Quatro deles apresentam diagnóstico clínico para síndrome WAGR e um paciente apresenta aniridia associada à outras alterações.

Paciente 1

Descrição

Paciente de 6 anos do sexo masculino. Primeiro filho de casal não consanguíneo. Mãe tem diabetes tipo I e foi fumante até dois anos antes de engravidar.

Ao exame físico apresentou crânio sem deformidades, fontanela prévia, epicanto bilateral, fendas palpebrais discretamente oblíquas ascendentes, dermóide pré-auricular à direita e dermóide bulbar lateral no olho esquerdo. Apresentou tórax e o abdome sem alterações, hérnia umbilical, genitália masculina com testículos tópicos, mãos e pés sem alterações. Também foi detectado atraso do desenvolvimento neuropsicomotor.

Em avaliação oftalmológica em 2013 foi detectado no olho direito: aniridia, cristalino tópico e transparente e conjuntiva sem alterações. No olho esquerdo: aniridia, catarata polar anterior, hipoplasia do nervo óptico principal e implantação da papila óptica normal. Em exame oftalmológico realizado em 2015 outras alterações foram detectadas, são elas: nistagmo, catarata no olho esquerdo, estrabismo convergente e hipermetropia.

Além da avaliação oftalmológica outros exames foram solicitados. A ultrassonografia de abdome total não apresentou alterações, porém através do ecocardiograma, foi detectado forame oval patente (FOP) e discreta estenose pulmonar supralvar.

Achados citogenéticos

A análise cromossômica por *microarray* não detectou ganhos ou perdas de segmentos cromossômicos. Seguindo o fluxograma de análise, foi realizado o sequenciamento de exoma. Foi identificada uma mutação em heterozigose, a troca de uma citosina por uma timina (c.760C>T) no gene *PAX6* (região 31,815,627), levando a formação de um *stop* códon prematuro.

Paciente 2

Descrição

Paciente de três anos do sexo feminino e filha de pais não consanguíneos. Foi encaminhada pela pediatria por apresentar atraso no desenvolvimento neuropsicomotor, suspeita de infecção congênita por citomegalovírus, catarata e nistagmo.

A paciente nasceu de parto cesáreo com 40 semanas de idade gestacional e apresentou as seguintes medidas ao nascimento: peso de 2020 g, estatura de 45 cm e perímetro cefálico de 30 cm. Aos 6 meses de vida foi avaliada pelo oftalmologista que detectou córnea transparente, aniridia total, catarata e nistagmo horizontal pendular bilateral.

Ao exame físico foram constatadas as características a seguir: fendas retas, epicanto bilateral, nistagmo horizontal, raiz nasal baixa, discreta hipoplasia de asas nasais, filtro curto e marcado, orelhas proeminentes, lábios grossos, retrognatia, cabelos esparsos e ralos. Apresenta também mancha morfológica extensa no flanco direito, hérnia umbilical, pregas palmares profundas, clinodactilia de terceiro dedo bilateral, sobreposição do 2º sobre o 3º pododáctilo bilateralmente, genitália externa feminina normal, baixa estatura e hipotonia.

O ecocardiograma revelou a presença de forame oval patente e estenose pulmonar. O ultrassom renal não apresentou alterações assim como a tomografia e a ressonância magnética do crânio.

Achados citogenéticos

O exame de CMA identificou uma deleção intersticial de 10 Mb no braço curto do cromossomo 11 afetando as bandas 11p13p14.3 entre as posições genômicas 24, 315, 244-34, 478, 570 (figura 18). Os genes *WT1* e *PAX6* foram deletados por completo confirmando o diagnóstico de síndrome WAGR.

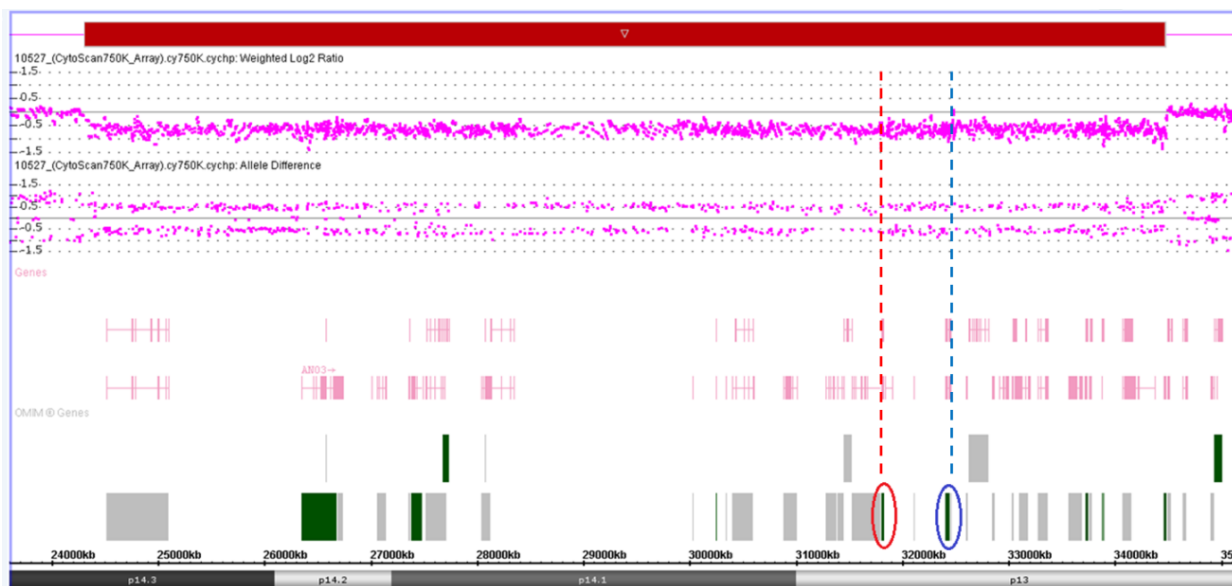


Figura 16. Deleção de 10 Mb na região 11p13p14.3 na paciente P2. O retângulo vermelho representa o segmento deletado. Destacado em azul está a representação do gene *WT1* e em vermelho do gene *PAX6*. As linhas pontilhadas demonstram que os dois genes estão inclusos na região deletada.

Paciente 3

Descrição

Paciente de 2 anos de idade e do sexo masculino. Segundo filho de casal jovem não consanguíneo. Nasceu de parto cesáreo com 38 semanas de gestação. Apresentou baixo peso ao nascimento (2375g). Em avaliação oftalmológica foi diagnosticado com aniridia parcial bilateral. A avaliação renal detectou rim direito de tamanho reduzido e em posição baixa.

Ao exame físico foi detectado: fontanela ampla, fendas palpebrais retas e estreitas, epicanto bilateral discreto, nistagmo vertical, narinas antevertidas, filtro nasolabial longo, palato alto, retrognatia, orelhas normoimplantadas, pregas palmares normais, genitália masculina, criptorquidia à direita, sobreposição do 3° sobre o 4° pododáctilo à direita e sobreposição do 2° sobre o 3° pododáctilo à esquerda. Também foi observado clinodactilia de 4° pododáctilo direito, resistência à extensão dos dedos e tônus muscular adequado para a idade.

Ultrassonografia de abdome total em abril de 2016 revelou rim direito em posição ilíaca com dimensões reduzidas e pequeno baço acessório. Em avaliação renal mais recente, os pais reportaram que foi detectado rim em ferradura.

Achados citogenéticos

O exame de CMA identificou uma deleção de 19,2 Mb no braço curto do cromossomo 11 afetando as bandas 11p12-15.1 entre as posições genômicas 20, 640, 710 – 39, 867, 624. Confirmando o diagnóstico de síndrome WAGR.

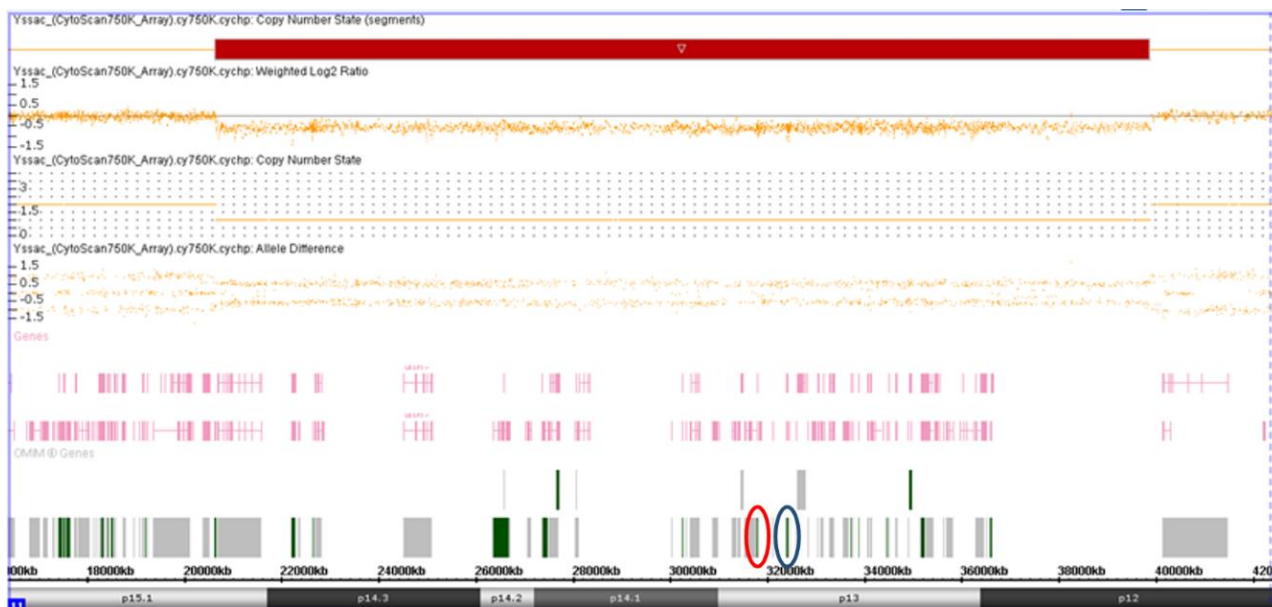


Figura 17. Deleção de 19,2 Mb em 11p12-15.1 no paciente P3. O retângulo vermelho indica o segmento deletado. Destacado em vermelho está a representação do gene *PAX6* e em azul o gene *WT1*.

Paciente 4

Descrição

Paciente de 9 anos, do sexo feminino filha de pais não consanguíneos. Por volta dos 11 meses a mãe percebeu que a paciente não observava os objetos e fechava os olhos quando havia claridade. Em avaliação oftalmológica foi diagnosticada com aniridia.

Ao exame físico foi detectado: epicanto bilateral, sobrancelhas arqueadas, testa estreita, aniridia bilateral, orelhas com baixa implantação, raiz nasal baixa, nariz curto, boca pequena, palato alto e estreito, dedos afilados, pregas normais. Também apresenta deficiência intelectual, sobrepeso e andou somente aos 18 meses de vida. Foi diagnosticada clinicamente com Síndrome WAGR. A ressonância magnética encefálica, o ecocardiograma e ultrassonografia abdominal apresentaram resultados normais.

Achados citogenéticos

Pela análise cromossômica por *microarray* foi detectada deleção de 1,8 Mb na região 11p14.1p13 (30, 477, 356 – 32, 240, 306). A deleção abrange o gene *PAX6* além de outros genes presentes na região, contudo o gene *WT1* não foi deletado.

Esse teste foi realizado previamente no Hospital Sarah Kubitschek, de modo que não foi possível ter acesso à imagem gerada pelo programa de análise.

Paciente 5

Descrição

Paciente de seis anos de idade e do sexo feminino, filha de casal não consanguíneo. Tem um irmão mais velho saudável. A paciente foi encaminhada ao serviço de genético aos 19 meses de vida. Nasceu de parto normal, pré-termo com 30 semanas e 6 dias de gestação, peso: 1380g, estatura: 36cm, perímetro cefálico: 25cm. Em decorrência da prematuridade ficou 30 dias na UTI. Com 19 meses teve diagnóstico de tumor de Wilms, fez cirurgia para ressecção tumoral e ciclos de quimioterapia.

Ao exame físico, na primeira consulta, apresentava: microcefalia, braquicefalia, hipertelorismo ocular, orelhas pequenas e de implantação baixa, hipoplasia de face média, fenda palatina posterior com úvula bífida, hérnia umbilical, unhas hiperconvexas, hipoplasia de pequenos lábios. Tinha também atraso de desenvolvimento neuropsicomotor importante e alimentação por meio de sonda nasogástrica.

Exames complementares revelaram a persistência do canal arterial, forame oval patente, efusão pericárdica, rins policísticos, leucomalácia periventricular e profunda, afilamento de corpo caloso, dilatação de sistema ventricular.

Achados citogenéticos

Através da análise cromossômica por *microarray* revelou uma deleção de 4,9 Mb (31,813,872-36,773,780) no braço curto do cromossomo 11, região 11p13-12. A deleção engloba totalmente o gene *WT1* e parcialmente o gene *PAX6*.

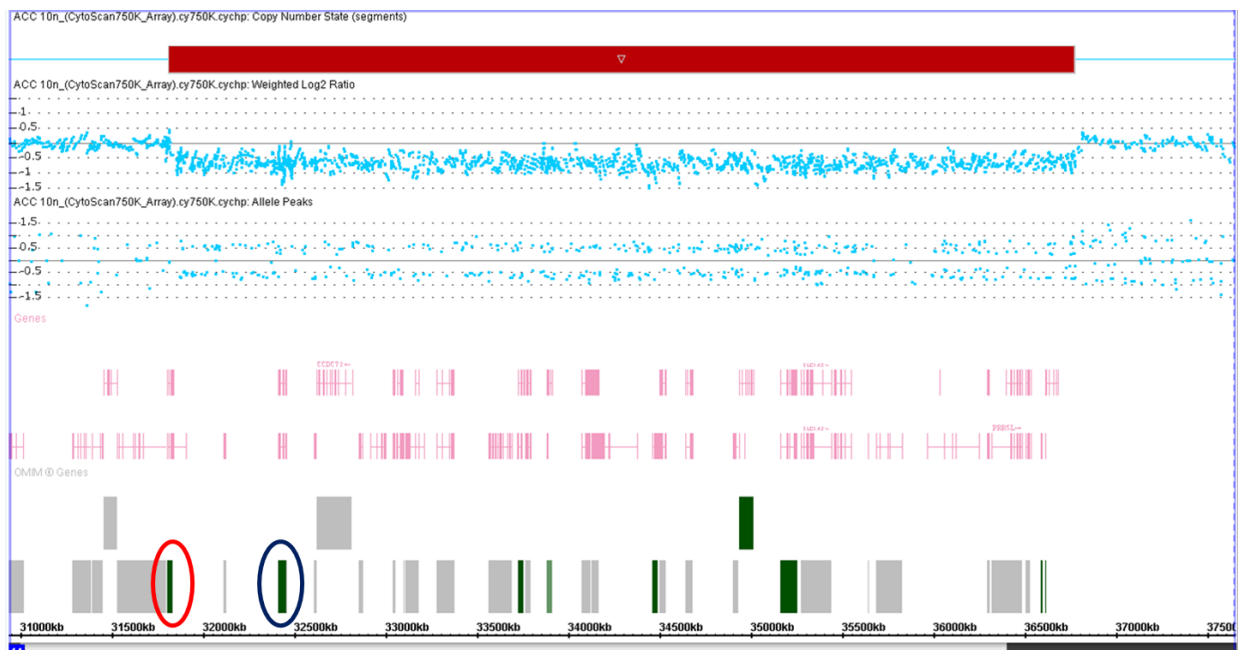


Figura 18. Deleção de 4,9 Mb na região 11p13-12 na paciente P5. O retângulo vermelho representa o segmento deletado. Destacado em vermelho e azul estão a representação dos genes *PAX6* e *WT1*, respectivamente.

Tabela 1: Resumo da descrição clínica dos pacientes e os achados citogenéticos encontrados.

Paciente	Idade	Sexo	Diagnóstico Clínico	Aniridia	TW	AG	DI	AD	Outras alterações	Achados citogenéticos	Nº genes Del	Metodologia
P1	6 anos	M	Aniridia bilateral	+	-	-	+	+	Dermóide bulbar lateral no olho esquerdo, dermóide pré-aucicular à direita, forame oval patente, estenose pulmonar supraalvar e hérnia umbilical.	c.760C>T em <i>PAX6</i>	NA	Sequenciamento de Exoma
P2	3 anos	F	Síndrome WAGR	+	-	-	+	+	Hipotonia, baixa estatura, nistagmo, forame oval patente, estenose pulmonar, clinodactilia e hérnia umbilical.	Del 10 Mb em 11p13p14.3	40	CMA
P3	2 anos	M	Síndrome WAGR	+	-	+	+	+	Fendas palpebrais curtas, nistagmo, retrognatia pequeno baço acessório, criptoquirdia à direita, rim em ferradura em posição ilíaca e clinodactilia.	Del 19,2 Mb em 11p12-15.1	71	CMA
P4	9 anos	F	Síndrome WAGR (?)	+	-	-	+	+	Obesidade, bulhas hipofonéticas, sindactilia, fotofobia e epicanto bilateral.	Del 1,8 Mb em 11p14.1p13	8	CMA
P5	6 anos	F	Síndrome WAGR	-	+	-	+	+	Microcefalia, afilamento de corpo caloso, braquicefalia, leucomalácia periventricular, dilatação de sistema ventricular, hipertelorismo, persistência do canal arterial, forame oval patente, efusão pericárdica, hérnia umbilical e rins policísticos.	Del 4,9 Mb em 11p13-12	36	CMA

Tabela 1. Tumor de Wilms (TW); Alterações geniturinárias (AG); Deficiência intelectual (DI); Atraso no desenvolvimento (AD); Não se aplica (NA); Deleção (Del).

13. DISCUSSÃO

13.1 Deleção 11p13

Deleções intersticiais no braço curto do cromossomo 11 que abrangem a região 11p13 são conhecidas como causa da síndrome WAGR (YAMAMOTO et al., 2014). A síndrome WAGR é uma alteração de genes contíguos, e compreende uma grande variabilidade fenotípica, dada a alteração de diferentes genes em conjunto com *PAX6* e *WT1* (DOLAN et al., 2011). Segundo Shinawi e colaboradores (2010) a correlação genótipo-fenótipo pode ser realizada a partir da construção de um mapa de exclusão, comparando as alterações fenotípicas de pacientes com diferentes porções do braço curto do cromossomo 11 deletadas.

Neste estudo nós identificamos 4 pacientes com deleção intersticial em 11p, são eles: P2, que possui uma deleção de 10 Mb envolvendo ao todo 40 genes, incluindo *PAX6* e *WT1*; P3, que apresenta deleção de 19,2 Mb abarcando integralmente *PAX6* e *WT1*, além de mais 71 genes presentes na região; P4, que apresenta deleção de 1,8 Mb envolvendo 8 genes, incluindo apenas *PAX6*, portanto o gene *WT1* encontra-se preservado; e P5, que possui deleção de 4,9 Mb incluindo 36 genes, *PAX6* encontra-se parcialmente deletado e *WT1* integralmente. Deste modo, o diagnóstico de síndrome WAGR foi confirmado nos pacientes P2, P3 e P5. Nos quatro casos as deleções foram esporádicas, portanto não herdadas.

Fenotipicamente a paciente P4 possui aniridia com quadro de deficiência intelectual, dois dos sinais clínicos clássicos da síndrome, mesmo o gene *WT1* não estando deletado. Segundo o fluxograma de diagnóstico molecular proposto por Hingorani e colaboradores (2012), se a deleção inclui apenas o gene *PAX6* o diagnóstico de aniridia isolada é confirmado e o risco de desenvolvimento de tumor de Wilms é o mesmo para a população em geral. Entretanto, nem todos os pacientes portadores da síndrome, com *PAX6* e *WT1* deletados, apresentam todos os sinais clínicos característicos (FISCHBACH, 2005).

Além disso, o risco de desenvolvimento de tumor de Wilms ocorre principalmente até os cinco anos de idade (DAVENPORT; BLANCO; SANDLER, 2012), P4 possui 9 anos de idade e a probabilidade que ela desenvolva essa alteração é baixa. Contudo, o gene *WT1* também possui função no desenvolvimento de outros órgãos e tecidos, e devido ao efeito de posição sua expressão pode ser afetada. Segundo

Feuerborn e Cook (2015) a expressão de um gene é dependente de sua posição e dos genes vizinhos. O que está diretamente relacionado à complexa rede de sequências reguladoras da transcrição, cerca de 10^6 em todo genoma. Portanto, o diagnóstico de Síndrome WAGR não pode ser descartado.

Fica evidente a variabilidade fenotípica apresentada pelos pacientes deste estudo com deleção em 11p, o que pode ser explicado pelo tamanho da deleção que eles possuem e pelas diferentes regiões afetadas, como demonstrado na figura 19. Cada barra representa o seguimento deletado de um paciente selecionado com a síndrome. A paciente P4, que possui o menor seguimento deletado, é a que apresenta o quadro clínico mais leve. Já os pacientes P2, P3 e P5 apresentam fenótipos mais complexos e bastante distintos um do outro.

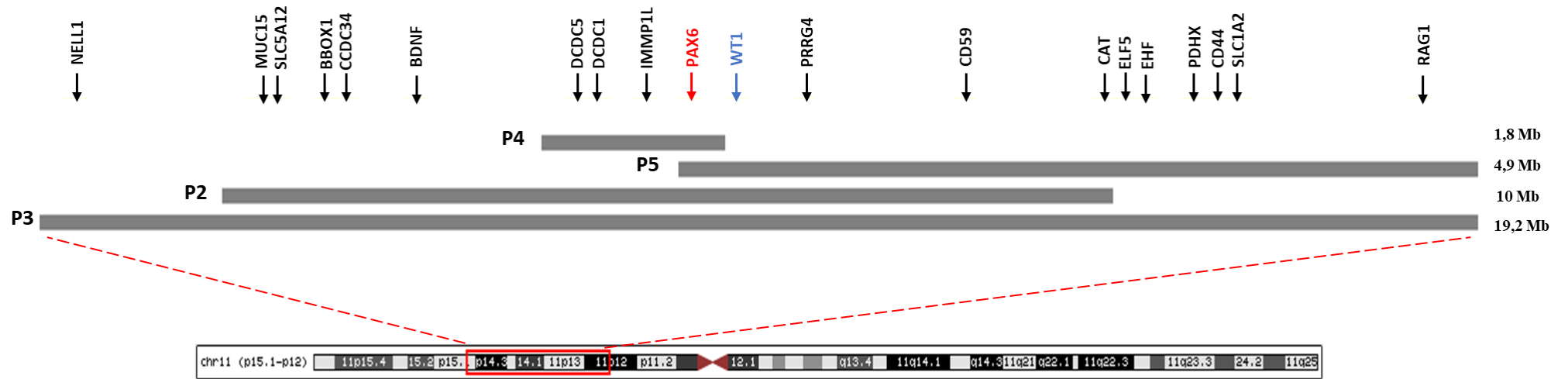


Figura 19. Representação dos seguimentos deletados nos pacientes com deleção em 11p. A posição de todos os genes citados na discussão está representada na região superior indicado pelas setas. Destacado em vermelho encontra-se o gene *PAX6* e em azul encontra-se o gene *WT1*.

Um estudo realizado por Vasilyeva e colaboradores (2017) analisou 117 pacientes com aniridia (n = 110) e síndrome WAGR (n = 7) de 91 famílias não relacionadas. Eles identificaram, através da técnica de MLPA, 30 probandos com deleção de *PAX6* e/ou genes vizinhos. Eles detectaram 17 deleções diferentes que variam de 3 Kb a 7,5 Mb. Contudo, somente em 12 casos foram encontradas deleções da região crítica para a síndrome (envolvendo *PAX6* e *WT1*), totalizando 19,4% dos casos, todos de ocorrência esporádica. É importante frisar que apenas sete pacientes tinham o diagnóstico inicial de WAGR, os outros cinco haviam sido diagnosticados com aniridia congênita.

Esses dados reforçam os achados encontrados neste trabalho, uma vez que todos os casos de síndrome WAGR são de ocorrência esporádica e o tamanho das deleções também apresentam uma grande variação. Ademais, fica explícita a importância da triagem molecular no diagnóstico diferencial de aniridia isolada e síndrome WAGR.

Fischbach e colaboradores (2005) identificaram os principais achados clássicos e não clássicos da Síndrome WAGR em uma revisão de 54 casos clínicos, portanto sem realização de testes moleculares. Entre os achados clássicos estão tumor de Wilms, aniridia, alterações geniturinárias e deficiência intelectual. Já os sinais clínicos não clássicos compreendem alterações oculares, geniturinárias, neurológicas, cardiopulmonares, renais, musculoesqueléticas, metabólicas, gástricas e faciais.

Achados clínicos clássicos

Fenotipicamente, os pacientes selecionados neste estudo, compartilham os achados clínicos clássicos da síndrome (tabela 2). Porém nenhum deles apresenta todos os achados, o que reforça a hipótese de que o diagnóstico da Síndrome WAGR só pode ser confirmado a partir dos testes moleculares.

Tabela 2: Achados clínicos clássicos da Síndrome WAGR.

Paciente	TW	Aniridia	AG	DI
P2	-	+	-	+
P3	-	+	+	+
P4	-	+	-	+
P5	+	-	-	+

Tabela 2. Relação dos achados clássicos da síndrome encontrados nos pacientes com deleção em 11p13.

Aniridia

A aniridia foi o achado relatado em P2, com ausência completa da íris, e em P3 e P4, com hipoplasia parcial. Em todos os casos a manifestação foi bilateral, com pouca diferença entre os dois olhos. A paciente P5 não apresenta quadro clínico de aniridia, mesmo tendo deleção parcial do gene *PAX6* (fato discutido na sessão seguinte).

Segundo Kokotas e Petersen (2010) cerca de 10 a 13% dos casos de aniridia estão relacionados à síndrome WAGR, ao passo que 85% dos casos são devido a alterações da expressão somente do gene *PAX6* e 2 a 3% dos casos estão relacionados a outros quadros síndrômicos. Um estudo realizado por Wawrocka e colaboradores (2013) analisou 12 pacientes com aniridia, 5 deles tinham deleção em 11p13, 4 apresentavam mutação no gene *PAX6* e em 3 deles a análise de deleção e mutação de *PAX6* foram negativas, indicando o efeito de posição como provável causa para a aniridia.

Davis e Meyer (2008) descreveram um indivíduo com quadro de aniridia, autismo e deficiência intelectual moderada. O paciente apresentou deleção de 1,3 Mb, incluindo os genes *MPPED2*, *DCDC5*, *DPH14*, *IMMP1L* e *ELP4*, além de um elemento regulador de *PAX6*. Esse caso evidencia que uma deleção próxima à *PAX6* e de seu elemento regulador pode interferir na expressão do gene e gerar o mesmo fenótipo quando o gene se encontra deletado. Já Ansari e colaboradores (2016) analisaram 13 casos de pacientes com aniridia, 10 casos foram devido a deleção de *PAX6*, 3 apresentaram alteração da expressão do gene *FOXC1*, duas mutações *de novo* e uma deleção, e um apresentou deleção telomérica do gene *PITX2*.

Apesar de não ser o caso de P2, P3 e P4, pois todos possuem deleção do gene *PAX6*, o que explica fenotipicamente a aniridia, é importante ressaltar a diversas causas moleculares da aniridia, que pode ser determinada tanto por: mutação em *PAX6*, por sua deleção total ou parcial; efeito de posição, devido a mutações/deleções próximas que englobam elementos reguladores e interferem na expressão do gene *PAX6*; deleção em conjunto com gene *WT1*, compondo o quadro da síndrome WAGR; e também por alteração da expressão de outros genes que possuem influência no desenvolvimento olho.

Deficiência intelectual

A deficiência intelectual foi observada em todos os pacientes com deleção em 11p. A revisão realizada por Fischbach e colaboradores (2005) identificou 39 pacientes

com deficiência intelectual num total de 54 casos de síndrome WAGR, sendo que a frequência foi maior em indivíduos do sexo masculino. Além dos genes *PAX6* e *WT1* que atuam no desenvolvimento do sistema nervoso central (OSUMI et al., 2008; YANG et al., 2007), outros genes presentes no braço curto do cromossomo 11 também podem contribuir para o fenótipo.

Um estudo realizado por Xu e colaboradores (2008) teve por objetivo identificar genes que contribuem para a deficiência intelectual e para o autismo em pacientes com Síndrome WAGR. Eles analisaram 31 pacientes com deleção em 11p e foi identificado que os genes *BDNF* e *SLCIA2* estavam deletados na maioria dos pacientes e que o gene *PRRG4* encontrava-se deletado em todos os casos analisados.

O *BDNF* é expresso em neurônios corticais e tem função essencial na sobrevivência de neurônios estriados. O gene *SLCIA2* codifica um transportador de glutamato, que em excesso possui ação neurotóxica. E o gene *PRRG4* codifica uma proteína de membrana integral, sua porção intracelular está envolvida na transdução de sinal, progressão do ciclo celular e outras funções celulares. Portanto, os autores sugerem que a haploinsuficiência desses genes contribuem para a deficiência intelectual e problemas comportamentais em pacientes com WAGR (XU et al., 2008).

Já o trabalho realizado por Addis e colaboradores (2015) identificou a deleção do gene *ELP4* em 6 pacientes com fenótipo neurológico, incluindo atraso na fala, desordens do espectro autista, atraso no desenvolvimento e epilepsia. Segundo Chaverra e colaboradores (2017) o gene *ELP4* está associado a desordens do sistema nervoso central, incluindo deficiência intelectual e epilepsia.

O gene *ELP4* é uma subunidade do fator de alongação do complexo da acetiltransferase, associado à RNA-polimerase II (SEBASTIAAN WINKLER et al., 2001). Além disso, ele também funciona como um elemento regulador da expressão de gene *PAX6*, podendo levar ao fenótipo de aniridia mesmo que *PAX6* esteja com sua estrutura preservada (WAWROCKA et al., 2013). Outros genes presentes na região e que eventualmente podem contribuir para o quadro de DI são o *DCDC1*, expresso no cérebro fetal (ZENG et al., 2003) e o *DCDC5*, associado a desordens de migração neuronal (VEERAPPA et al., 2013).

O gene *BDNF* está deletado em P2 e P3; o gene *PRRG4* em P2, P3 e P5; os genes *ELP4*, *DCDC1* e *DCDC5* estão deletados em P2, P3 e P4; o gene *SLCIA2* em P3 e P5. Portanto, a deleção desses genes, juntamente com *PAX6* e *WT1* podem contribuir

para o fenótipo de deficiência intelectual observado nos pacientes analisados neste estudo.

Alterações geniturinárias

Malformações do sistema genital foi identificada no paciente P3, que apresenta criptorquidia.

A criptorquidia é caracterizada pela falha na descida testicular (DÉLOT et al., 2017). É uma malformação congênita relativamente comum, atinge cerca de 1-4% da população em geral. Pode surgir de forma isolada ou estar associada a quadros sindrômicos que afetam o desenvolvimento do sistema genital, a determinação sexual e a função testicular (KAFTANOVSKAYA et al., 2014). Essa malformação é uma alteração já descrita em pacientes com WAGR, assim como a hipospádia e a genitália ambígua (BLASCHKO; CUNHA; BASKIN, 2012).

Andrade e colaboradores (2008) relataram dois casos de síndrome WAGR ambos com a presença de criptorquidismo, e um deles também apresentava hipospádia. Um estudo realizado por Lim, Hughes e Hawkins (2001) identificou que o gene *WT1* juntamente com os hormônios andrógenos modulam a descida testicular. Portanto, a deleção de *WT1* pode interferir nessa modulação contribuindo assim para o estabelecimento da criptorquidia.

Tumor de Wilms

Apenas uma paciente selecionada neste estudo desenvolveu o tumor de Wilms (TW). Contudo, o monitoramento renal dos outros pacientes continua recomendado, sobretudo para os menores de 5 anos, período de maior incidência de desenvolvimento do nefroblastoma. A paciente P5 foi diagnosticada aos 19 meses de vida, fez cirurgia para a ressecção do tumor e passou por ciclos de quimioterapia.

Apesar de ser um achado clínico clássico, o risco de desenvolvimento do TW em crianças portadores da síndrome é de 30% (DUMOUCÉL et al., 2014). Portanto, somente uma parcela dos pacientes com WAGR vai apresentar o tumor renal, dado que corrobora com os nossos achados.

O gene *WT1*, que tem função essencial no desenvolvimento renal, pode funcionar como um supressor tumoral ou como oncogene, dependendo da circunstância em que ele está inserido. Mutações, por exemplo, podem gerar um ganho de função promovendo sua ação como oncogene e lavando à uma proliferação celular exacerbada.

Estudos com células tumorais provenientes do TW identificaram que o *WT1* é necessário para a proliferação celular possivelmente por sua interação e ação antagônica à proteína p53 (TIAN et al., 2014). A p53 possui função de supressora tumoral e a perda de sua função já foi detectada em diferentes tipos de câncer (MULLER; VOUSDEN, 2014).

Mutações que afetam o domínio de ligação ao DNA levam a uma perda de função, assim como ocorre quando o gene *WT1* encontra-se deletado (AL-HUSSAIN; ALI, 2014). A inativação de *WT1* pode levar a sobrevivência e proliferação celular, contribuindo assim para o desenvolvimento tumoral. Esse balanço entre a ação oncogênica e supressora tumoral ainda não está totalmente compreendido. Porém, sabe-se que a determinação dessa função é o resultado de condições celulares específicas durante o desenvolvimento e de como organismo irá responder às modificações da expressão de *WT1* (TOSKA; ROBERTS, 2014).

É importante ressaltar que o TW não ocorre somente por mutação ou deleção do gene *WT1*. São apontados como etiologia genética do TW: anormalidades de metilação em 11p15, locus do gene *WT2*; mutações ativadoras da via Wnt; mutações envolvendo genes de processamento de miRNA; e mutações em outros genes que atuam no desenvolvimento renal como *SIX1*, *SIX2* e *MYCN* (GADD et al., 2018).

Achados clínicos não clássicos

Entre os achados clínicos não clássicos os pacientes selecionados neste estudo possuem em comum alterações cardíacas, presentes em P2 e P5 e alterações renais, observadas em P3 e P5. As outras alterações fenotípicas relevantes são particularidades de cada caso, como a hipotonia e baixa estatura presentes em P2, as alterações do sistema nervoso central observadas em P5, presença de baço acessório em P3 e obesidade em P4. A tabela 3 mostra um resumo de todos os achados clínicos não clássicos discutidos.

Tabela 3: Compilação dos achados clínicos não clássicos identificados nos pacientes selecionados.

Achados clínicos não clássicos	Pacientes
Alterações cardíacas	P2, P5
Alterações renais	P3, P5
Hipotonia e baixa estatura	P2
Alterações do SNC	P5
Baço acessório	P3
Obesidade	P4

Tabela 3. Relação dos achados clínicos não clássicos relatados nos pacientes com deleção em 11p.

Alterações cardíacas

A paciente P2 apresentou quadro de estenose pulmonar e forame oval patente e a paciente P5 apresentou persistência do canal arterial, forame oval patente e efusão pericárdica.

Alterações cardíacas em pacientes com deleção em 11p foram descritas por Tezcan e colaboradores (2015), que relataram o caso de um feto com deleção de 7,2 Mb em 11p que apresentava ventriculomegalia bilateral; e por Demir e colaboradores (2011), que relataram um caso de síndrome WAGR com estenose pulmonar, hipoplasia da artéria pulmonar principal e prolapso da válvula mitral, caracterizando tetralogia de Fallot.

As deleções de P2 e P5 possuem uma pequena região de intersecção, que envolvem os genes: *WT1*, é expresso no septo transversal exercendo influência no desenvolvimento do coração (CHAU; HASTIE, 2012); *RCN1*, regula diretamente a calcineurina, proteína ativada por Ca^{2+} , sua expressão elevada no coração em desenvolvimento induz a hipertrofia cardíaca (HILIOTI et al., 2004); *CD59*, a sua redução significativa foi descrita em pacientes portadores da Síndrome CHIME, caracterizada por coloboma, defeitos cardíacos, deficiência intelectual, anomalias auditivas, entre outras alterações (NG et al., 2012).

Além disso, a paciente P5 também possui deleção dos genes: *PDHX*, associado a cardiomiopatia dilatada não isquêmica (KAO et al., 2015); *EHF*, que tem expressão diferencial detectada no infarto agudo do miocárdio (CAO et al., 2017); e *RAG1*, sua deficiência em ratos está associada à fibrose cardíaca e sobrecarga de ferro (SANTOS et

al., 2000). A paciente P2 também possui deleção de *CCDC34*, Wang e colaboradores (2017) identificaram que esse gene está associado à dissecção aorta.

Apesar de não haver correlação direta com alterações cardíacas presentes nas pacientes P2 e P5, as deleções desses genes podem fornecer indícios para a causa dos defeitos cardíacos relatados em indivíduos portadores da Síndrome WAGR.

Alterações renais

O rim em ferradura e em posição ectópica foi um achado clínico encontrado no paciente P3. Essa anomalia de forma renal é a mais comum relatada e caracteriza-se por e fusão dos rins, comumente no polo inferior, gerando um aspecto de ferradura (SAKALA; DYER, 2015). Não existe nenhuma causa genética conhecida, contudo o rim em ferradura já foi relatado em irmãos gêmeos e em membros da mesma família (NATSIS et al., 2014). Até onde sabemos, o único caso de rim em ferradura com tumor Wilms em paciente com Síndrome WAGR foi relatado Fantes e colaboradores (1992).

Rins policísticos foram identificados na paciente P5, também diagnosticada com tumor de Wilms. Gucev e colaboradores (2011) relataram um caso de síndrome WAGR com rim policístico bilateralmente, contudo este não é um achado recorrente em pacientes com deleção em 11p. A presença de múltiplos cistos renais pode ser atribuída a diversos genes como *PAX2*, *PKD1*, *PKD2* e *HNF-1 β* (ENEMAN et al., 2018), porém nenhum deles encontra-se no braço curto do cromossomo 11.

P3 e P5 possuem uma extensa deleção envolvendo múltiplos genes que são expressos ou possuem função no desenvolvimento dos rins, são eles: *ELF5*, atua como supressor tumoral e está altamente expresso nos rins (LAPINSKAS et al., 2011); *CAT*, codifica a síntese da enzima catalase e segundo Mohammedi e colaboradores (2013) possui um alelo variante associado à nefropatia diabética; *LGR4*, sua inativação homozigota em ratos resulta em rins hipoplásicos (MOHRI et al., 2012); *BBOX1*, que codifica uma enzima necessária para a síntese da L-carnitina, essencial para a oxidação de ácidos graxos, e está altamente expressos nos rins (RIGAULT; LE BORGNE; DEMARQUOY, 2006); *SLC5A12*, também possui elevada expressão nos rins e codifica um transportador de glicose e outros açúcares (BARAT et al., 2016).

Além do gene *WT1* que está diretamente relacionado ao desenvolvimento renal (CHAU; HASTIE, 2012), já foi relatado que sua haploinsuficiência pode levar ao desenvolvimento de glomeruloesclerose (IIJIMA et al., 2012). Portanto, as deleções

desses genes podem fornecer indícios da causa genética do rim em ferradura e rim policístico em pacientes com deleção em 11p.

Hipotonia e Baixa estatura

Hipotonia e baixa estatura foram alterações fenotípicas encontradas na paciente P2. A hipotonia pode ser explicada devido à deleção do gene *SLC5A12*, um transportador de monocarboxilato dependente de sódio, que é expresso nos rins, no intestino delgado e no músculo esquelético desempenhando um papel crítico no manejo do lactato (SRINIVAS et al., 2005).

Ademais, a região deletada em P2 encontra-se muito próxima ao locus dos genes *SLC1A2* e *SLC17A2* que já foram associados a patologias neuromusculares como a Esclerose Lateral Amiotrófica (ELA), Doença de Alzheimer e Doença de Huntington (HEDIGER et al., 2013). Portanto, a deleção do gene *SLC5A12* e proximidade com os outros dois genes da superfamília SLC, sugere uma possível associação ao quadro de hipotonia apresentado por essa paciente.

A baixa estatura não é um achado clínico recorrente em portadores da síndrome, contudo Yamamoto e colaboradores (2013) descreveram um caso semelhante ao relatado em nosso estudo. Um indivíduo com deleção de 8,6 Mb em 11p que apresentava um quadro de aniridia associada a outras alterações oculares, deficiência intelectual, polidactilia bilateral pós-axial, comportamento autista e baixa estatura.

Até onde sabemos não há relato de nenhum gene na região crítica para a síndrome WAGR que explicaria esse achado clínico. Entretanto, Dateki e colaboradores (2016) descreveram um caso de deleção de 9,2 Mb em 11p14.1-15.3 com um quadro de baixa estatura e fechamento tardio das fontanelas provavelmente explicado pela deleção do gene *NELLI*.

O gene *NELLI* é um fator de crescimento epidérmico neural, semelhante ao EGF, expresso principalmente no sistema nervoso central (NAKAMURA et al., 2012). Apesar de não estar deletado em P2, o gene *NELL1* encontra-se muito próximo à região deletada. Ou seja, a expressão desse gene poderia ser afetada por efeito de posição ou pela presença de um elemento regulador na região deletada.

No entanto não se pode excluir a influência de outros fatores que também podem contribuir para a baixa estatura, como o estado nutricional nos primeiros dois anos de vida (MAGALHÃES et al., 2016), a influência de outros genes ou presença de outras

variantes, como a deficiência de hormônio do crescimento (GH), por exemplo (GRUNAUER; JORGE, 2018).

Alterações do sistema nervoso central

Alterações do sistema nervoso central foram observadas na paciente P5 que apresentou quadro de afilamento (agenesia parcial) do corpo caloso, microcefalia, braquicefalia e leucomalácia cística periventricular.

A agenesia do corpo caloso não é um achado comum em pacientes com WAGR, porém já descrito na literatura. Tezcan e colaboradores (2015) relataram o caso de um feto com deleção de 7,2 Mb em 11p que apresentava agenesia de corpo caloso e de septo pelúcido. A revisão realizada por Fischbach e colaboradores (2005) identificou dois casos de agenesia de corpo caloso em pacientes com Síndrome WAGR. E a hipoplasia de corpo caloso foi detectada em aproximadamente 31% dos pacientes com Síndrome WAGR analisados por Han e colaboradores (2013).

O caso de gêmeos monozigóticos portadores de Síndrome WAGR e que apresentavam agenesia do corpo caloso foi descrito por Brémond-Gignac e colaboradores (2005). Os autores sugerem que a agenesia do corpo caloso esteja associada à haploinsuficiência de *PAX6*. Abouzeid e colaboradores (2009) identificaram uma mutação em *PAX6* que está possivelmente associada à atrofia do quiasma óptico e agenesia completa do corpo caloso.

A microcefalia foi um achado clínico reportado em uma paciente com WAGR que possuía deleção de 7 Mb em 11p (LENNON et al., 2006). Um estudo realizado por Peng e colaboradores (2004) expôs transitoriamente embriões de *Xenopus* ao álcool e observaram que essa exposição levou a microcefalia e retardo do crescimento, semelhante ao que ocorre na síndrome alcóolico-fetal. Eles também detectaram que havia redução da expressão de diversos genes-chave para o desenvolvimento neuronal, como *Pax6*, *Otx2*, *Sox3*, *Sox2* e *Ncam*, e o gene *Pax6* mostrou-se o mais vulnerável a ação do álcool. Através do estímulo da expressão de *Pax6* foi possível reverter a microcefalia e restabelecer a expressão dos demais genes afetados.

A braquicefalia, um tipo de craniosinostose, é caracterizada pelo fechamento precoce das suturas coronais e/ou lambidóides (MELO, 2014). Fernandes-Lima e colaboradores (2014) realizaram um estudo com 60 membros de uma família com aniridia congênita, 31 eram afetados e 29 não afetados. Eles constataram que os membros afetados possuíam uma mutação em *PAX6* e fenotipicamente eram mais

braquicefálicos que os não afetados. Os autores sugerem que a braquicefalia seja resultado dessa mutação de *PAX6*.

Além disso a paciente também possui deleção do gene *CD44*. Um estudo realizado por Casini, Nardi e Ori (2012) sugere que *CD44* pode atuar como um mediador da função do hialuronato durante a migração de células da crista neural craniana. O hialuronato é um glicosaminoglicano importante para matriz extracelular sendo necessário não só para a migração das células da crista neural, como também para o desenvolvimento craniofacial.

A leucomalácia periventricular caracteriza-se por necrose periventricular e gliose difusa da substância branca do cérebro. É mais comumente observada em crianças prematuras, porém também pode afetar neonatos que nasceram à termo (CHOI; RHA; PARK, 2016). A necrose ocorre bilateralmente nas proximidades dos ventrículos cerebrais e pode levar a distúrbios neurológicos (LICHT et al., 2015), o que pode ter relação com a dilatação do sistema ventricular, também presente em P5.

A prematuridade é um fator de risco para o desenvolvimento de patologias do sistema nervoso central (LICHT et al., 2015). O que pode explicar em parte o quadro de alterações do sistema nervoso central encontradas em P5, que nasceu com apenas 30 semanas de gestação. Contudo, como demonstrado, diversos genes que possuem funções importantes para o desenvolvimento do SNC estão presentes na região que a paciente possui deletada. Portanto, sugerimos que as alterações vistas são decorrentes tanto da prematuridade como da deleção de 4,9 Mb em 11p.

Obesidade

A obesidade foi um achado clínico presente na paciente P4. Essa característica tem sido associada aos pacientes com a síndrome e alguns autores sugerem a existência de um subgrupo denominado WAGRO, sendo a letra 'O' referente à obesidade (LENNON et al., 2006).

Han e colaboradores (2008) analisaram 33 pacientes com Síndrome WAGR e foi possível identificar que a obesidade era muito mais frequente nos pacientes com a deleção de *BDNF* (95%) do que em pacientes sem a deleção (20%). Desse modo, os autores sugerem que a obesidade está associada a haploinsuficiência do gene *BDNF*.

O gene *BDNF* também está localizado no braço curto do cromossomo 11, cerca de 4Mb de distância do locus de *PAX6* e *WT1*. Além de ter função na plasticidade do sistema nervoso central, o gene *BDNF* atua no balanço energético do organismo. A

hiperfagia, caracterizada pela ingestão excessiva de alimento, e o aumento no nível do colesterol são fatores relacionados a deleção heterozigota do *BDNF* (RODRÍGUEZ-LÓPEZ et al., 2013).

Contudo, apesar da possível influência do *BDNF* na patogênese da obesidade ele não se encontra deletado na paciente P6. Voisin e colaboradores (2015) genotiparam 52 SNPs associados à obesidade e analisaram o padrão de metilação em 355 indivíduos jovens e saudáveis. Foram identificados 28 desses SNPs associados a 107 sítios de metilação próximos a ilhas CpG. Dos 107 sítios identificados, 38 estão localizados em genes promotores, inclusive genes fortemente associados à obesidade, entre eles estão os genes *IMMP1L* e *ELP4*, além do gene *BDNF*.

Apesar de não haver correlação direta, pois eles demonstram mecanismos epigenéticos que podem estar associados à obesidade, esses dados fornecem pistas para compreender o quadro de obesidade apresentado por P6, uma vez que a paciente possui deleção dos genes *IMMP1L* e *ELP4*. Portanto, é possível que a haploinsuficiência destes genes possa exercer alguma influência nesse traço fenotípico, geralmente associado a deleção do gene *BDNF*.

Contudo, a obesidade é uma manifestação fenotípica que pode ter origem síndrômica, estando associada à distúrbios, defeitos congênitos e anomalias do neurodesenvolvimento, como na Síndrome de Prader-Willi, por exemplo. E pode-se apresentar de forma não síndrômica, que possui origem multifatorial podendo ter a influência de diversos genes, eventos epigenéticos e fatores ambientais para a sua manifestação (LEE, 2013).

Portanto, apesar de já existir uma correlação da obesidade com o quadro da síndrome WAGR não se pode excluir a influência de outros genes, que não estão na região deletada na paciente P4, além dos fatores ambientais.

Baço acessório

A presença de pequeno baço acessório foi relatado no paciente P3. O baço acessório é caracterizado por tecido esplênico ectópico, ele surge a partir de uma falha na fusão das massas esplênicas durante o desenvolvimento embrionário (MOHAMMADI et al., 2016).

P4 possui uma extensa deleção em 11p (19,2 Mb) e dentre os diversos genes deletados e que podem explicar essa malformação congênita está o gene *WT1*, que é expresso no baço e tem função indispensável para a sua formação (MEBIUS; KRAAL,

2005). Schnerwitzki e colaboradores (2014) analisaram em modelo animal a expressão de *Wt1*, inclusive da isoforma alternativa, e identificaram que ele está altamente expresso no baço.

Outro gene que também possui expressão no baço e está deletado em P4 é o *MUC15* (PALLESEN et al., 2002), ele pertence a uma família de glicoproteínas que compõe os principais elementos do muco (OH et al., 2015). Portanto, a deleção de *MUC15* e principalmente de *WT1* podem ser a causa do baço acessório encontrado em P4.

Compilação dos dados

A tabela 4 exhibe um resumo de todos os genes relacionados ou possivelmente relacionados às principais alterações fenotípicas encontradas nos pacientes analisados.

Tabela 4: Relação genótipo-fenótipo em pacientes com síndrome WAGR

Alteração fenotípica	Genes relacionados
Aniridia	<i>PAX6, ELP4</i>
Deficiência intelectual	<i>PAX6, WT1, BDNF, SLC1A2, PRRG4, ELP4, DCDC1, DCDC5</i>
Tumor de Wilms	<i>WT1</i>
Criptorquidia	<i>WT1</i>
Alterações cardíacas	<i>WT1, CD59, PDHX, EHF, RAG1, CCDC34</i>
Alterações renais	<i>ELF5, CAT, LGR4, BBOX1, SLC5A12, WT1</i>
Hipotonia	<i>SLC5A12, SLC1A2, SLC17A2</i>
Baixa estatura	<i>NELL1</i>
Alterações no SNC	<i>PAX6, CD44</i>
Obesidade	<i>BDNF, IMMP1L, ELP4</i>
Baço acessório	<i>WT1, MUC15</i>

Tabela 4. Compilação dos genes associados ou possivelmente associados ao fenótipo da síndrome WAGR nos pacientes analisados.

Foi possível observar que existem interposições dos seguimentos deletados nos pacientes analisados, porém isso não reflete necessariamente uma similaridade entre as alterações fenotípicas relatadas. E que a deleção de determinados genes pode gerar ou não manifestações fenotípicas, como o caso dos pacientes P2 e P3 que possuem deleção

do gene *BDNF* e não apresentam quadro de obesidade, normalmente associada à deleção desse gene em pacientes portadores da síndrome.

Esses fatos podem ser explicados pela expressividade variável, ou seja, uma determinada alteração genotípica que pode gerar manifestações fenotípicas diferentes; e pela penetrância incompleta, quando existe a alteração genotípica e o fenótipo não se manifesta em todos os portadores da alteração (BEIGUELMAN, 2008).

É importante ressaltar, que a síndrome WAGR é um acometimento muito raro e que as deleções no braço curto do cromossomo 11 dificilmente irão seguir um padrão no ponto de quebra, o que implica diretamente no tamanho do seguimento deletado e na região cromossômica afetada. Fato que contribui de forma significativa para a variabilidade fenotípica observadas nos pacientes portadores da síndrome.

13.2 Deleção parcial de *PAX6*

A deleção parcial do gene *PAX6* foi identificada na paciente P5. Apesar de ter o diagnóstico de Síndrome WAGR devido a deleção de 4,9 Mb em 11p, a paciente não apresenta aniridia nem outras alterações oculares compatíveis com a deleção, mesmo que parcial, de *PAX6*.

Bobilev e colaboradores (2016) descreveram dois indivíduos diagnosticados com aniridia e que apresentavam deleção parcial de *PAX6*. Em um caso a deleção se estende do promotor P1 ao éxon 4 e no outro os éxons 6 e 7 foram deletados. Segundo os autores, a deleção parcial resultou em redução da função de *PAX6* em ambos os casos. Já Bozkaya e colaboradores (2016) descreveram um caso familiar de aniridia associado à catarata congênita devido a deleção do éxon 8.

Ramirez-Miranda e Zenteno (2006) relataram a deleção intragênica de *PAX6* em quatro casos não relacionados de aniridia isolada. Eles identificaram deleções nos éxons 6 e 7, que levaram a formação de códon de terminação prematuro, e no éxon 9. A deleção do éxon 9 também foi descrita por Redeker e colaboradores (2008), além de dois casos em que foi detectada deleção que se estende do éxon 8 ao 14 em pacientes com aniridia.

Através da análise de CMA foi possível identificar que somente os éxons 12 e 13 encontram-se preservados em P5 (figura 20), diferentemente de outros relatos presentes na literatura.

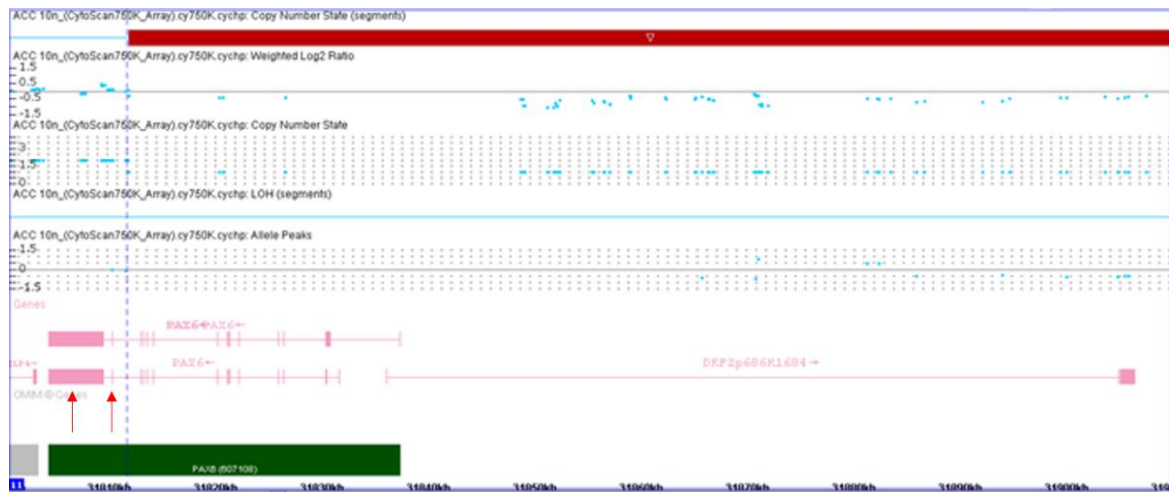


Figura 20. Análise cromossômica por *microarray* da paciente P5. Destaque para o ponto de quebra, representado pela linha pontilhada, que mostra a deleção parcial de *PAX6*.

O gene *PAX6* possui dois domínios de ligação ao DNA (PD e HD) e um domínio de transativação, que são codificados respectivamente pelos éxons 4-7, 8-10 e 10-13. O domínio de transativação tem papel no recrutamento de diferentes co-ativadores para os *enhancers* através da interação proteína-proteína, os três éxons que o codificam atuam de forma sinérgica para atingir o nível completo de ativação da transcrição (SHAHAM et al., 2012). Esse domínio C-terminal é altamente conservado e encontrado em todos os genes da família PAX (MONSORO-BURQ, 2015).

Os *enhancers* (ou potenciadores) são sequências regulatórias adicionais, que tem a capacidade de elevar a transcrição nos promotores vizinhos. Já os co-ativadores são proteínas que tem função crucial na comunicação entre os ativadores da transcrição e o complexo da RNA polimerase II (NELSON; COX, 2013). Portanto, o domínio de transativação é essencial para a função de *PAX6* como fator de transcrição.

Além de atuar de forma isolada, o gene *PAX6* pode se associar a outros reguladores da transcrição em sítios de reconhecimento específicos de Pax6 (SHAHAM et al., 2012). Kamachi e colaboradores (2001) identificaram, em embrião de galinha, que *Pax6* pode atuar de forma sinérgica com *Sox2* durante o início do desenvolvimento do cristalino. Ambos se ligaram ao mesmo sítio, que difere da sequência ótima de reconhecimento de Pax6, a P6CON.

Segundo Cvekl e colaboradores (2004) a expressão gênica tecido-específica é coordenada por uma combinação de fatores de transcrição ativos e expressos simultaneamente no dado tecido. O gene *PAX6* é expresso em todos os tecidos envolvidos no desenvolvimento do olho, no entanto ele não atua sozinho. No

desenvolvimento do cristalino, por exemplo, ele atua em sinergia com diversos fatores de transcrição (c-Maf, MafA/L-Maf, MafB, NRL, Sox2, Sox1, RAR β /RXR β , RORa, Prox1, Six3, FBP-B e HSF2), que são diferencialmente expressos durante os estágios do desenvolvimento. Além disso, co-ativadores e remodeladores da cromatina regulam a acessibilidade e atividade de Pax6 e de outros fatores de ligação ao DNA.

Desse modo, propomos algumas hipóteses que podem explicar o fato da paciente P5 ter a deleção parcial de *PAX6* e não apresentar o fenótipo esperado. O fato de *PAX6* atuar em sinergia com outros fatores de transcrição, inclusive se ligando a uma sequência consenso comum, outro fator transcrição poderia “assumir” o papel de *PAX6* em um ponto chave do desenvolvimento do olho levando a um desenvolvimento ocular normal.

Outra possibilidade seria a expressão dos éxons não deletados. O rearranjo ocorrido nos pontos de quebra, pode ter favorecido a expressão dos éxons 12 e 13. Sabe-se que *PAX6* possui sequências regulatórias conservadas na região 3' e que existem elementos regulatórios mais distantes localizados 130kb *downstream* da cauda poli-A (SHAHAM et al., 2012). A expressão desses éxons, que codificam o domínio de transativação, também poderia contribuir para a normalidade do desenvolvimento ocular. Uma vez que o domínio PST opera no recrutamento de co-ativadores sendo necessário para ativação completa de *PAX6*, essa atividade poderia levar a sobre expressão do alelo preservado mantendo o nível ótimo de atividade da proteína Pax6.

Um exemplo de rearranjo cromossômico que gera um produto funcional é a formação do cromossomo Filadélfia. A translocação entre os cromossomos 9 e 22 leva a formação da proteína BCR-ABL implicada na patogênese da leucemia mieloide crônica (MARCHIANI, 2015). Apesar de ser um mecanismo diferente do ocorrido na paciente P5, o cromossomo Filadélfia é um exemplo de como rearranjos cromossômicos podem modificar a conformação natural e mesmo assim levar a formação de produtos funcionais.

Outra hipótese levantada foi a possibilidade que exista um fator que regule negativamente a expressão de *PAX6* e que esteja localizado na região deletada. A ausência dessa regulação negativa promoveria a aumento da expressão do alelo não alterado, levando ao desenvolvimento normal.

Em suma, a presença de deleção parcial de *PAX6* sem a manifestação fenotípica sugere que exista algum mecanismo que compense essa alteração. Contudo, mais

estudos devem ser realizados com a finalidade de determinar qual é esse mecanismo e de que forma ele interfere no desenvolvimento ocular.

13.3 Mutação em *PAX6*

Dos cinco pacientes selecionados, somente P1 não apresentou deleção no braço curto do cromossomo 11 como causa de sua alteração fenotípica. Através da análise do sequenciamento de exoma, foi identificada uma mutação que leva formação de um *stop* códon prematuro no gene *PAX6* (c.760C>T). Essa alteração está localizada no éxon 9 que codifica parte do domínio HD.

Segundo Solomon e colaboradores (2009) a inserção de um códon de terminação prematuro no *homeodomain* promove a perda da função do alelo afetado levando à haploinsuficiência do gene *PAX6*. Mutações que inserem um códon de terminação prematuro (PTC) geram um mRNA que é degradado antes mesmo de ser traduzido em uma proteína truncada, denominado *nonsense-mediate decay*. Esse mecanismo é especialmente relevante, pois mutações que inserem um PTC são muito comuns no espectro de alterações de *PAX6* (TZOULAKI; WHITE; HANSON, 2005).

Essa mutação já foi previamente reportada em pacientes com aniridia. Vasilyeva e colaboradores (2017) descreveram 5 casos, sendo todos de ocorrência esporádica. Uma revisão do espectro de mutações do gene *PAX6* realizada por Prosser e Heyningen (1998) identificaram 10 casos anteriormente relatados. Tzoulaki, White e Hanson (2005) identificaram 21 casos reportados no *Human PAX6 Allelic Variant Database*.

Portanto, a mutação encontrada em P1 é confirmada como a causa da aniridia e das demais alterações oculares observadas. Contudo, não é suficiente para explicar todo o quadro clínico do paciente, que também apresenta deficiência intelectual e malformações cardíacas.

Apesar da haploinsuficiência de *PAX6* ser um forte candidato para a deficiência intelectual (YAMAMOTO et al., 2014), uma vez que a proteína atua em diversos processos do desenvolvimento do sistema nervoso central - como na regionalização do córtex cerebral, diferenciação dos neurônios da glia e na migração neuronal (TRIPATHI; MISHRA, 2012) - não se descarta a possibilidade que a alteração de outro gene também possa contribuir para a deficiência intelectual apresentada por P1.

Desse modo, uma análise mais refinada do sequenciamento de exoma se faz necessária para o estabelecimento de uma correlação genótipo-fenótipo das outras alterações fenotípicas observadas neste paciente.

14. CONCLUSÃO

- A deleção dos genes *PAX6* e *WT1* exerce grande influência nas diversas manifestações fenotípicas da síndrome WAGR, mesmo as não clássicas.
- A deleção conjunta de outros genes presentes no braço curto do cromossomo 11 pode contribuir de forma significativa para quadro clínico dos pacientes afetados com síndrome de WARG.
- O tamanho da deleção e a região que ela abrange também exercem influência na gravidade do quadro dos pacientes com síndrome WAGR.
- Na tentativa de estabelecer uma correlação genótipo-fenótipo, comparando os resultados deste estudo com os relatos da literatura, sugere-se uma possível participação de diferentes genes nas manifestações fenotípicas relatadas, são elas:
 - Deficiência intelectual - *PAX6*, *WT1*, *BDNF*, *SLC1A2*, *PRRG4*, *ELP4*, *DCDC1*, *DCDC5*
 - Aniridia - *ELP4*;
 - Criptorquidia - *WT1*;
 - Alterações cardíacas - *WT1*, *CD59*, *PDHX*, *EHF*, *RAG1*, *CCDC34*;
 - Alterações renais - *ELF5*, *CAT*, *LGR4*, *BBOX1*, *SLC5A12*, *WT1*;
 - Hipotonia - *SLC5A12*, *SLC1A2*, *SLC17A2*;
 - Alterações no sistema nervosa central - *PAX6*, *CD44*;
 - Obesidade - *BDNF*, *IMMP1L*, *ELP4*;
 - Baço acessório - *WT1*, *MUC15*.
- A deleção parcial do gene *PAX6* em uma paciente sem aniridia sugere que exista algum mecanismo compensatório que leva ao desenvolvimento ocular normal, contudo estudos mais aprofundados devem ser realizados.
- A mutação c.760C>T encontrada foi previamente relatada em diversos estudos. Portanto, pode-se considerar um *hot spot* de mutação em *PAX6*.

15. RERÊNCIAS

ABOUZEID, H. et al. *PAX6* aniridia and interhemispheric brain anomalies. **Molecular Vision**, n. 15, p. 2074-83, 2009.

ACHARYA, M. et al. A complex regulatory network of transcription factors critical for ocular development and disease. **Human Molecular Genetics**, v. 20, n. 8, p. 1610–1624, 2011.

ADAMS, D. J.; CLARK, D. A. Common Genetic and Epigenetic Syndromes. **Pediatric Clinics of North America**, v. 62, n. 2, p. 411–426, 2015.

ADDIS, L. et al. Microdeletions of *ELP4* Are Associated with Language Impairment, Autism Spectrum Disorder, and Mental Retardation. **Human Mutation**, v. 36, n. 9, p. 842-850, 2015.

ADEOTI, C. O. et al. Bilateral sporadic aniridia: review of management. **Clinical ophthalmology (Auckland, N.Z.)**, v. 4, p. 1085–9, 2010.

AL-HUSSAIN, T.; ALI, A. Wilms Tumor: An Update. v. 21, n. 3, p. 166–173, 2014.

AHMED, N. R.; TANDON, R.; VANATHI, M. Diagnosis and Management of Aniridia. **Ophthalmic Pearls**. p. 33-35, nov. 2014.

ANDRADE, J. G. R. et al. Clinical and Genetic Findings of Five Patients with *WT1*-Related Disorders. **Arquivos Brasileiros de Endocrinologia e Metabologia**, v. 52, n. 8, p. 1236-1243, 2008.

ANSARI, M. et al. Genetic analysis of “*PAX6*-negative” individuals with aniridia or Gillespie Syndrome. **PLoS ONE**, v. 11, n. 4, p. 1–15, 2016.

ASHERY-PADAN, R.; GRUSS, P. Pax6 lights-up the way for eye development. **Current Opinion in Cell Biology**, v. 13, n. 6, p. 706–714, 2001.

BANDIERA, R. et al. Steroidogenic organ development and homeostasis: A *WT1*-centric view. **Molecular and Cellular Endocrinology**, v. 408, p. 145–155, 2015.

BARAT, A. et al. Solute carriers (SLCs) identified and characterized from kidney transcriptome of golden mahseer (*Tor putitora*) (Fam: Cyprinidae). **Comparative**

Biochemistry and Physiology Part - B: Biochemistry and Molecular Biology, v. 200, p. 54–61, 2016.

BAXTER, R. M.; VILAIN, E. Translational Genetics for Diagnosis of Human Disorders of Sex Development. **Annual Review of Genomics and Human Genetics**, n. 14, p. 371–392, 2013.

BEIGUELMAN, B. **A Interpretação Genética da Variabilidade Humana**. Ribeirão Preto: Sociedade Brasileira de Genética, 2008.

BLASCHKO, S. D.; CUNHA, G. R.; BASKIN, L. S. Molecular mechanisms of external genitalia development. **Differentiation**, v. 84, n. 3, p. 261–268, 2012.

BOBILEV, A. M. et al. Assessment of PAX6 alleles in 66 families with aniridia. **Clinical Genetics**, v. 89, n. 6, p. 669-677, 2016.

BOZKAYA, O. G. et al. Identification of a novel frameshift heterozygous deletion in exon 8 of the PAX6 gene in a pedigree with aniridia. **Molecular Medicine Reports**, v. 14, n. 3, p. 2150-4, 2016.

BRAUNER, S. C.; WALTON, D. S.; HEN, T. C. Aniridia. **International ophthalmology clinics**. v. 48, n. 2, p. 79-85, 2008.

BRÉMOND-GIGNAC, D. et al. Three Patients With Hallucal Polydactyly and WAGR Syndrome, Including Discordant Expression of Wilms Tumor in MZ Twins. **American Journal of Medical Genetics**, v. 134, n. 4, p. 422-425, 2005.

BURRIS, T. E.; HIGGIN, D. K. H.; SILVESTRINI, T. A. Lamellar Intrastromal Corneal Tattoo for Treating Iris Defects (Artificial Iris). **Cornea – The Journal of Cornea and External Disease**. v. 17, n. 2, p. 169-173, mar. 1998.

CAIGNEC, C. L. et al. Complete Sex Reversal in a WAGR Syndrome Patient. **American Journal of Medical Genetics**, v. 143, n. 22, p. 2692-2695, 2007.

CALVÃO-PIRES, P. et al. Congenital Aniridia: Clinic, Genetics, Therapeutics, and Prognosis. **International Scholarly Research Notices**, v. 2014, p. 1–10, 2014.

CAO, Y. et al. Identification of Transcription Factor-Gene Regulatory Network in Acute Myocardial Infarction. **Heart Lung and Circulation**, v. 26, n. 4, p. 343–353, 2017.

CARLSON, B. M. **Embriologia Humana e Biologia do Desenvolvimento**. Rio de Janeiro: Elsevier Editora Ltda, 2014. p. 269-274.

CASINI, P.; NARDI, I.; ORI, M. Hyaluronan is Required for Cranial Neural Crest Cells Migration and Craniofacial Development. **Developmental Dynamics**, v. 241, n. 2, p. 294-302, 2012.

CHAVERRA, M. et al. The familial dysautonomia disease gene *IKBKAP* is required in the developing and adult mouse central nervous system. **Disease Model Mechanisms**, v. 10, n. 5, p. 605–618, 2017.

CHAU, Y. Y.; HASTIE, N. D. The role of *Wt1* in regulating mesenchyme in cancer, development, and tissue homeostasis. **Trends in Genetics**, v. 28, n. 10, p. 515–524, 2012.

CHOI, J. Y.; RHA, D.; PARK, E. S. The Effects of the Severity of Periventricular Leukomalacia on the Neuropsychological Outcomes of Preterm Children. **Journal of Child Neurology**, v. 31, n. 5, p. 603–612, 2016.

CHURCHILL, A. J.; HANSON, I. M.; MARKHAM, A. F. Prenatal Diagnosis of Aniridia. **American Academy of Ophthalmology**. v. 107, n. 6, p. 1153-156, jun. 2000.

CVEKL, A. et al. Regulation of gene expression by *Pax6* in ocular cells: a case of tissue-preferred expression of crystallins in lens. **The International Journal of Developmental Biology**, n. 48, v. 9-8, p. 829–844, 2004.

DADA, T.; GADIA, R.; SHARMA, A.; ICHHPUJANI, P.; BALI, S. J.; BHARTIYA, S.; PANDA, A. Ultrasound Biomicroscopy in Glaucoma. **Survey of ophthalmology**. v. 56, n. 5, p. 433-450, set/out. 2011.

DATEKI, S. et al. Identification of 11p14.1-p15.3 Deletion Probably Associated With Short Stature, Relative Macrocephaly, and Delayed Closure of the Fontanelles. **American Journal of Medical Genetics**, v. 173, n. 1, p. 217-220, 2016.

DAVENPORT, K. P.; BLANCO, F. C.; SANDLER, A. D. Pediatric Malignancies. Neuroblastoma, Wilm's Tumor, Hepatoblastoma, Rhabdomyosarcoma, and Sacrococcygeal Teratoma. **Surgical Clinics of North America**, v. 92, n. 3, p. 745–767, 2012.

DAVIS, L. K.; MEYER, K. J. Pax6 3' deletion results in aniridia, autism and mental retardation. **Human Genetics**, v. 123, n. 4, p. 371–378, 2008.

DAVIS-SILBERMAN, N.; ASHERY-PADAN, R. Iris development in vertebrates; genetic and molecular considerations. **Brain Research**, v. 1192, p. 17-28, 2008.

DÉLOT, E. C. et al. Genetics of Disorders of Sex Development: The DSD-TRN Experience. **Endocrinology and Metabolism Clinics of North America**, v. 46, n. 2, p. 519–537, 2017.

DEMIR, H. A. et al. WAGR Syndrome With Tetralogy of Fallot and Hydrocephalus. **Journal of Pediatric Hematology/Oncology**, v. 33, n. 4, p. 174-175, 2011.

DOLAN, M. et al. Deletion and duplication of 11p13-11p14: Reciprocal aberrations derived from a paternal insertion. **American Journal of Medical Genetics, Part A**, v. 155, n. 11, p. 2775–2783, 2011.

DONG, L.; PIETSCH, S.; ENGLERT, C. Towards an understanding of kidney diseases associated with WT1 mutations. **Kidney International**, v. 88, n. 4, p. 684–690, 2015.

DUMOUCEL, S. et al. Malformations, Genetic Abnormalities, and Wilms Tumor. **Pediatric Blood Cancer**, v. 61, n. 1, p. 140-144, 2014.

ÉDEN, U. et al. Epidemiology of aniridia in Sweden and Norway. **Acta Ophthalmologica**, v. 86, n. 7, p. 727-729, 2008.

ENEMAN, B. et al. An Unusual Presentation of Denys-Drash Syndrome Due to Bigenic Disease. **Pediatrics**, v. 133, n. 1, p. 252-256, 2018.

FERNANDES-LIMA, Z. S. et al. Ocular and craniofacial phenotypes in a large Brazilian family with congenital aniridia. **Clinical Genetics**, v. 87, n. 1, p. 68-73, 2014.

FANTES, J. A. et al. Submicroscopic Deletions at the WAGR Locus, Revealed by Nonradioactive In Situ Hybridization. **American Journal of Human Genetics**, v. 51, n. 6, p. 1286-94, 1992.

FEUERBORN, A.; COOK, P. R. Why the activity of a gene depends on its neighbors. **Cell Press**, v. 31, n. 9, p. 483-490, 2015.

FISCHBACH, B. V. WAGR Syndrome: A Clinical Review of 54 Cases. **Pediatrics**, v. 116, n. 4, p. 984–988, 2005.

FRANÇA, E. S. S. **Análise de mutações e polimorfismos no gene *PAX6* em pacientes com Aniridia e síndrome de Morning-Glory**. 117 f. Dissertação (Mestrado) – Universidade de Campinas, Campinas, ago. 2009.

GADD, S. et al. the Genetic Landscape of Wilms Tumor. v. 49, n. 10, p. 1487–1494, 2018.

GOH, G.; CHOI, M. Application of Whole Exome Sequencing to Identify Disease-Causing Variants in Inherited Human Diseases. **Genomics & Informatics**, v. 10, n. 4, p. 214, 2012.

GUCEV, Z.; MURATOVSKA, O.; LABAN, N.; MISEVSKA, L. JANCEVSKA, A.; CROLLA, J.; TASIC, V. Bilateral Polycystic Kidneys in a Girl with WAGR Syndrome. *Indian Journal of Pediatrics*, n. 78, v. 10, p. 1290-1292, out. 2011.

HAN, J. C. et al. Brain-Derived Neurotrophic Factor and Obesity in the WAGR Syndrome. **New England Journal of Medicine**, n. 359, v. 9, p. 918-927, 2008.

HAN, J. C. et al. Association of brain-derived neurotrophic factor (*BDNF*)haploinsufficiency with lower adaptive behaviour and reduced cognitive functioning in WAGR/11p13 deletion syndrome. **Cortex**, v. 49, n. 10, p. 2700-10, 2013.

HANSON, I. M. *PAX6* and Congenital Eye Malformations. **Pediatric Research**, v. 54, n. 6, p. 791–796, 2003.

HASTIE, N. D. Wilms' tumour 1 (WT1) in development, homeostasis and disease. **Development**, v. 144, n. 16, p. 2862–2872, 2017.

HEDIGER, M. A. et al. The ABCs of membrane transporters in health and disease (SLC series): Introduction. **Molecular Aspects of Medicine**, v. 34, n. 2–3, p. 95–107, 2013.

HEVER, A.M.; WILLIAMSON, K.A.; HEYNINGEN, V. Developmental malformations of the eye: the role of PAX6, SOX2 and OTX2. **Clinical Genetics**, n. 69, p. 459-470, fev. 2006.

HILIOTI, Z. et al. GSK-3 kinases enhance calcineurin signaling by phosphorylation of RCNs. **Genes and Development**, v. 18, n. 1, p. 35–47, 2004.

HINGORANI, M.; HANSON, I.; VAN HEYNINGEN, V. Aniridia. **European Journal of Human Genetics**, v. 20, n. 10, p. 1011–1017, 2012.

HINGORANI, M. A.; MOORE, M. A. Aniridia. **Gene Reviews**, Seattle, nov. 2013.

HUTSON, J. M. et al. Malformation syndromes associated with disorders of sex development. **Nature Reviews Endocrinology**, v. 10, n. 8, p. 476-487, 2014.

IJIMA, K. et al. Focal Segmental Glomerulosclerosis in Patients With Complete Deletion of One WT1 Allele. **Pediatrics**, v. 129, n. 6, p. e1621–e1625, 2012.

KAFTANOVSKAYA, E. M. et al. Left-sided cryptorchidism in mice with Wilms Tumour 1 gene deletion in gubernaculum testis. **The Journal of Pathology**, v. 230, n. 1, p. 39-47, 2013.

KAMACHI, Y. et al. Pax6 and SOX2 form a co-DNA-binding partner complex that regulates initiation of lens development. **Genes & Development**, v. 15, n. 10, p. 1272-86, 2001.

KAO, D. P. et al. Therapeutic molecular phenotype of β -blocker-associated reverse-remodeling in nonischemic dilated cardiomyopathy. **Circulation: Cardiovascular Genetics**, v. 8, n. 2, p. 270–283, 2015.

KISELEV, Y. et al. 3T3 cell lines stably expressing Pax6 or Pax6(5a) - a new tool used for identification of common and isoform specific target genes. **PLoS ONE**, v. 7, n. 2, 2012.

KOKOTAS, H.; PETERSEN, M. B. Clinical and molecular aspects of aniridia. **Clinical Genetics**, v. 77, n. 5, p. 409–420, 2010.

KOZMIK, Z. The role of Pax genes in eye evolution. **Brain Research Bulletin**, v. 75, n. 2–4, p. 335–339, 2008.

LAPINSKAS, E. J. et al. The Ets transcription factor ELF5 functions as a tumor suppressor in the kidney. **Twin Research and Human Genetics**, v. 14, n. 4, p. 316–322, 2011.

LEE, H. J.; COLBY, K. A. A review of the clinical and genetic aspects of aniridia. **Seminars in Ophthalmology**, v. 28, n. 5–6, p. 306–312, 2013.

LEE, H.; KHAN, R.; O'KEEFE, M. Aniridia: Current pathology and management. **Acta Ophthalmologica**, v. 86, n. 7, p. 708–715, 2008.

LENNON, P. A. et al. WAGR(O?) Syndrome and Congenital Ptosis Caused by an Unbalanced t(11;15)(p13;p11.2)dn Demonstrating a 7 Megabase Deletion by FISH. **American Journal of Medical Genetics**, v. 140, n. 11, p. 1214–8, 2006.

LICHT, T. et al. Vessel maturation schedule determines vulnerability to neuronal injuries of prematurity. **Journal of Clinical Investigation**, v. 125, n. 3, p. 1319–1328, 2015.

LIM, H.N.; HUGHES, I.A; ROSS HAWKINS, J. Clinical and molecular evidence for the role of androgens and *WT1* in testis descent. **Molecular and Cellular Endocrinology**, v. 185, n. 1-2, p. 43-50, 2001.

LIMA, Z. Investigação Clínica e Genética de uma Família Brasileira com Aniridia Congênita. **Universidade Federal do Rio Grande do Sul**, 2014.

LÓPEZ-ESCOBAR, B. et al. The effect of maternal diabetes on the Wnt-PCP pathway during embryogenesis as reflected in the developing mouse eye. **Disease Models & Mechanisms**, v. 8, n. 2, p. 157–168, 2015.

MARANHÃO, C. P. D. M. et al. Anomalias congênitas do trato urinário superior: novas imagens das mesmas doenças. **Radiol. bras**, v. 46, n. 1, p. 43–50, 2013.

MARCHIANI, M. **Estudo do perfil genético de pacientes com neoplasias proliferativas (NMP) cromossomo Filadélfia negativo.** 95f. Dissertação (mestrado), Universidade de São Paulo, 2015.

MARTINS, T. G. S.; COSTA, A. L. F. A.; MARTINS, R. V.; MARTINS, E. N.; ALVES, M. R.; HELENE, O. SCHOR, P. Modelo para o ensino da oftalmoscopia direta. **Revista Brasileira de Ensino de Física.** v. 36, n. 2, p. 2303-2308, 2014.

MEBIUS, R. E.; KRAAL, G. Structure and function of the spleen. **Nature Reviews Immunology**, v. 5, n. 8, p. 606–616, 2005.

MIKKOLA, I. et al. Phosphorylation of the Transactivation Domain of Pax6 by Extracellular Signal-regulated Kinase and p38 Mitogen-activated Protein Kinase. **The Journal Of Biological Chemistry**, v. 274, n. 21, p. 15115–15126, 1999.

MOHAMMEDI, K. et al. Catalase activity, allelic variations in the catalase gene and risk of kidney complications in patients with type 1 diabetes. **Diabetologia**, v. 56, n. 12, p. 2733-42, 2013.

SANTOS, C. C.C. **Ação de agonistas da via Wnt / β -catenina em células T Ação de agonistas da via Wnt / β -catenina em células T.** 98f. Dissertação (Mestrado). 2015.

MEHTA, J. S. et al. Abnormal lens shape on CT in a patient with aniridia [11]. **Eye**, v. 18, n. 2, p. 209–210, 2004.

MELO, J. R. T. Craniossinostoses. **Revista Brasileira de Neurologia e Psiquiatria**, v. 18, n. 2, p. 110–112, 2014.

MELLO, P. R. A.; MEIRELLES, S. H.; JÚNIOR, H. V. Correlação entre a espessura corneana central e o comprimento axial ocular nos portadores de glaucoma e em olhos normais. **Arquivos Brasileiros de Oftalmologia**, v. 72, n. 4, p. 497-502, 2009.

MILLAR, A. J. W.; COX, S.; DAVIDSON, A. Management of bilateral Wilms tumours. **Pediatric Surgery International**, v. 33, n. 7, p. 737–745, 2017.

MOHAMMADI, S. et al. Accessory Spleen in the Splenic Hilum: a Cadaveric Study with Clinical Significance. **Medical Archives**, v. 70, n. 5, p. 389, 2016.

MOHRI, Y. et al. LGR4 Is Required for the Cell Survival of the Peripheral Mesenchyme at the Embryonic Stages of Nephrogenesis. **Bioscience, Biotechnology, and Biochemistry**, v. 76, n. 5, p. 888–891, 2012.

MONSORO-BURQ, A. H. PAX transcription factors in neural crest development. **Seminars in Cell and Developmental Biology**, v. 44, p. 87–96, 2015.

MOORE, K. L.; PERSAUD, T. V. N.; TORCHIA, M. G. **Embriologia Clínica**. Rio de Janeiro: Elsevier Editora Ltda, 2012.

MULLER, P. A. J.; VOUSDEN, K. H. Mutant p53 in cancer: New functions and therapeutic opportunities. **Cancer Cell**, v. 25, n. 3, p. 304–317, 2014.

NAKAMURA, R. et al. Structure-function analysis of Nel, a thrombospondin-1-like glycoprotein involved in neural development and functions. **Journal of Biological Chemistry**, v. 287, n. 5, p. 3282–3291, 2012.

NATISIS, K. et al. Horseshoe kidney: A review of anatomy and pathology. **Surgical and Radiologic Anatomy**, v. 36, n. 6, p. 517–526, 2014.

NELSON, L. B.; SPAETH, G. L.; NOWINSKI, T. S.; MARGO, C. E.; JACKSON, L. Aniridia. A review. **Survey of ophthalmology**. v. 28, n. 6, p. 621-642, mai. 1984.

NELSON, D. L.; COX, M. M. **Princípios de Bioquímica de Lehninger**. 6 ed. Porto Alegre: Artmed, 2014.

NG, B. G. et al. Mutations in the glycosylphosphatidylinositol gene PIGL cause CHIME syndrome. **American Journal of Human Genetics**, v. 90, n. 4, p. 685–688, 2012.

NICHOLSON, H. S. et al. Uterine Anomalies in Wilms' Tumor Survivors. **Cancer**, v. 78, n. 4, p. 887-891, 1996.

OH, H. R. et al. Frameshift Mutations of MUC15 Gene in Gastric and its Regional Heterogeneity in Gastric and Colorectal Cancers. **Pathology and Oncology Research**, v. 21, n. 3, p. 713–718, 2015.

OSUMI, N. et al. Concise Review: Pax6 Transcription Factor Contributes to both Embryonic and Adult Neurogenesis as a Multifunctional Regulator. **Stem Cells**, v. 26, n. 7, p. 1663–1672, 2008.

PALLESEN, L. T. et al. Isolation and characterization of MUC15, a novel cell membrane-associated mucin. **European Journal of Biochemistry**, v. 269, n. 11, p. 2755–2763, 2002.

PARENTI, R. et al. Wilms' tumor 1(WT1) protein expression in human developing tissues. **Acta Histochemica**, v. 117, n. 4–5, p. 386–396, 2015.

PAULO, L. F. B. **Avaliação da expressão gênica e proteica da via de sinalização Wnt / β -catenina em amostras de leucoplasia bucal e sua relação com fatores prognósticos com ênfase na transformação maligna.** 101 f. Tese (Doutorado). 2016.

PENG, Y. et al. Protection of *Xenopus laevis* Embryos Against Alcohol-induced Delayed Gut Maturation and Growth Retardation by Peroxiredoxin 5 and Catalase. **Journal of Molecular Biology**, v. 340, n. 4, p. 819-27, 2004.

PROSSER, J.; HEYNINGEN, V. PAX6 Mutations Reviewed. **Mutation Update**, v. 11, n. 2, p. 93-108, 1998.

RAMIREZ-MIRANDA, A.; ZENTENO, J. C. PAX6 gene intragenic deletions in Mexican patients with congenital aniridia. **Molecular Vision**, n. 12, p. 318-323, 2006.

REDEKER, E. J. W. et al. Multiplex ligation-dependent probe amplification (MLPA) enhances the molecular diagnosis of aniridia and related disorders. **Molecular Vision**, n. 14, p. 836-840, 2008.

RIGAULT, C.; LE BORGNE, F.; DEMARQUOY, J. Genomic structure, alternative maturation and tissue expression of the human BBOX1 gene. **Biochimica et Biophysica Acta - Molecular and Cell Biology of Lipids**, v. 1761, n. 12, p. 1469–1481, 2006.

RODRÍGUEZ-LÓPEZ, R. et al. The modifier effect of the BDNF gene in the phenotype of the WAGRO syndrome. **Gene**, v. 516, n. 2, p. 285–290, 2013.

SCHNERWITZKI, D. et al. Alternative splicing of Wilms tumor suppressor 1 (Wt1) exon 4 results in protein isoforms with different functions. **Developmental Biology**, v. 393, n. 1, p. 24-32, 2014.

SADLER, T. W. **Embriologia Médica**. 13^a ed. Rio de Janeiro: Guanabara, 2006.

SAGOO, G.S. et al. Array CGH in patients with learning disability (mental retardation) and congenital anomalies: updated systematic review and meta-analysis of 19 studies and 13,926 subjects. **Genetics in Medicine**, v.11, n.3, p. 139-146, mar. 2009.

SAKALA, M. D.; DYER, R. B. The horseshoe kidney. **Abdominal Imaging**, v. 40, n. 7, p. 2910–2911, 2015.

SALVATORELLI, L. et al. Wilms tumor 1 (WT1) protein: Diagnostic utility in pediatric tumors. **Acta Histochemica**, v. 117, n. 4–5, p. 367–378, 2015.

SANTOS, M. M. et al. Iron overload and heart fibrosis in mice deficient for both beta2-microglobulin and Rag1. **The American journal of pathology**, v. 157, n. 6, p. 1883–1892, 2000.

SBORDONE, S. et al. Aniridia associated with lens coloboma and secondary glaucoma treated with transcorneal argon laser ciliary body photocoagulation: A case report. **Case Reports in Ophthalmology**, v. 4, n. 2, p. 44–47, 2013.

SEBASTIAAN WINKLER, G. et al. RNA Polymerase II Elongator Holoenzyme Is Composed of Two Discrete Subcomplexes. **Journal of Biological Chemistry**, v. 276, n. 35, p. 32743–32749, 2001.

SHAHAM, O. et al. Pax6: A multi-level regulator of ocular development. **Progress in Retinal and Eye Research**, v. 31, n. 5, p. 351–376, 2012.

SHINAWI, M. et al. 11p14.1 Microdeletions Associated With ADHD, Autism, Developmental Delay, and Obesity. **American Journal of Medical Genetics**, v. 155 A, n. 6, p. 1272-80, 2011.

SHUKLA, S.; MISHRA, R. Predictions on impact of missense mutations on structure function relationship of PAX6 and its alternatively spliced isoform PAX6(5a). **Interdisciplinary Sciences: Computational Life Sciences**, v. 4, n. 1, p. 54–73, 2012.

SOLOMON, B. D. et al. Compound Heterozygosity for Mutations in *PAX6* in Patient with Complex Brain Anomaly, Neonatal Diabetes Mellitus, and Microphthalmia. **American Journal of Medical Genetics**, v. 149A, n. 11, p. 2543–2546, 2009.

SRINIVAS, S. R. et al. Cloning and functional identification of *slc5a12* as a sodium-coupled low-affinity transporter for monocarboxylates (SMCT2). **Biochemical Journal**, v. 392, n. 3, p. 655–664, 2005.

SUN, J. et al. Pax6 associates with H3K4-specific histone methyltransferases Mll1, Mll2, and Set1a and regulates H3K4 methylation at promoters and enhancers. **Epigenetics and Chromatin**, v. 9, n. 1, p. 1–18, 2016.

TETREAULT, M. et al. Whole-exome sequencing as a diagnostic tool: Current challenges and future opportunities. **Expert Review of Molecular Diagnostics**, v. 15, n. 6, p. 749–760, 2015.

TEZCAN, B.; RICH, P.; BHIDE, A. Prenatal Diagnosis of WAGR Syndrome. **Case reports in obstetrics and gynecology**, v. 2015, n. Figure 1, p. 928585, 2015.

THOMAS, M. G. et al. Structural Grading of Foveal Hypoplasia Using Spectral-Domain Optical Coherence Tomography. A predictor of visual acuity? **The American Academy of Ophthalmology**, v.118, n. 8, p. 1653-1660, ago. 2011.

TIAN, F. et al. The development of Wilms tumor: From WT1 and microRNA to animal models. **Biochimica et Biophysica Acta - Reviews on Cancer**, v. 1846, n. 1, p. 180–187, 2014.

TOSKA, E.; ROBERTS, S. G. E. Mechanisms of transcriptional regulation by WT1 (Wilms' tumour 1). **Biochemical Journal**, v. 461, n. 1, p. 15–32, 2014.

TRIPATHI, R.; MISHRA, R. Aging-associated modulation in the expression of *pax6* in mouse brain. **Cellular and Molecular Neurobiology**, v. 32, n. 2, p. 209–218, 2012.

TURNPENNY, P. D.; SIAN, E. **Eremy, Genética Médica**. Rio de Janeiro, Elsevier Editora Ltda, 2009.

TZOULAKI, I.; WHITE, I. M. S.; HANSON, I. M. *PAX6* mutations: genotype-phenotype correlations. **BMC Genetics**, v. 27, n. 6, p. 1471-2156, 2005.

VASILYEVA, T.A. et al. Molecular analysis of patients with aniridia in Russian Federation broadens the spectrum of PAX6 mutations. **Clinical Genetics**, v. 92, n. 6, p. 639-644, 2017.

VEERAPPA, A. M. et al. Family-based genome-wide copy number scan identifies five new genes of dyslexia involved in dendritic spinal plasticity. **Journal of Human Genetics**, v. 58, n. 8, p. 539–547, 2013.

VOISIN, S. et al. Many obesity-associated SNPs strongly associate with DNA methylation changes at proximal promoters and enhancers. **Genome Medicine**, v. 103, n. 7, 2015.

XU, S. Characterization of 11p14-p12 deletion in WAGR syndrome by array CGH for identifying genes contributing to mental retardation and autism. **Cytogenetic Genome Research**, v. 122, n. 2, p. 181-187, 2008.

WANG, X. et al. Developmental Origin of the Posterior Pigmented Epithelium of Iris. **Cell Biochemistry and Biophysics**, v. 71, n. 2, p. 1067-1076, 2015.

WANG, X.; SHAN, X.; GREGORY-EVANS, C. Y. A mouse of aniridia reveals the *in vivo* downstream targets of Pax6 driving iris and ciliary body development in the eye. **Biochimica et Biophysica Acta**, n. 1, v. 1863, p. 60 –67, jan. 2017.

WONG, V. W. Y.; et al. Black diaphragm aniridia intraocular lens for aniridia and albinism. **Graefe's Archive for Clinical and Experimental Ophthalmology**, v. 243, n. 5, p. 501-504, jun. 2005.

WAWROCKA, A. et al. 11p13 deletions can be more frequent than the PAX6 gene point mutations in Polish patients with aniridia. **Journal of Applied Genetics**, v. 54, n. 3, p. 345–351, 2013.

WAWROCKA, A.; KRAWCZYNSKI, M. R. The genetics of aniridia — simple things become complicated. **Journal of Applied Genetics**, v. 59, p. 151-159, 2018.

YAMAMOTO, T. et al. Narrowing of the responsible region for severe developmental delay and autistic behaviors in WAGR syndrome down to 1.6Mb including PAX6, WT1, and PRRG4. **American Journal of Medical Genetics, Part A**, v. 164, n. 3, p. 634–638, 2014.

YANG, H. J. et al. A Family with Axenfeld-Rieger Syndrome : Report of the Clinical and Genetic Findings. v. 29, n. 4, p. 249–255, 2015.

YANG, L. et al. A tumor suppressor and oncogene: The WT1 story. **Leukemia**, v. 21, n. 5, p. 868–876, 2007.

ZENG, L. et al. Identification of a novel human doublecortin-domain-containing gene (DCDC1) expressed mainly in testis. **Journal of Human Genetics**, v. 48, n. 7, p. 393–396, 2003.

ZHANG, X. et al. Pax6 is a human neuroectoderm cell fate determinant. **Cell Stem Cell**, v. 7, n. 1, p. 90–100, 2010.

16. ANEXOS

Termo de Consentimento Livre e Esclarecido – TCLE

O (A) Senhor (a) está sendo convidado a participar do projeto: “Relação do gene *PAX6* com o desenvolvimento do olho: uma investigação clínica e molecular”. O objetivo desta pesquisa é esclarecer a importância do gene *PAX6* no desenvolvimento do olho. Pessoas que apresentam alguma alteração nesse gene podem desenvolver a aniridia e outras manifestações oculares associadas. Desse modo, também temos o objetivo estabelecer uma relação entre a alteração da estrutura do gene com o quadro clínico apresentado pelos pacientes.

O (A) Senhor (a) receberá todos os esclarecimentos necessários antes e no decorrer da pesquisa, sendo mantido o mais rigoroso sigilo de sua identidade através da omissão total de quaisquer informações que permitam identificá-lo (a). Sua participação ocorrerá por meio de fornecimento de amostra biológica (sangue) para realização de exames laboratoriais, por meio do DNA extraído. O procedimento de coleta de sangue será feito por punção venosa utilizando material estéril descartável de boa qualidade por profissional habilitado, podendo ocasionar um pouco de dor e formação de hematoma no local.

Os resultados obtidos neste projeto podem beneficiar o participante através da elucidação da função do gene *PAX6* e do estabelecimento de uma relação genótipo-fenótipo, permitindo precisão no seu acompanhamento e de seus familiares, desde que consentido pelo senhor (a). Os dados do trabalho serão divulgados na Universidade de Brasília, podendo ser publicados posteriormente.

Informamos que o Senhor (a) poderá se recusar a responder questões ou participar de algum procedimento que lhe traga constrangimento, podendo desistir de participar da pesquisa no momento em que desejar sem nenhum prejuízo e comprometimento em seu acompanhamento médico.

A participação na pesquisa é voluntária, isto é, não há qualquer tipo de pagamento por sua colaboração. Caso solicite, o participante poderá ser ressarcido pelos gastos com deslocamento e alimentação devido à participação nessa pesquisa. O ressarcimento só poderá ocorrer mediante comprovação. Além disso, será garantido atendimento imediato e /ou indenização diante de eventuais danos comprovadamente decorrentes dessa pesquisa, vistas as medidas administrativas e judiciais cabíveis.

Solicitamos também sua autorização para armazenamento da amostra biológica de sangue em biorrepositório no Laboratório de Genética da Universidade de Brasília para possíveis estudos futuros. O material coletado terá uma codificação alfanumérica e só poderá ser manuseada pelos indivíduos diretamente relacionados com o projeto. Os dados e materiais utilizados na pesquisa ficarão sobre a guarda do pesquisador.

Se o (a) Senhor (a) tiver qualquer dúvida em relação à pesquisa, por favor, telefone para: Dra. Aline Pic-Taylor, na Universidade de Brasília, telefone: (61) 3107-3083, em horário comercial, ou Vanessa Sodré de Souza telefone: (61) 9832-3530 em horário comercial.

Este projeto foi Aprovado pelo Comitê de Ética em Pesquisa da Faculdade de Medicina da Universidade de Brasília. As dúvidas com relação à assinatura do TCLE ou os direitos do sujeito da pesquisa podem ser obtidos através do telefone: (61) 3107-1918.

Este documento foi elaborado em duas vias, uma ficará com o pesquisador responsável e a outra com o sujeito da pesquisa.

Estou assinando em meu nome.

Estou assinando em nome do meu dependente legal.

Se você estiver de acordo, por favor, assine:

Nome / assinatura do voluntário ou responsável legal

Assinatura do pesquisador

Brasília, ____ de _____ de _____

Termo de assentimento para crianças de 6 a 9 anos

Olá! Estamos convidando você a participar de uma pesquisa! Vamos



Para isso, precisamos tirar um pouquinho do seu sangue, uma quantidade igual a duas colheres. Você



Também iremos examinar seus olhos.

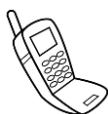

Não contaremos a ninguém sobre isso, e você pode nos procurar a qualquer momento!

Seus pais já deixaram você participar, mas você só participará se quiser. Ninguém ficará



Uma via deste documento ficará com você



Se você tiver alguma dúvida, peça para seus pais ou responsáveis ligarem para (61) 3107-1918 ou enviarem um e-mail para cepfm@unb.br, durante o horário de atendimento de 8:00hs às 12:00hs e de 13:00hs às 16:00hs, de segunda a sexta-feira. Eles também podem ligar para (61) 3107-3083. Este telefone é da pesquisadora Dra. Aline Pic-Taylor

Brasília, ____ de _____ de _____.

Assinatura do participante de pesquisa

Assinatura do (a) pesquisador(a)

Termo de Autorização para Utilização de Imagem para fins de pesquisa

Eu, _____, autorizo a utilização da minha imagem e/ou da imagem do meu dependente, na qualidade de participante no projeto de pesquisa intitulado “*Relação do gene PAX6 com o desenvolvimento do olho: uma investigação clínica e molecular*” sob responsabilidade da Dra. Profa. Aline Pic-Taylor vinculada a Universidade de Brasília.

Essa autorização implica que minha imagem poderá ser utilizada apenas para publicações científicas, incluindo artigos em revistas especializadas, livros e/ou capítulos de livros, dissertações, teses e relatórios, assim como para aulas, palestras e apresentações para profissionais da saúde.

Tenho conhecimento de que o pesquisador irá tomar providências que assegurem a confidencialidade e privacidade das minhas imagens e de que não haverá divulgação da mesma por qualquer meio de comunicação, exceto nas atividades vinculadas ao ensino e a pesquisa explicitadas acima. Estou ciente também que de acordo com a natureza das publicações científicas, é possível que minha imagem fique disponível na internet para os pesquisadores que tiverem interesse no meu caso, porém sempre mantendo o meu anonimato. A guarda e demais procedimentos de segurança com relação às imagens são de responsabilidade do (a) pesquisador (a) responsável.

Deste modo, declaro que autorizo, livre e espontaneamente, o uso para fins de pesquisa, nos termos acima descritos, da minha imagem e/ou a do meu dependente.

Este documento foi elaborado em duas vias, uma ficará com o (a) pesquisador (a) responsável e a outra com o (a) participante.

Assinatura do (a) participante

Assinatura do (a) pesquisador

Brasília, ____ de _____ de _____

UNB - FACULDADE DE
MEDICINA



PARECER CONSUBSTANCIADO DO CEP

DADOS DO PROJETO DE PESQUISA

Título da Pesquisa: Relação do gene PAX6 com o desenvolvimento do olho: uma investigação clínica e molecular

Pesquisador: Aline Pic

Área Temática: Genética Humana:
(Trata-se de pesquisa envolvendo Genética Humana que não necessita de análise ética por parte da CONEP;);

Versão: 2

CAAE: 60137716.0.0000.5558

Instituição Proponente: Instituto de Biologia da Universidade de Brasília

Patrocinador Principal: Financiamento Próprio

DADOS DO PARECER

Número do Parecer: 1.793.898

Apresentação do Projeto:

Aniridia é uma oftalmopatia rara caracterizada pela ausência ou formação incompleta da íris e por hipoplasia da fóvea, resultando em diminuição da acuidade visual. Na maioria dos casos, a aniridia é causada pela deleção ou mutação de uma cópia do gene PAX6 presente no braço curto do cromossomo 11 (11p13). A aniridia pode ocorrer como anormalidade ocular isolada ou estar associada a outras malformações e síndromes, como a síndrome WAGR (W - tumor de Wilms; A – aniridia; G - transtornos geniturinários; R - atraso mental), em que também há a deleção do gene WT1. O PAX6 atua como principal regulador do desenvolvimento ocular durante a embriogênese. A confirmação do diagnóstico clínico deve ser realizada pela análise de mutação ou alteração submicroscópica na região cromossômica 11p13. Questiona-se a função do gene PAX6 e de seus domínios ao ter-se conhecimento de um paciente síndrômico sem aniridia em que foi detectada deleção parcial do gene PAX6. Para a elucidação da função do gene e estabelecer uma relação genótipo-fenótipo serão utilizadas as técnicas de CMA (Análise Cromossômica por Microarranjo), MLPA (Multiplex Ligation-dependent Probe Amplification) e sequenciamento por Sanger.

MÉTODOS

Endereço: Universidade de Brasília, Campus Universitário Darcy Ribeiro - Faculdade de Medicina
Bairro: Asa Norte **CEP:** 70.910-900
UF: DF **Município:** BRASÍLIA
Telefone: (61)3107-1918 **E-mail:** fmd@unb.br

UNB - FACULDADE DE
MEDICINA



Continuação do Parecer: 1.793.898

Este parecer foi elaborado baseado nos documentos abaixo relacionados:

Tipo Documento	Arquivo	Postagem	Autor	Situação
Informações Básicas do Projeto	PB_INFORMAÇÕES_BASICAS_DO_PROJETO_710166.pdf	13/10/2016 20:23:32		Aceito
Outros	Carta_ao_comite_de_etica.pdf	13/10/2016 20:22:40	Vanessa Sodr� de Souza	Aceito
Outros	Termo_de_imagem.pdf	12/10/2016 22:46:46	Vanessa Sodr� de Souza	Aceito
Declara�o de Manuseio Material Biol�gico / Bioreposit�rio / Biobanco	TCLE_amostras_biologicas.pdf	11/10/2016 10:00:05	Vanessa Sodr� de Souza	Aceito
TCLE / Termos de Assentimento / Justificativa de Aus�ncia	Termo_de_Consentimento_Livre_Esclarecido.pdf	11/10/2016 09:59:23	Vanessa Sodr� de Souza	Aceito
Or�amento	Planilha_orcamento_detalhado.pdf	15/09/2016 20:04:30	Vanessa Sodr� de Souza	Aceito
TCLE / Termos de Assentimento / Justificativa de Aus�ncia	Termo_de_assentimento_13_a_17_anos.pdf	15/09/2016 17:18:21	Vanessa Sodr� de Souza	Aceito
Folha de Rosto	Folha_de_Rosto.pdf	27/08/2016 20:25:59	Vanessa Sodr� de Souza	Aceito
Declara�o de Pesquisadores	CARTA_DE_ENCAMINHAMENTO.pdf	20/08/2016 18:11:49	Vanessa Sodr� de Souza	Aceito
Outros	Termo_de_responsabilidade.pdf	20/08/2016 18:10:50	Vanessa Sodr� de Souza	Aceito
Declara�o de Pesquisadores	Declaracao_projeto_nao_iniciado.pdf	20/08/2016 18:07:17	Vanessa Sodr� de Souza	Aceito
TCLE / Termos de Assentimento / Justificativa de Aus�ncia	Termo_de_assentimento_10_a_12_anos.pdf	10/07/2016 16:50:23	Vanessa Sodr� de Souza	Aceito

Endere o: Universidade de Bras lia, Campus Universit rio Darcy Ribeiro - Faculdade de Medicina
 Bairro: Asa Norte CEP: 70.910-900
 UF: DF Munic pio: BRAS LIA
 Telefone: (61)3107-1918 E-mail: fmd@unb.br

UNB - FACULDADE DE
MEDICINA



Continuação do Parecer: 1.793.898

TCLE / Termos de Assentimento / Justificativa de Ausência	Termo_de_assentimento_6_a_9_anos.pdf	10/07/2016 16:49:52	Vanessa Sodré de Souza	Aceito
Outros	Lattes_Vanessa_Sodre_de_Souza.pdf	10/07/2016 13:34:32	Vanessa Sodré de Souza	Aceito
Outros	Lattes_Rosenelle_Oliveira_Araujo_Benicio.pdf	10/07/2016 13:33:10	Vanessa Sodré de Souza	Aceito
Outros	Lattes_Mara_Santos_Cordoba.pdf	10/07/2016 13:30:53	Vanessa Sodré de Souza	Aceito
Outros	Lattes_Juliana_Forte_Mazzeu_de_Araujo.pdf	10/07/2016 13:30:05	Vanessa Sodré de Souza	Aceito
Outros	Lattes_Gabriela_Corassa_Rodrigues_da_Cunha.pdf	10/07/2016 13:29:29	Vanessa Sodré de Souza	Aceito
Outros	Lattes_Daniela_Mara_de_Oliveira.pdf	10/07/2016 13:29:03	Vanessa Sodré de Souza	Aceito
Outros	Lattes_Ana_Carolina_Vaqueiro_Figueiredo.pdf	10/07/2016 13:28:15	Vanessa Sodré de Souza	Aceito
Outros	Lattes_Aline_Pic.pdf	10/07/2016 13:27:39	Vanessa Sodré de Souza	Aceito
Projeto Detalhado / Brochura Investigador	Projeto_Detalhado_PAX6.pdf	01/07/2016 19:53:15	Vanessa Sodré de Souza	Aceito
Declaração de Instituição e Infraestrutura	AceiteInstAniridia.pdf	24/06/2016 09:53:15	Vanessa Sodré de Souza	Aceito

Situação do Parecer:

Aprovado

Necessita Apreciação da CONEP:

Não

BRASILIA, 26 de Outubro de 2016

Assinado por:
Florêncio Figueiredo Cavalcanti Neto
(Coordenador)

Endereço: Universidade de Brasília, Campus Universitário Darcy Ribeiro - Faculdade de Medicina
Bairro: Asa Norte CEP: 70.910-900
UF: DF Município: BRASILIA
Telefone: (61)3107-1918 E-mail: fmd@unb.br