

Brazilian Journal of Otorhinolaryngology



Todo o conteúdo deste periódico, exceto onde está identificado, está licenciado sob uma Licença Creative Commons. Fonte:

https://www.scielo.br/scielo.php?script=sci_arttext&pid=S1808-86942012000400026&lng=pt&nrm=iso&tlng=en. Acesso em: 19 mar. 2021.

REFERÊNCIA

PÁDUA, Sharlene Castanheira *et al.* Schwannoma maligno dos seios paranasais.

Brazilian Journal of Otorhinolaryngology, São Paulo, v. 78, n. 4, p. 135, jul./ago. 2012.

DOI: <https://doi.org/10.1590/S1808-86942012000400026>. Disponível em:

http://www.scielo.br/scielo.php?script=sci_arttext&pid=S1808-86942012000400026&lng=pt&nrm=iso. Acesso em: 19 mar. 2021.

Malignant paranasal sinus schwannoma

Schwannoma maligno dos seios paranasais

Sharlene Castanheira Pádua¹, Vítor Yamashiro Rocha Soares², André Luís de Queiroz³, Márcio Nakanishi⁴,
Luiz Augusto Nascimento⁵

Keywords: epistaxis, paranasal sinus neoplasms, nose neoplasms, nasal obstruction.

Palavras-chave: epistaxe, neoplasias dos seios paranasais, neoplasias nasais, obstrução nasal.

INTRODUÇÃO

Schwannomas malignos são tumores originários das células de Schwann dos nervos periféricos¹. Eles representam 10% de todos os sarcomas de partes moles e são raros na região da cabeça e pescoço. As extremidades, tronco e tórax são os locais mais frequentemente acometidos. Quando têm origem nos seios paranasais, o nervo trigêmeo é normalmente acometido². O interesse nesses tumores existe por conta de sua raridade e sintomas não específicos na cavidade nasal. Isso significa que eles permanecem insuspeitos e são, muitas vezes, diagnosticados tardiamente^{2,3}.

RELATO DE CASO

Um Ex-caminhoneiro de 57 anos de idade, tabagista e etilista, compareceu ao Serviço de Otorrinolaringologia e Cirurgia de Cabeça e Pescoço do Hospital da Universidade de Brasília com queixa de obstrução nasal, rinite e epistaxe com duração de três anos na cavidade nasal direita (CND), juntamente com dor facial ipsilateral. Dois meses antes, o paciente foi acometido por epifora e exoftalmia no olho direito, sem alteração da acuidade visual, mas com perda auditiva no ouvido direito. Ao exame físico, o paciente apresentava nariz torto, com desvio de eixo à esquerda do septo nasal, massa friável na CND e pontos hemorrágicos. A tomografia computadorizada (TC) dos seios paranasais revelou uma massa volumosa na CND se estendendo até a fossa pterigopalatina, medindo aproximadamente 60 x 70 x 20 mm com erosão da parede medial do seio maxilar, da lâmina papirácea, das células etmoidais anterior e posterior e parte da asa do esfenóide (Figuras 1A-B).

Foi tentada remoção endoscópica da massa e uma lesão friável amarranzada com epicentro provavelmente localizado no etmoide posterior foi vista, juntamente com infiltração de tecido adjacente. Uma biópsia foi executada e o exame histopatológico revelou uma neoplasia maligna representada por células fusiformes atípicas em arranjo fascicular, com grande alternância de celularidade e áreas com intensa deposição de colágeno, com frequentes figuras mitóticas e áreas focais de necrose. A análise por imunohistoquímica foi positiva para proteína S-100 e colágeno tipo IV (Figuras 1C-D). Os achados histológicos e imunohistoquímicos foram compatíveis com tumores malignos de bainha de nervos periféricos.

O paciente foi, então, submetido a outro procedimento para verificar a situação das margens cirúrgicas, através de uma abordagem aberta via rinotomia lateral. A órbita foi preservada. Não havia infiltração do tumor para além da margem de ressecção. Radioterapia foi administrada no pós-operatório para reduzir o risco de recidiva. Até o presente momento (24 meses após a cirurgia) o paciente não apresentou sinais de recidiva ou metástase distal.

DISCUSSÃO

Schwannomas malignos são tumores originários das células de Schwann dos nervos periféricos. Eles representam 10% de todos os sarcomas

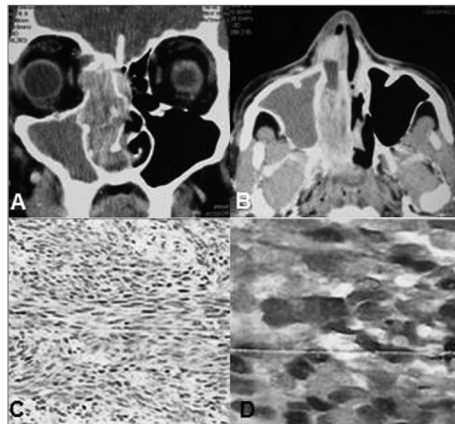


Figura 1. Tomografia computadorizada com contraste dos seios paranasais - incidência axial (A) e coronal (B) - exibindo massa volumosa na cavidade nasal direita estendendo-se até a fossa pterigopalatina, com erosão da parede medial do seio maxilar, lâmina papirácea e células etmoidais anterior e posterior. O exame histopatológico revelou neoplasia maligna representada por células fusiformes atípicas em arranjo fascicular, com grande alternância de celularidade (HE, 40x) (C). Análise por imunohistoquímica positiva para proteína S-100 (D).

de partes moles e são raros na região da cabeça e pescoço (8% dos casos)^{1,2}. As localizações mais comuns são extremidades, tronco, tórax e retroperitônio^{1,2}. Vários estudos demonstram que schwannomas malignos da cavidade nasal, dos seios paranasais e da nasofaringe são raros^{3,4}. Na última região, os seios etmoidais e maxilares são os mais afetados, seguidos pela fossa nasal e pelo seio esfenóide. O seio frontal raramente é acometido⁵. Há poucos casos de schwannomas benignos na literatura nacional⁶, apenas Pinto et al.⁷ citam um único caso de schwannoma etmoidal maligno em um estudo sobre tumores malignos dos seios nasais e paranasais.

Schwannomas malignos dos seios paranasais normalmente se originam no nervo trigêmeo, da divisão oftálmica ou maxilar e de seus ramos terminais². Indivíduos em quarta ou quinta década de vida são mais afetados. Não há preferência por sexo ou raça¹. Podem ocorrer isoladamente, mas são associados à Doença de von Recklinghausens em 30% dos casos, e normalmente evoluem a partir de uma transformação maligna de neurofibroma^{1,2,5,8}.

Microscopicamente, tumores malignos de bainha de nervo periférico são caracterizados por camadas de células fusiformes, com linhas indistintas e quantidades moderadas de citoplasma. Os núcleos são ovóides ou fusiformes com pleomorfismos celulares e atípicos. A atividade mitótica é variável e indica a agressividade do tumor^{1,3,8}. A análise por imunohistoquímica foi positiva para proteína S-100. O diagnóstico diferencial é feito com

fibrossarcoma, histiocitoma fibroso maligno, schwannoma benigno, hemangioma capilar, hemangiopericitoma e outros tumores^{2,3,8}.

O tratamento padrão consiste em ressecção do tumor com margens de segurança. Doença linfonodal ocorre raramente. Metástases distais podem afetar os pulmões e estão associadas à invasão intracraniana^{3,5}. Há controvérsias quanto ao papel da radioterapia e da quimioterapia. Contudo, alguns autores indicam radioterapia em casos nos quais os tumores não podem ser completamente ressecados². No presente caso, indicamos radioterapia para reduzir o risco de recidiva, já que foi feita uma ressecção endoscópica e o estudo histopatológico evidenciou infiltração de tecido adjacente. A sobrevida em cinco anos é de 65,7% dentre indivíduos com schwannoma maligno isolado, mas cai para 30% quando associado à neurofibromatose tipo 1. Outros fatores prognósticos incluem o grau de pleomorfismo celular, nível de atividade mitótica e tamanho do tumor primário^{2,3,8}. O caso em questão não apresentava neurofibromatose tipo 1 e teve excelente resultado da cirurgia combinada com radioterapia. Atualmente, o paciente não apresenta sinais de recidiva tumoral ou metástases distais.

COMENTÁRIOS FINAIS

Tumores malignos de bainha de nervo periférico são raros na região da cabeça e pescoço. O diagnóstico definitivo somente pode ser dado por meio de exame histológico e imunohistoquímico com S-100 positivo. O tratamento padrão consiste em ressecção do tumor com margens de segurança.

REFERÊNCIAS

1. Ghosh BC, Ghosh L, Huvos AG, Fortner JG. Malignant schwannoma. A clinicopathologic study. *Cancer*. 1973;31(1):184-90.
2. Mannan AA, Singh MK, Bahadur S, Hatimota P, Sharma MC. Solitary malignant schwannoma of the nasal cavity and paranasal sinuses: report of two rare cases. *Ear Nose Throat J*. 2003;82(8):634-6.
3. Perzin KH, Panyu H, Wechter S. Nonepithelial tumors of the nasal cavity, paranasal sinuses and nasopharynx. A clinicopathologic study. XII: Schwann cell tumors (neurilemoma, neurofibroma, malignant schwannoma). *Cancer*. 1982; 50(10):2193-202.
4. Sercarz JA, Mark RJ, Tran L, Storper I, Calcatera TC. Sarcomas of the nasal cavity and paranasal sinuses. *Ann Otol Rhinol Laryngol*. 1994;103(9):699-704.
5. Khademi B, Owji SM, Khosh KJ, Mohammadianpanah M, Gandomi B. Description of a neural sheath tumor of the trigeminal nerve: immunohistochemical and electron microscopy study. *São Paulo Med J*. 2006;124(6):333-5.
6. Guimarães RES, Becker HMG, Silva CDLE, Crossara PFTB, Ferreira Jr CA, Saltes PGO, et al. Schwannoma nasal com extensão intracraniana. *Relato de Caso*. *Rev Bras Otorrinolaringol*. 2000;66(3):279-82.
7. Pinto JA, Pinto HCF, Felippu A. Cirurgia combinada craniofacial para tumores malignos do nariz e seios paranasais. *Resultados*. *Rev Bras Otorrinolaringol*. 1996;62(2):112-20.
8. Hamakawa H, Kayabara H, Sumida T, Tanioka H. Mandibular malignant schwannoma with multiple spinal metastases: a case report and a review of the literature. *J Oral Maxillofac Surg*. 1998;56(10):1191-6.

¹ Pós-graduação (Otorrinolaringologista, Universidade de Brasília).

² Pós-graduação (Médico Residente em Otorrinolaringologia, Universidade de Brasília).

³ Pós-graduação (Professor Assistente, Departamento de Otorrinolaringologia e Cirurgia de Cabeça e Pescoço, Universidade de Brasília).

⁴ Doutorado em Ciências, Departamento de Otorrinolaringologia, Universidade de São Paulo (Professor Adjunto, Departamento de Otorrinolaringologia e Cirurgia de Cabeça e Pescoço, Universidade de Brasília).

⁵ Doutorado em Cirurgia, Departamento de Otorrinolaringologia, Universidade Federal de São Paulo (Professor Adjunto, Departamento de Otorrinolaringologia e Cirurgia de Cabeça e Pescoço, Universidade de Brasília).

Hospital da Universidade de Brasília Departamento de Otorrinolaringologia - Cirurgia de Cabeça e Pescoço.

Endereço para correspondência: Vítor Yamashiro Rocha Soares. SGAN, Via L2 Norte, Quadra 604/605, Asa Norte, HUB, Anexo III. CEP: 70840-050.

Tel: 55 (61) 8130-0972. Email: vyrsoares@yahoo.com.br

Este artigo foi submetido no SGP (Sistema de Gestão de Publicações) da BJORL em 30 de maio de 2011. cod. 7974.

Artigo aceito em 11 de outubro de 2011.