

Arquivos de Neuro-Psiquiatria



All the contents of this journal, except where otherwise noted, is licensed under a Creative Commons Attribution License. Fonte:

http://www.scielo.br/scielo.php?script=sci_arttext&pid=S0004-282X1986000100012&lng=en&nrm=iso. Acesso em: 09 nov. 2017.

REFERÊNCIA

BRASIL NETO, Joaquim Pereira; TOSTA, Elza Dias; HENRIQUES, Fernando Guilhon. Ptose palpebral bilateral com paralisia unilateral do olhar vertical para cima: registro de caso. Arquivos de Neuro-Psiquiatria, São Paulo, v. 44, n. 1, p. 82-88, mar. 1986. Disponível em: <http://www.scielo.br/scielo.php?script=sci_arttext&pid=S0004-282X1986000100012&lng=en&nrm=iso>. Acesso em: 09 nov. 2017. doi: <http://dx.doi.org/10.1590/S0004-282X1986000100012>.

PTOSE PALPEBRAL BILATERAL COM PARALISIA UNILATERAL DO OLHAR VERTICAL PARA CIMA

REGISTRO DE CASO

*JOAQUIM PEREIRA BRASIL NETO **

*ELZA DIAS TOSTA ***

*FERNANDO GUILHON HENRIQUES ****

Os movimentos oculares verticais requerem estímulos supranucleares bilaterais. As projeções corticais para os núcleos oculomotores, no que diz respeito aos movimentos verticais, não estão bem documentadas. Lesões vizinhas aos colículos superiores associam-se com paralisias do olhar vertical para cima, ao passo que lesões rostrais e inferiores ao núcleo do terceiro par craniano e mediais ao núcleo rubro podem levar a perda isolada da capacidade de olhar para baixo. Paralisia monocular do olhar vertical para cima, de origem supranuclear, é fato de difícil explicação à luz dos conhecimentos atuais da anatomia. Ptose palpebral bilateral por lesão unilateral tem sido atribuída ao acometimento do subnúcleo central-caudal, segundo a esquematização do complexo oculomotor estudada por Warwick¹⁰. A falta de informações detalhadas sobre a fisiologia e a patologia dos movimentos oculares verticais é devida não só à complexidade das vias oculógiras envolvidas no processo, o que torna a experimentação com animais difícil, mas também à raridade de situações clínicas nas quais o surgimento de sinais isolados após lesões específicas nos forneça material para correlações anátomo-clínicas.

O presente trabalho oferece revisão de algumas contribuições importantes para o nosso conhecimento da fisiopatologia da ptose palpebral e dos distúrbios dos movimentos verticais do olhar. Descrevemos um caso no qual ocorreu ptose palpebral bilateral além de paralisia do olhar vertical para cima (esta predominantemente unilateral) e mostramos como uma lesão ao nível do mesencéfalo foi responsável por esses sinais.

OBSERVAÇÃO

A.R.G., reg. 1026999, mulher de 49 anos, obesa, que procurou o Serviço de Emergência do Hospital de Base do Distrito Federal em 16 de setembro de 1984 com ptose palpebral bilateral e hemiparesia esquerda. Os dados pertinentes da história incluíam

* Médico Residente, Unidade de Neurologia, Hospital de Base da FHDF, Brasília; ** Neurologista, Fundação Hospitalar do DF, Brasília; *** Neurologista, Professor da Universidade de Brasília. *Agradecimentos* — Os autores agradecem a valiosa colaboração, na elaboração das ilustrações, dos Srs. José Artur de Vasconcelos Grossi (desenhista) e Antônio Garcia Filho (Fotógrafo), bem como dos demais membros da equipe do Centro de Recursos Audio-Visuais da FHDF-CERAV.

tabagismo (terceiro deixou o vício dois anos antes) e hipertensão arterial. Ao exame, sua pressão arterial era de 180 x 120 mmHg. Tanto o eletrocardiograma quanto as radiografias de tórax mostraram hipertrofia ventricular esquerda. O pulso era de 80 batimentos por minuto e regular. Não havia sopros carotídeos. Ela estava sonolenta porém respondia à maioria das perguntas e esforçava-se para abrir os olhos embora sem sucesso, sempre que era solicitada a fazê-lo. Havia ptose palpebral bilateral completa em repouso. As pupilas eram pequenas bilateralmente, porém reagiam à luz. Os movimentos oculares horizontais para a direita estavam diminuídos. Havia paralisia dos movimentos verticais dos olhos para cima. Observava-se hemiparesia esquerda moderada, completa. Os reflexos profundos estavam diminuídos e havia resposta em extensão (Babinski) à estimulação plantar, no lado hemiplégico. Uma tomografia computadorizada em 27 de setembro de 1984 revelou a presença de um foco hemorrágico no tronco encefálico com um diâmetro de 15 mm, envolvendo a linha média e a região paramediana direita ao nível dos colículos superiores e inferiores (Fig. 1). Ela teve convalescença sem intercorrências, recebendo alta a 25 de outubro de 1984, 39 dias após a admissão, com hemiparesia esquerda discreta e paresia assimétrica do olhar vertical para cima, mais acentuada à direita (Fig. 2). A sonolência tinha quase desaparecido. Havia ainda nistagmo rotatório, no sentido horário, e a convergência era impossível.

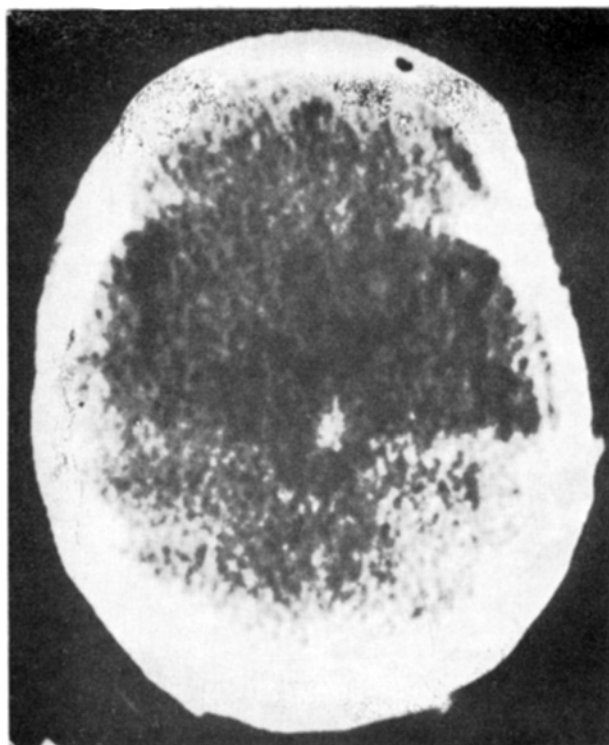


Fig. 1 — A tomografia computadorizada evidenciou uma lesão hemorrágica mesencefálica, paramediana, levemente deslocada para a direita.



Fig. 2 — Fotografia da paciente, onde se observa a paresia bilateral da elevação ocular, mais acentuada à direita, por ocasião da alta.

COMENTARIOS

As paralisias do olhar vertical para cima são classicamente atribuídas a lesões dos tubérculos quadrigêmeos (colículos superiores e inferiores). Nashold et al. em estudo com elétrodos profundos implantados cronicamente, em pacientes conscientes que foram submetidos a cirurgias estereotáxicas para tratamento de dor intratável e movimentos involuntários, verificaram que uma lesão no tegmento mesencefálico, ao nível da comissura posterior, causava, mais comumente, paralisia do olhar para cima⁸. Acreditava-se de acordo com a opinião de Bender (apud Nashold) que seriam sempre necessárias lesões bilaterais para determinar paralisia do olhar vertical, porém observações de Cogan e col. (citados por Nashold) de paralisias do olhar vertical para cima em pacientes com lesões estereotáxicas unilaterais do mesencéfalo, não confirmaram as idéias de Bender. Em 1968, Jampel e Fells descreveram 8 pacientes que tinham perdido a capacidade de elevar apenas um dos olhos⁶. Demonstraram que a lesão não envolvia os núcleos oculomotores, nervos ou estruturas orbitárias e sugeriram que um pequeno infarto na região pré-tectal, adjacente ao núcleo do oculomotor controlateral, isto é, envolvendo conexões supranucleares seria responsável pela oftalmoplegia. Como em nosso caso, um dos pacientes apresentou paralisia bilateral do olhar para cima com recuperação da elevação ocular mais em um olho do que no outro. Vemos assim, que as paralisias do olhar

vertical para cima podem ocorrer em lesões mesencefálicas unilaterais e que o distúrbio pode predominar em um dos lados ou acometer apenas um dos olhos, na dependência do envolvimento de vias supranucleares do sistema oculomotor.

Em 1982, Büttner-Ennever et al. apresentaram evidências da existência, no homem, de um núcleo mesencefálico análogo ao núcleo intersticial rostral do fascículo longitudinal medial (FLM) do macaco². Esse núcleo está intimamente relacionado com o olhar vertical, situa-se imediatamente rostral ao núcleo intersticial de Cajal e as lesões e estimulação deste último destruiriam ou excitariam as suas conexões com o complexo oculomotor. Uma lesão da porção medial do núcleo intersticial rostral do FLM levaria a paralisia do olhar vertical para cima enquanto uma lesão da porção lateral determinaria paralisia do olhar para baixo. Além disso as lesões mediais, se comprometessem a vascularização destinada à porção lateral poderiam levar a paralisias combinadas, tanto do olhar para cima quanto para baixo. Os mesmos autores também chamaram a atenção para um vaso que percorre a borda dorsal do núcleo intersticial rostral do FLM, a artéria para-mediana tálamo-subtalâmica posterior, ramo da artéria mesencefálica. Acreditamos ser o núcleo intersticial rostral do FLM ponto de passagem das vias córtico-nucleares que procedentes dos centros oculógiros corticais destinam-se aos subnúcleos do complexo oculomotor responsáveis pelos movimentos verticais do olhar. Em 1967, Fisher observou que pacientes com lesões intrínsecas do tronco encefálico podiam apresentar miose por acometimento do sistema simpático descendente⁴. Julgamos ser essa a melhor explicação para a miose apresentada por nossa paciente com lesão mesencefálica paramediana.

Caplan estudou 25 casos de ptose palpebral após infartos em diferentes localizações nos hemisférios cerebrais e no tronco encefálico³. Discutiu o possível mecanismo da ptose, quer uni ou bilateral, em infartos hemisféricos e admitiu o envolvimento de centros supranucleares que estariam implicados na abertura dos olhos. Tais centros seriam lesados juntamente com o trato córtico-espinhal, explicando-se assim a coexistência de hemiplegia no mesmo lado que a ptose, no lado oposto, ou até mesmo com ptose bilateral, uma vez que estes centros tem projeções bilaterais. O mesmo autor descreve 10 casos associados a lesões do tronco encefálico, três dos quais tinham ptose bilateral. Em dois havia além da ptose bilateral paralisia completa do III nervo em um dos lados e assim a ptose bilateral era explicada por acometimento nuclear do III nervo, pois como se sabe, um dos subnúcleos do oculomotor, o subnúcleo central caudal, responsável pela inervação do elevador da pálpebra tem projeções bilaterais¹⁰. Vale lembrar aqui que, segundo a descrição do complexo oculomotor feita por Warwick, o subnúcleo medial que inerva o músculo reto superior, destina-se ao lado oposto, enquanto todos os demais fornecem inervação ipsilateral. Os trabalhos de Warwick encontraram comprovação no homem com a descrição por Growdon e col. de um caso de infarto mesen-

cefálico com oftalmoplegia (III) direita e ptose palpebral bilateral, por acometimento do núcleo do III nervo à direita⁵.

Sobressaia em nosso caso o acometimento da consciência, manifestado pelo contínuo estado de sonolência descrito, e que vem de encontro ao que foi relatado por Segarra em 1970 quando estudou a síndrome da artéria mesencefálica, analisando de maneira bem detalhada o acometimento do sistema reticular, caracterizado por desconexão dos núcleos talâmicos dos impulsos ascendentes de substância reticular mesencefálica medial⁹. No mesmo trabalho são referidos distúrbios complexos da oculomotricidade os quais se aproximam daqueles que observamos em nosso caso. Finalmente, por apresentar traços de semelhança com o nosso, vale assinalar o trabalho de Biller e col. no qual descrevem um caso de infarto mesencefálico após angioplastia coronária percutânea¹. A lesão, documentada por tomografia computadorizada, era uma área focal não captante (7mm x 5mm) compatível com infarto no tegmento mesencefálico rostral, na área do complexo nuclear oculomotor e do fascículo longitudinal medial. O paciente apresentou em comum com o nosso, ptose palpebral bilateral, paralisia do olhar para cima e da convergência. Os autores acreditaram ter havido infarto embólico no território dos ramos paramedianos da artéria mesencefálica.

Em conclusão, o caso por nós observado, como foi demonstrado pela tomografia, era devido a uma lesão hemorrágica mesencefálica com diâmetro aproximado de 15mm, localizada na linha média e região paramediana direita. Nosso propósito nesse estudo foi o de identificar as estruturas comprometidas que justificassem a sintomatologia complexa observada. Para maior clareza desenvolvemos desenho esquemático das vias e estruturas comprometidas pela lesão (Figura 3). Como se pode observar à luz desse esquema a ptose palpebral

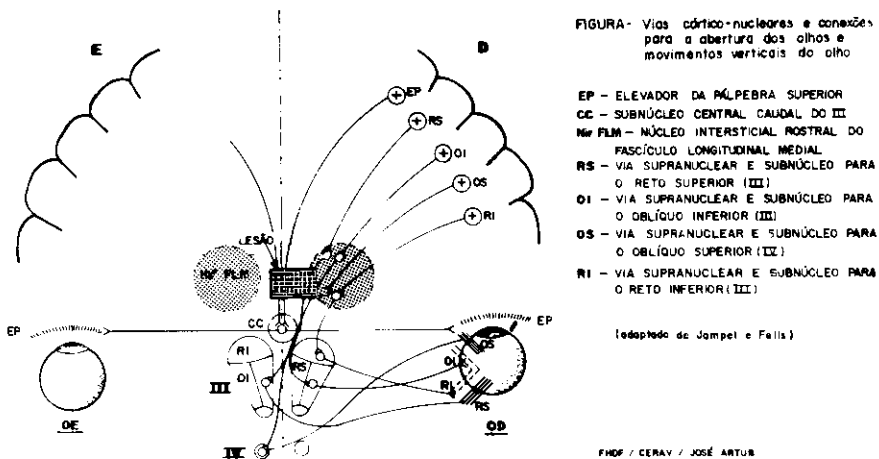


Fig. 3 — Desenho esquemático ilustrando a provável localização da lesão e as estruturas afetadas.

bilateral pode ser atribuída ao acometimento das vias supranucleares para o núcleo central-caudal, na linha média, a qual dá origem a fibras que se projetam bilateralmente para os músculos elevadores das pálpebras. A paralisia assimétrica do olhar vertical para cima pode ser compreendida se admitirmos o envolvimento das vias supranucleares que se projetam para o núcleo intersticial rostral do FLM e se destinam aos subnúcleos medial (do complexo oculomotor controlateral) e intermediário (do complexo oculomotor ipsilateral) responsáveis respectivamente pela inervação dos músculos reto superior e oblíquo inferior do olho ipsilateral à lesão. A justificativa para a hemiparesia, a sonolência exagerada e a alteração pupilar, não exige novos comentários além dos que foram apresentados anteriormente. Resta no entanto buscar uma explicação para a paresia do olhar horizontal para a direita que foi verificada no primeiro exame. Valemo-nos então do trabalho de Zackon e Sharpe¹¹, em 1984, no qual os autores admitem a existência de projeções ipsilaterais para a execução do olhar de seguimento na formação reticular mesencefálica paramediana.

RESUMO

Os autores descrevem um caso de ptose palpebral bilateral com paralisia do olhar vertical para cima, predominantemente unilateral, após acidente vascular hemorrágico do tronco encefálico. Outra característica marcante do quadro clínico foi um estado de sonolência que regrediu lentamente. Após revisão da literatura sobre a fisiopatologia da ptose palpebral e dos movimentos oculares verticais, juntamente com a análise de casos publicados, são propostas explicações para os aspectos clínicos peculiares do presente caso, sempre relacionadas ao resultado da tomografia computadorizada.

SUMMARY

Bilateral palpebral ptosis and unilateral paralysis of upward gaze: a case report.

The authors report a case of bilateral ptosis with miosis, paralysis of upward gaze and of smooth pursuit movements to the right, as well as a slowly regressive state of lassitude. This syndrome followed a haemorrhagic brain stem infarction. After a review of the pathophysiology of ptosis and of vertical eye movements, together with analysis of data provided by computerized tomography studies — since the case was not fatal — explanations are offered for each clinical sign and it is proposed that the lesion, a paramedian, slightly deviated to the right haemorrhagic focus in the midbrain, with a diameter of 15mm, might have involved several structures, namely the rostral interstitial nucleus of the medial longitudinal fasciculus, the mesencephalic reticular formation, as well as cortico-nuclear and sympathetic pathways.

REFERÊNCIAS

1. BILLER, J.; SHAPIRO, R.; EVANS, L.S.; HAAG, J.R. & FINE, M. — Oculomotor nuclear complex infarction. Arch. Neurol. 41: 985, 1984.
2. BÜTTNER-ENNEVER, J.A.; BÜTTNER, V.; COHEN, B. & BAUMGARTNER, G. — Vertical gaze paralysis and the rostral interstitial nucleus of the medial longitudinal fasciculus. Brain 105: 125, 1982.
3. CAPLAN, L.R. — Ptosis. J. Neurol. Neurosurg. Psychiat. 37: 1, 1974.
4. FISHER, C.M. — Some neuro-ophthalmological observations. J. Neurol. Neurosurg. Psychiat. 30: 366, 1967.
5. GROWDON, J.H.; WINKLER, G.F. & WRAY, S.H. — Midbrain ptosis. Arch. Neurol. 30: 179, 1974.
6. JAMPEL, R.S. & FELLÉ, P. — Monocular elevation paresis caused by a central nervous system lesion. Arch. Ophtalm. 80: 45, 1968.
7. LESSEL, S. — Supranuclear paralysis of monocular elevation. Neurology 25: 1134, 1975.
8. NASHOLD, JR., B.S.; GILLS, JR., J.P. & DURHAM, N.L. — Ocular signs from brain stimulation and lesions. Arch. Ophtalm. 77: 609, 1967.
9. SEGARRA, J.M. — Cerebral vascular disease and behaviour. I. The syndrome of the mesencephalic artery. Arch. Neurol. 22: 408, 1979.
10. WARWICK, R. — Representation of the extraocular muscles in the oculomotor nuclei of the monkey. J. comp. Neurol. 98: 449, 1953.
11. ZACKON, D.H. & SHARPE, J.A. — Midbrain Paresis of the Horizontal gaze. Ann. Neurol., vol. 16, nº 14, oct. 1984, 495.

Unidade de Neurologia do Hospital de Base do DF, Fundação Hospitalar do DF — 70335 - Brasília, DF - Brasil.