



# Universidade de Brasília

## Repositório Institucional da Universidade de Brasília

*repositorio.unb.br*



**Este artigo** está licenciado sob uma licença Creative Commons Atribuição-NãoComercial 4.0 Internacional.

### **Você tem direito de:**

Compartilhar — copiar e redistribuir o material em qualquer suporte ou formato.

Adaptar — remixar, transformar, e criar a partir do material.

### **De acordo com os termos seguintes:**

Atribuição — Você deve dar o **crédito apropriado**, prover um link para a licença e **indicar se mudanças foram feitas**. Você deve fazê-lo em qualquer circunstância razoável, mas de maneira alguma que sugira ao licenciante a apoiar você ou o seu uso

Não Comercial — Você não pode usar o material para **fins comerciais**.

**Sem restrições adicionais** — Você não pode aplicar termos jurídicos ou **medidas de caráter tecnológico** que restrinjam legalmente outros de fazerem algo que a licença permita.



**This article** is licensed under a Creative Commons Attribution-NonCommercial 4.0 International License.

### **You are free to:**

Share — copy and redistribute the material in any medium or format.

Adapt — remix, transform, and build upon the material.

### **Under the following terms:**

Attribution — You must give **appropriate credit**, provide a link to the license, and **indicate if changes were made**. You may do so in any reasonable manner, but not in any way that suggests the licensor endorses you or your use.

NonCommercial — You may not use the material for **commercial purposes**.

**No additional restrictions** — You may not apply legal terms or technological measures that legally restrict others from doing anything the license permits.

Esta licença está disponível em: <https://creativecommons.org/licenses/by-nc/4.0/>

## AValiação DO EFEITO DO EXTRATO DE CASCA DE CAJUEIRO-BRANCO (*ANACARDIUM OCCIDENTALE L.*) SOBRE A INFECÇÃO POR *LEISHMANIA (VIANNIA) BRASILIENSIS*

Flávio França, César A.C. Cuba, Eduardo A. Moreira, Obdúlio Miguel,  
Marcos Almeida, Maria de L. das Virgens e Philip D. Marsden

*Este trabalho apresenta uma avaliação do efeito terapêutico do extrato hidroalcolico da casca de Anacardium occidentale L sobre a Leishmania (Viannia) brasiliensis. No modelo in vitro o extrato vegetal mostrou-se ativo contra promastigotas do parasita, contrastando com o modelo in vivo, onde não se observou qualquer atividade curativa.*

*Palavras-chaves:* Anacardium occidentale. Leishmania (Viannia) brasiliensis.

Em Três Braços (Cravolândia-BA) e Corte de Pedra (Tancredo Neves-BA) a leishmaniose causada por *Leishmania (Viannia) brasiliensis* (Lvb)<sup>16</sup> é endêmica. Nessa região o cajueiro (*Anacardium occidentale L.*) tem sido a planta mais usada para tratar leishmaniose cutânea<sup>3</sup>.

Trabalhos relatando testes utilizando extratos brutos de vegetais contra leishmaniose são raros<sup>7</sup> 17. Aqui estuda-se o efeito do extrato bruto de casca de *A. occidentale L.* sobre a *Leishmania (Viannia) brasiliensis*.

### MATERIAL E MÉTODOS

Amostras de cajueiro foram identificadas com base em Mitchell & Mori<sup>11</sup> e em material coletado em Corte de Pedra, depositado no herbário da Universidade Federal do Paraná (UPCB).

As cascas de cajueiro foram coletadas em jan/1990 de árvores cultivadas no final da floração em uma fazenda próxima de Corte de Pedra. As amostras foram dessecadas em local sombreado e arejado no povoado. Secas e em sacos de algodão, as amostras foram transportadas para Curitiba-PR, onde foram trituradas e processadas colocando-se o material seco triturado em um balão de vidro

de 1000ml, com 900ml de etanol P. A. Merck 70%, conectado a um refrigerante, aquecido até a fervura e mantido por 1 hora. O conteúdo foi filtrado em algodão. O material retido foi submetido mais duas vezes ao processo. O filtrado foi concentrado em um rota-evaporador e em estufa com circulação de ar a 50°C. O rendimento médio da extração foi 28,9%. O concentrado foi congelado e uma parte foi liofilizada.

Para os testes *in vitro*, o extrato de casca de cajueiro (ECC) foi autoclavado a 120°C e 1/atm por 45min. A solução do extrato a 20mg/ml não apresentou uma osmolaridade diferente da do solvente puro, tendo um pH em torno de 3,7. O ajuste do pH para 7,0 e a autoclavagem não alteraram a osmolaridade. A cromatografia em camada delgada não mostrou diferença entre o extrato autoclavado e o não autoclavado, que apresentou uma DL50 de 450mg/kg de peso em camundongos<sup>4</sup>.

Para a aplicação tópica, o extrato foi dissolvido em água destilada (2g de extrato/ml) e logo depois misturado com um tipo de vaselina (aquaphor), 4g/g de extrato seco, com leve aquecimento.

A cepa de Lvb usada foi a AR-09 (MHOM/AR/85/A-09). Possuindo elevado índice de visceralização e de ulceração, tem sido usada em estudos quimioterapêuticos<sup>10</sup>.

Para o ensaio *in vitro*, uma solução de ECC foi preparada (300mg/ml), pH ajustado para 7,0 e esterilizada. Foi adicionado garamicina (100µg/ml).

Preparou-se 20ml de meio Difco-agar sangue de coelho modificado em 4 frascos estéreis. O meio preparado nos frascos tinha 80% de Difco-agar,

Trabalho do Núcleo de Medicina Tropical e Nutrição da Universidade de Brasília, Brasília, DF e da Universidade Federal do Paraná, Curitiba, PR.

Financiado em parte por NIM Grant AI-16282.

Endereço para correspondência: Prof. Philip Marsden. Núcleo de Medicina Tropical e Nutrição/UnB. Caixa Postal 04-671, 70919-970 Brasília, DF.

Recebido para publicação em 25/02/93.

15% de sangue. No frasco 1 tinha 5% de ECC estéril (15mg/ml). No frasco 2 continha 5% de ECC estéril (7,5mg/ml). No frasco 3 tinha 5% de glucantime (15mg/ml). No frasco 4 tinha 5% de salina. O conteúdo de cada frasco foi distribuído em 10 tubos de cultura, 2ml por tubo:

Em seguida, uma suspensão de Lvb AR-09 com uma concentração de  $1.10^6$  promastigotas/ml foi preparada com salina, contendo gamicina ( $100\mu\text{g/ml}$ ), a partir de uma cultura estoque na fase logarítmica da curva de crescimento. 40ml de suspensão foram distribuídos nos tubos (1ml/tubo), cultivadas em estufa a  $23^\circ\text{C}$  e quantificadas em hemocítmetro de Neubauer no 2º, 4º, 6º e 8º dias de cultura.

No ensaio *in vivo*, 20 hamsters machos foram separados em 2 grupos: o grupo A com 15 animais e o grupo B com 5. O grupo A foi infectado com  $1.10^6$  promastigotas de Lvb AR-09 em fase estacionária da curva de crescimento, no dorso da pata traseira esquerda. O grupo B não foi infectado. Acompanhou-se os animais para registrar o tempo necessário para o surgimento clínico de lesões e úlceras.

Aspirados das lesões foram cultivados com 4 semanas e com 14 semanas após o inóculo dos parasitas. Na 16ª semana após a infecção os animais foram sacrificados; esfregaços de fígado e baço foram preparados com metanol e Giemsa. Amostras destes órgãos foram postos em formol 10% para análise histopatológica.

A largura e o comprimento da lesão foram medidos diariamente durante o tratamento e semanalmente entre os tratamentos com paquímetro (precisão 0,1mm), plotando-se a área do retângulo lesionado. A assepsia das lesões foi realizada com álcool comercial.

Três semanas após o surgimento da lesão clínica os animais do grupo A foram divididos em 3 grupos: O grupo AI foi tratado com salina, o AII com ECC e o AIII com glucantime. O grupo B recebeu o mesmo tratamento do grupo AII. Duas séries de tratamento foram realizadas: a primeira foi iniciada 5 semanas após o inóculo e a segunda 11 semanas depois da infecção.

O grupo AI foi tratado com salina estéril, via subcutânea por 10 dias com um intervalo de 2 dias; o procedimento foi mantido na 2ª série. O grupo AII, na 1ª série, foi tratado topicamente com o ECC

em aquaphor a 20%, aplicado na lesão duas vezes ao dia durante 10 dias com 2 dias de intervalo, os animais foram deixados em uma caixa por 2 horas após cada aplicação; na 2ª série os animais foram tratados sistematicamente com ECC diluído em salina estéril (0,3g/ml), via subcutânea por 10 dias com 2 dias de intervalo (dose = 300mg/kg/dia). O grupo AIII foi tratado com glucantime (dose = 300mg/kg/dia) via subcutânea por 10 dias, com intervalo de 2 dias; o procedimento foi mantido na 2ª série.

A diferença entre as médias dos parâmetros de cada grupo foi analisada com o pacote estatístico MICROSTAT, versão de 1984 da Ecosoft. Os experimentos foram realizados no Laboratório de Parasitologia da Universidade de Brasília.

## RESULTADOS

A Figura 1 mostra a evolução do crescimento dos promastigotas nos meios de cultura modificados, onde se pode observar que nos meios contendo o ECC o crescimento foi menor que nos contendo glucantime e salina. Não houve diferença significativa entre as duas concentrações de extrato testadas.

No ensaio *in vivo*, 18 dias após o inóculo, surgiu o primeiro animal com indícios de uma lesão. Na 4ª semana, dos 15 animais inoculados, 9(60%) tinham lesão clínica sem úlceras; nos animais com lesão, 6 tiveram culturas positivas; nos sem lesão clínica, 5 mostraram culturas negativas. Na 5ª semana 11(73,3%) animais tinham lesões, sendo que 9(60%) apresentavam-nas ulceradas. Na 14ª semana após o inóculo, 4 animais do grupo AIII possuíam as lesões cicatrizadas e 1 teve cultura positiva e outro morreu; dos 5 animais do grupo AII, 3 tinham lesões clínicas e destes 2 apresentavam lesões ulceradas, 1 animal teve cultura negativa; dos 5 animais do grupo AI 4 mostraram lesões clínicas, 3 com lesões ulceradas e 1 teve cultura negativa.

Não houve diferença entre o grupo AI e o AII. O grupo AIII mostrou uma significativa melhora no decorrer do experimento, chegando a não se observar diferença entre a pata sadia e a infectada. A evolução da área da lesão demonstra a ausência de efeito curativo do extrato de cajueiro (Figura 2).

No grupo AI e no grupo AII observou-se que o

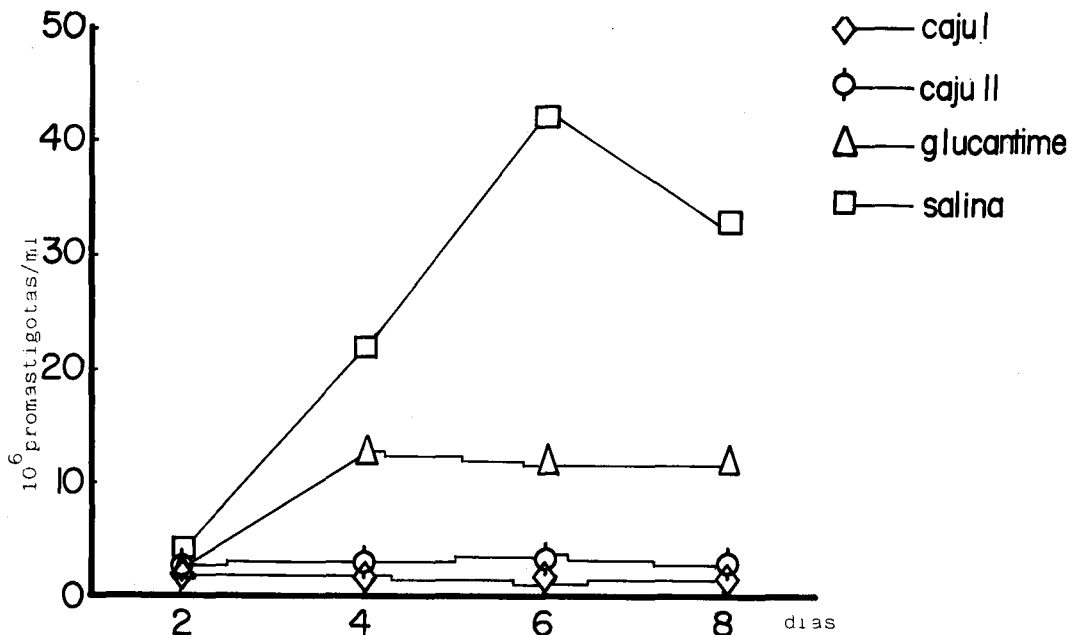


Figura 1 - Curva de crescimento de promastigotas de *Lvb* AR-09 em meio Difco-agar sangue de coelho modificado: caju I - 80% de Difco-agar, 15% de sangue de coelho e 5% de extrato de cajueiro autoclavado (15mg/ml); caju II - 5% de extrato de cajueiro autoclavado (7,5mg/ml); glucantime - 5% de glucantime (15mg/ml); salina - 5% de salina.

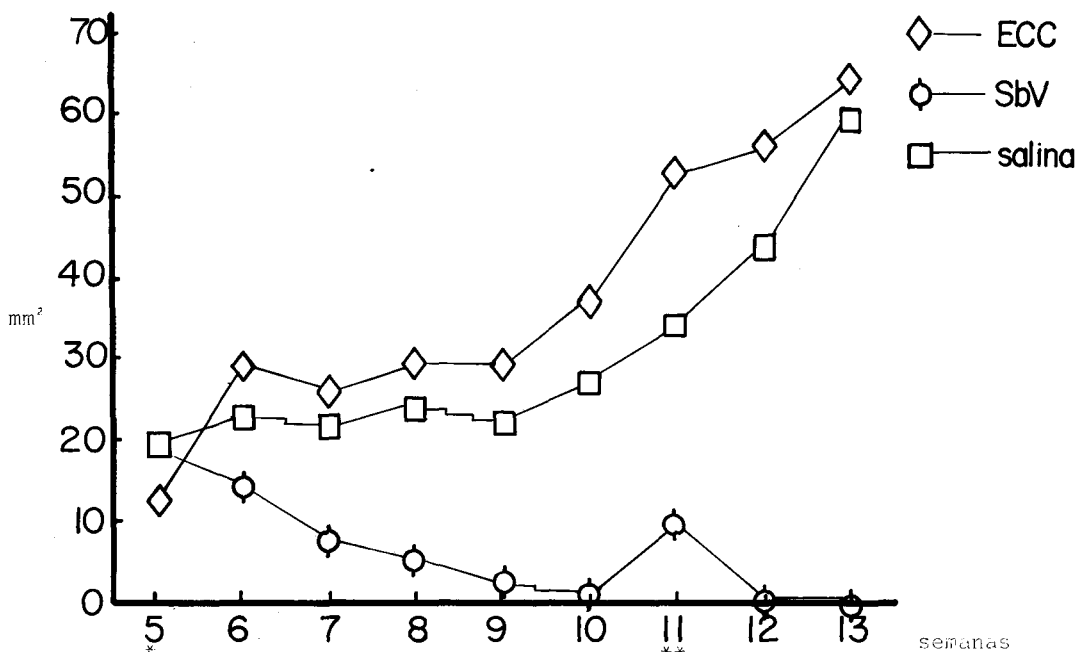


Figura 2 - Evolução da área da lesão causada por *Lvb* AR-09 em hamsters submetidos a três tratamentos diferentes: ECC - tratados com extrato de cajueiro; SbV - tratados com glucantime; salina - tratados com solução de NaCl a 0,9%.

\* Início da 1ª bateria;

\*\* Início da 2ª bateria.

baço estava altamente parasitado. Nos esfregaços dos baços do grupo AI observou-se uma média de 3,13 parasitas por campo. No grupo AII observou-se uma média de 2,46 parasitas por campo. No grupo AIII foi observado uma média de 0,04 parasitas por campo.

A carga parasitária no fígado foi menor. No grupo AI a carga parasitária média ficou 0,95 parasitas por campo; no grupo AII ela foi 0,24 parasitas por campo; no grupo AIII foi 0,03 parasitas por campo.

Os grupos AIII e B mostraram alterações histopatológicas inespecíficas, sem parasitas. Sendo o mesmo observado em 1 animal do grupo AI e em 2 do grupo AII. Parasitas foram vistos no fígado de 2 animais e no baço de 3 do grupo AI. Houve observação direta de parasitas no baço de 2 animais do grupo AII, mas não houve nos cortes hepáticos deste grupo, tendo sinais de sua presença em dois animais.

Alterações histopatológicas significativas foram observadas em três animais do grupo AI e em três do grupo AII. O fígado e o baço destes animais tinham aglomerados de células epitelióides com plasmócitos, linfócitos e neutrófilos em torno delas; o tecido esplênico mostrou-se mais atingido que o hepático, com confluência de aglomerados de células epitelióides e com mais parasitas.

## DISCUSSÃO

Netto e cols<sup>14</sup> já haviam citado o uso da casca de *Anacardium occidentale* L. em leishmaniose cutânea.

Os componentes do óleo da castanha do caju, ácido anacárdico, cardol e anacardol têm grande uso medicinal. Hoehne<sup>6</sup> afirma existir um pouco de cardol na casca, o que não foi observado posteriormente<sup>9</sup>.

O glucantime mostrou-se menos efetivo do que o ECC contra promastigotas, como em Fournet e cols<sup>2</sup>. O glucantime pode mostrar-se efetivo em doses muito menores que a utilizada<sup>12</sup>. Mas, de uma forma geral, o glucantime é mais efetivo contra amastigotas<sup>13</sup>.

O hamster (*Mesocricetus auratus*) é utilizado por ser altamente susceptível a várias espécies de *Leishmania* sp. sem ocorrer a cura espontânea<sup>15</sup>, mas apresenta um parasitismo residual após o

tratamento com antimonial<sup>5</sup> e é necessária dose elevada para se obter um efeito terapêutico<sup>10</sup>. Existem metodologias que recomendam o uso de camundongos para o tratamento tópico<sup>1</sup>, mas esses animais são pouco susceptíveis ao Lvb<sup>8</sup>.

No ensaio *in vivo* não houve efeito terapêutico do ECC sobre a leishmaniose causada por Lvb AR-09. Os baços dos animais tratados com ECC apresentaram alterações histopatológicas semelhantes às observadas nos animais tratados com salina; os cortes de baço dos animais infectados tratados com glucantime tiveram uma histopatologia semelhante à dos animais não infectados. O fígado dos animais infectados tratados com glucantime e dos animais tratados com ECC apresentaram histopatologia e carga parasitária semelhantes, isto não indica um efeito terapêutico do ECC, pois o fígado de hamsters apresenta uma carga parasitária baixa<sup>5</sup>.

## SUMMARY

*This paper presents an evaluation of the therapeutic effect of an hydroalcoholic extract of A. occidentale L. bark against Leishmania (Viannia) brasiliensis. The extract showed high activity in the in vitro model against the promastigotes of this species. However in the in vivo model no curative activity was observed.*

*Key-words:* *Anacardium occidentale. Leishmania (Viannia) brasiliensis.*

## REFERÊNCIAS BIBLIOGRÁFICAS

1. El-On J, Jacobs GP, Weinrauch L. Topical chemotherapy of cutaneous leishmaniasis. *Parasitology Today* 4:76-81, 1988.
2. Fournet A, Munoz V, Manjon AM, Angelo A, Hocquemiller R, Cortes D, Cave A, Bruneton J. Activité antiparasitaire d'alcaloïdes bisbenzilisquinoleiques I: Activité *in vitro* sur des promastigotes de trois souches de *Leishmania*. *Journal of Ethnopharmacology* 24:327-335, 1988.
3. França F. Plantas utilizadas no tratamento da leishmaniose cutânea em uma área endêmica da Bahia, Brasil. Tese de Mestrado. Universidade Federal do Paraná, Curitiba, 1992.
4. França F, Ohi M, Moreira E. Efeitos farmacológicos da administração aguda de Cajueiro (*Anacardium occidentale* L.). *In:* Resumos do XI Simpósio de

França F, Cuba CAC, Moreira EA, Miguel O, Almeida M, Virgens ML, Marsden PD. Avaliação do efeito do extrato de casca de cajueiro-branco (*Anacardium occidentale* L.) sobre a infecção por *Leishmania* (*Viannia*) *braziliensis*. *Revista da Sociedade Brasileira de Medicina Tropical* 26:151-155, jul-set, 1993.

- Plantas Mediciniais do Brasil, João Pessoa p.4-48, 1990.
- Germuth Jr FG, Eagle H, Oyama V. An evaluation of the criteria of cure on experimental leishmaniasis of the golden hamster. *American Journal of Tropical Medicine* 30:377-385, 1950.
  - Hoehne FC. Plantas e substâncias tóxicas e medicinais. Departamento de Botânica do Estado de São Paulo, São Paulo, 1939.
  - Lockman Y, Vardy D, Ohayon D, El-On J. The failure of traditionally used desert plants to act against cutaneous leishmaniasis in experimental animals. *Annals of Tropical Medicine and Parasitology* 85:499-501, 1991.
  - Magalhães AV, Moraes MAP, Silva SC, Costa GP, Machado LG, Melo LGR, Vexenat A, Cuba CC, Raick AN, Marsden PD. Models in mice of *Leishmania* (*Viannia*) *braziliensis* infection: I. Inbred C576L/6JB mice. *Memórias do Instituto Oswaldo Cruz* 85(supl):24, 1990.
  - Mahindru SN. Futurism and the cashew tree. *Indian Chemica. Journal* 11:19-26, 1977.
  - Merchan-Hamann E, Costa MAF, Cuba CCA, França F, Marsden PD. Infecção experimental com *Leishmania braziliensis braziliensis* em hamsters (*Mesocricetus auratus*) como modelo para estudos quimioterápicos. *Memórias do Instituto Oswaldo Cruz* 82(supl):175, 1987.
  - Mitchell JD, Mori SA. The cashew and its relatives (*Anacardium*: Anacardiaceae). *Memoirs of the New York Botanical Garden* 42:1-76, 1987.
  - Moreira ESA, Petrillo-Peixoto ML. *In vitro* activity of meglumine antimoniate, a pentavalent drug, on *Leishmania* promastigotes. *Brazilian Journal of Medical and Biological Research* 24:459-469, 1991.
  - Mottram JC, Coombs GH. *Leishmania mexicana*: Enzyme activities of amastigotes and promastigotes and their inhibition by antimonials and arsenicals. *Experimental Parasitology* 59:151-160, 1985.
  - Netto EM, Tada MS, Golightly L, Kalter DC, Lago E, Barreto AC, Marsden PD. Conceitos de uma população local a respeito da Leishmaniose Mucocutânea em uma área endêmica. *Revista da Sociedade Brasileira de Medicina Tropical* 18:33-37, 1985.
  - Rezzano S, Moreno G, Scorza JV. Quimioterapia experimental en Hámsters por paromicina contra aislados de *Leishmania mexicana* y *Leishmania braziliensis*. *Revista Cubana de Medicina Tropical* 34:34-45, 1982.
  - Rosa AC, Cuba CC, Vexenat A, Barreto AC, Marsden PD. Predominance of *Leishmania braziliensis braziliensis* in the regions of Três Braços and Corte de Pedra, Bahia, Brazil. *Transactions of the Royal Society of Tropical Medicine and Hygiene* 82:409-410, 1988.
  - Shuvalov VV, Savel'ev LP. Cura de pacientes com Leishmaniose Cutânea pelo extrato de saxifraga (*Bergenia crassifolia*). *Vestnik Dermatologii i Venerologii* 34:67-69, 1960.