



**UNIVERSIDADE DE BRASÍLIA
FACULDADE DE AGRONOMIA E MEDICINA VETERINÁRIA
PROGRAMA DE PÓS-GRADUAÇÃO EM SAÚDE ANIMAL**

**CÉLULAS-TRONCO MESENQUIMAIS PROVENIENTES
DA MEDULA ÓSSEA NA REPARAÇÃO DE FALHAS
ÓSSEAS EXPERIMENTAIS NO OSSO IV
METACARPIANO DE EQUINOS**

LUÍS FERNANDO DE OLIVEIRA VARANDA

DISSERTAÇÃO DE MESTRADO EM SAÚDE ANIMAL

**BRASÍLIA/DF
FEVEREIRO/2012**



**UNIVERSIDADE DE BRASÍLIA
FACULDADE DE AGRONOMIA E MEDICINA VETERINÁRIA
PROGRAMA DE PÓS-GRADUAÇÃO EM SAÚDE ANIMAL**

**CÉLULAS-TRONCO MESENQUIMAIS PROVENIENTES
DA MEDULA ÓSSEA NA REPARAÇÃO DE FALHAS
ÓSSEAS EXPERIMENTAIS NO OSSO IV
METACARPIANO DE EQUINOS**

LUÍS FERNANDO DE OLIVEIRA VARANDA

ORIENTADORA: ROBERTA FERRO DE GODOY

DISSERTAÇÃO DE MESTRADO EM SAÚDE ANIMAL

PUBLICAÇÃO: 053/2012

**BRASÍLIA/DF
FEVEREIRO/2012**



UNIVERSIDADE DE BRASÍLIA
FACULDADE DE AGRONOMIA E MEDICINA VETERINÁRIA
PROGRAMA DE PÓS-GRADUAÇÃO EM SAÚDE ANIMAL

**CÉLULAS-TRONCO MESENQUIMAIS PROVENIENTES
DA MEDULA ÓSSEA NA REPARAÇÃO DE FALHAS
ÓSSEAS EXPERIMENTAIS NO OSSO IV
METACARPIANO DE EQUINOS**

LUÍS FERNANDO DE OLIVEIRA VARANDA

DISSERTAÇÃO DE MESTRADO SUBMETIDA
AO PROGRAMA DE PÓS-GRADUAÇÃO EM
SAÚDE ANIMAL, COMO PARTE DOS
REQUISITOS NECESSÁRIOS À OBTENÇÃO
DO GRAU DE MESTRE EM SAÚDE ANIMAL

APROVADA POR:

EUARDO MAURÍCIO MENDES LIMA, Prof. Dr. (FAV - UNB)
(EXAMINADOR INTERNO – PRESIDENTE DA BANCA)

JOSÉ RENATO JUNQUEIRA BORGES, Prof. Dr. (FAV - UNB)
(EXAMINADOR INTERNO)

RICHARD DA ROCHA FILGUEIRAS, Dr. (H. VETERINÁRIO CLEMENCEAU)
(EXAMINADOR EXTERNO)

BRASÍLIA/DF, 28 DE FEVEREIRO DE 2012

REFERÊNCIA BIBLIOGRÁFICA E CATALOGAÇÃO

VARANDA, L.F.O. **Células-tronco mesenquimais provenientes de medula óssea na reparação de falhas ósseas experimentais do osso IV metacarpiano de equinos**. Brasília: Faculdade de Agronomia e Medicina Veterinária, Universidade de Brasília, 2012, 82 p. Dissertação de Mestrado.

Documento formal, autorizando reprodução desta dissertação de mestrado para empréstimo ou comercialização, exclusivamente para fins acadêmicos, foi passado pelo autor à Universidade de Brasília e acha-se arquivado na Secretaria do Programa. O autor reserva para si os outros direitos autorais de publicação. Nenhuma parte desta dissertação de mestrado pode ser reproduzida sem a autorização por escrito do autor. Citações são estimuladas desde que citada a fonte.

FICHA CATALOGRÁFICA

Varanda, Luís Fernando de Oliveira

Células-tronco mesenquimais provenientes de medula óssea na reparação de falhas ósseas experimentais do osso IV metacarpiano de equinos. / Luís Fernando de Oliveira Varanda/ Orientação de Roberta Ferro de Godoy – Brasília, 2012. 82 p.: il.

Dissertação de Mestrado (M) – Universidade de Brasília/Faculdade de Agronomia e Medicina Veterinária, 2011.

1. Densidade óssea 2. Equinos 3. Medula óssea 4. Fração celular mononuclear. . I. Godoy, R; F.. II. Título

CDD ou CDU
Agris / FAO

À minha família, meu alicerce para todas as
intempéries enfrentadas ao longo da minha vida.

AGRADECIMENTOS

A Deus, pela minha existência e também pela minha saúde que torna possível alcançar os objetivos almejados.

À Universidade de Brasília, pela oportunidade de obter meu aperfeiçoamento profissional, inicialmente pelo programa de residência médico veterinária e em seguida por meio do mestrado em saúde animal.

À professora Roberta Ferro de Godoy, pela dedicação na sua tarefa como orientadora. Apesar de não poder estar presente fisicamente em parte do projeto, não poupou esforços para a melhor orientação possível. Obrigado pela paciência com as minhas dúvidas e pelos ensinamentos ao longo desses anos.

Às colegas Cíntia Beatriz Drumond, Júlia Miranda e Juliana Sales, que foram grandes companheiras nessa jornada, e com as quais tive a oportunidade de dividir ótimos momentos durante a realização desse experimento, tornando essa árdua tarefa possível.

Aos professores, residentes, estagiários e demais funcionários do HVETÃO, pela disponibilização da estrutura necessária, e pela ajuda na execução prática do experimento, que foram imprescindíveis para a realização do mesmo.

À minha namorada e médica veterinária Ana Lourdes Arrais de Alencar Mota, que esteve ao meu lado me dando todo apoio necessário. Além disso, contribuiu de forma decisiva durante todas as etapas desse processo.

A minha família, que me deu suporte e incentivo para prosseguir com tranquilidade o processo de uma boa formação profissional, entendendo minhas ausências nas datas importantes e encontros familiares.

À Secretária de Agricultura e Desenvolvimento Rural e em especial a médica veterinária Daniela Dianese pelo fornecimento dos animais utilizados nesse experimento.

À Professora Doutora Caroline Madeira Lucci e ao médico veterinário José Luiz Jivago pela cessão do Laboratório de Reprodução e Biotecnologia do Instituto de Biologia (CFS IB) para que fossem realizados os isolamentos das células mononucleadas de medula óssea.

Ao Conselho Nacional de Desenvolvimento Tecnológico CNPq, pelo financiamento desse projeto.

SUMÁRIO

| | PÁG. |
|--|-----------|
| LISTA DE TABELAS | vii |
| LISTA DE FIGURAS | viii |
| LISTA DE SIGLAS E ABREVIACÕES | ix |
| RESUMO | xi |
| ABSTRACT | xii |
| CAPÍTULO I | 1 |
| INTRODUÇÃO | 1 |
| REFERENCIAL TEÓRICO | 2 |
| 1.Células-Tronco (CTs) | 2 |
| <i>1.1.Células-tronco Embrionárias (CTE)</i> | 4 |
| <i>1.2.Células-tronco Mesenquimais (CTMs)</i> | 6 |
| 2.CTMs no processo de Osteogênese | 9 |
| 3.Coleta e obtenção de células nucleadas de medula óssea | 14 |
| <i>3.1.Medula óssea</i> | 14 |
| <i>3.2.Punção aspirativa de medula óssea</i> | 17 |
| <i>3.3.Separação da FCM da MO de equinos</i> | 20 |
| 4.Utilização clínica e experimental da FCM de MO na reparação óssea | 21 |
| REFERÊNCIAS | 25 |
| CAPÍTULO II - Células-tronco mesenquimais provenientes da medula óssea na reparação de falhas ósseas experimentais no osso IV metacarpiano de equinos. I. coleta e isolamento | 41 |
| RESUMO | 41 |
| PALAVRAS-CHAVE | 41 |
| ABSTRACT | 41 |
| KEYWORDS | 42 |
| INTRODUÇÃO | 42 |

| | |
|---|-----------|
| MATERIAIS E MÉTODOS | 44 |
| RESULTADOS | 47 |
| DISCUSSÃO | 50 |
| CONCLUSÕES | 52 |
| AGRADECIMENTOS | 53 |
| REFERÊNCIAS | 53 |
| CAPÍTULO III - Células-tronco mesenquimais provenientes da medula óssea na reparação de falhas ósseas experimentais do osso IV metacarpiano de equinos. II. Avaliação do efeito osteogênico. | 59 |
| RESUMO | 59 |
| PALAVRAS-CHAVE | 59 |
| ABSTRACT | 60 |
| KEYWORDS | 60 |
| INTRODUÇÃO | 60 |
| MATERIAIS E MÉTODOS | 63 |
| RESULTADOS | 71 |
| DISCUSSÃO | 75 |
| CONCLUSÕES | 77 |
| AGRADECIMENTOS | 78 |
| REFERÊNCIAS | 78 |

LISTA DE TABELAS

| | PÁG |
|--|-------|
| Tabela 1. Contagem de células da fração mononuclear (FCM) obtidas em 20 mL de medula óssea, quantidade de células-tronco mesenquimais presentes na FCM (valor calculado) e viabilidade de células da FCM. | 49/71 |
| Tabela 2. Graus de regeneração óssea obtidos pela análise subjetiva do MT e MC nos diferentes tempos de avaliação. Os valores dos graus foram obtidos utilizando a moda dos graus determinados por cinco avaliadores. | 72 |
| Tabela 3. Valores médios da densidade mineral óssea (DMO) em milímetros de alumínio (mm/Al) no membro tratado (MT) e membro controle (MC) nos diferentes tempos de análise radiográfica. | 74 |

LISTA DE FIGURAS

| | PÁG. |
|--|------|
| Figura 1. A - Região contendo células mononucleadas obtidas após centrifugação em Ficoll Hypaque. B - Pellet obtido ao final do processo de isolamento. | 46 |
| Figura 2. Agulha para punção de MO modelo Jamshidi, de calibre 8G e 12 cm de comprimento, introduzida na quinta esternébra. | 47 |
| Figura 3. A - Aspiração do conteúdo de MO com seringa de 60 ml. B - Parte da primeira alíquota de MO aspirada, que foi expelida em placa de Petri para a verificação a olho nu da presença de espículas ósseas e glóbulos de gordura, sugerindo a origem medular da amostra. | 49 |
| Figura 4. Falha óssea de um centímetro no osso IV MTC no momento da cirurgia | 65 |
| Figura 5. A- Agulha posicionada no local do enxerto percutâneo no momento da realização da radiografia para confirmação do correto posicionamento da agulha. B- Radiografia na projeção dorsolateral-palmaromedial mostrando a correta localização da agulha para enxerto percutâneo na falha óssea. | 68 |
| Figura 6. Demonstração da tela do programa Adobe Photoshop CS5, que mostra a densidade radiográfica da área marcada pelo retângulo (flecha vermelha) em níveis de cinza, a média, o desvio padrão e a mediana, bem como o histograma. (A) Mensuração da densidade mineral na região do defeito ósseo. (B) Mensuração da densidade mineral na escala de 10 mmAl. | 70 |
| Figura 7. Imagens radiográficas do MT e MC do animal 1 nos diferentes tempos de análise radiográfica. | 73 |
| Figura 8. Valores médios da densidade mineral óssea (DMO) em milímetros de alumínio (mm/Al) no Membro Tratado (MT) e Membro Controle (MC) nos diferentes tempos de análise radiográfica. | 74 |

LISTA DE SIGLAS E ABREVIações

CEUA-UnB - Comitê de Ética no Uso Animal da Universidade de Brasília
CFS IB - Laboratório de Reprodução e Biotecnologia do Instituto de Biologia
cm – Centímetro
COBEA - Colégio Brasileiro de Experimentação Animal
CTs – Células-Tronco
CTS – Células-Tronco Somática
CTA – Células-Tronco Adulta
CTE – Células-Tronco Embrionária
CTMs – Células-Tronco Mesenquimais
DMEN – Meio Dubelcco Modificado por Eagle
D – Dia
DMO – Densidade Mineral Óssea
FAV – Faculdade de Agronomia e Medicina Veterinária
FCM – Fração de Células Mononucleadas
FGF – Fator de Crescimento Fibroblástico
g – Força Gravitacional
g/mL – Gramas por Mililitro
IGF-I - Fator do Crescimento do Tipo Insulina
IM - Intramuscular
IV - Intravenosa
IV MTC – Osso Quarto Metacarpiano
kg - Quilograma
LLP2A - Peptídeomimético Específico de Alta Afinidade para Osso
MC – Membro Controle
mcg/kg – Micrograma por quilograma
mg/kg – Miligrama por quilograma
mL - Mililitros
mL/kg – Mililitros por Kilograma
MO – Medula Óssea
MT – Membro Tratado
PTH- Hormônio da Paratireóide

PGE2 – Prostaglandina E2

SEAGRI-DF – Secretária de Agricultura e Desenvolvimento Rural do Distrito Federal

SRD – Sem Raça Definida

TGF- β - Fator de Crescimento Transformador β

UnB – Universidade de Brasília

UI/mL – Unidades Internacionais por Mililitro

RESUMO

A velocidade e qualidade do reparo ósseo são alguns dos grandes obstáculos enfrentados por médicos veterinários na clínica cirúrgica de equinos. Dessa forma, terapias alternativas que possam auxiliar no processo de osteogênese têm sido utilizadas experimentalmente e clinicamente em diversas espécies animais e em humanos. O seguinte estudo teve como objetivo a avaliação da técnica de coleta de medula óssea (MO) de equinos em estação, do isolamento de fração de células mononucleadas (FCM) de MO e do efeito osteogênico do enxerto percutâneo autólogo da FCM de MO por meio de análise subjetiva e pelos valores de densidade mineral óssea (DMO) em falhas ósseas experimentais no osso IV Metacarpiano. Foram utilizados seis equinos de ambos os sexos. Após cinco dias da realização da falha óssea nos dois ossos IV metacarpianos, a MO foi aspirada do osso esterno de cada equino. Do material aspirado foi isolado a FCM por meio de centrifugação e separação em gradiente de concentração Ficoll Hypaque. Em seguida, foi realizado o enxerto percutâneo de FCM e DMEM no membro torácico direito (Membro Tratado MT) e apenas DMEM no membro torácico esquerdo (Membro Controle MC) de cada animal. A coleta de MO com os animais sedados em estação mostrou-se um método de baixo custo e passível de ser realizado rotineiramente. O método de isolamento utilizado apresentou resultados semelhantes aos de outros estudos com equinos e em outras espécies. A média de células nucleadas foi de $7,1 \times 10^7$ células/mL, a de células-tronco mesenquimais calculada foi de 710 células/mL e a viabilidade celular média foi de 86,2%. Os valores da DMO foram estatisticamente superiores no MT em relação ao MC em seis dos onze tempos de análise radiográfica. O MT obteve gradação subjetiva de preenchimento ósseo superior ao MC em todos animais, sendo que em um animal essa diferença foi observada em quatro tempos de avaliação (animal 5), em dois animais em cinco tempos (animais 1 e 3) e nos dois animais restantes em seis tempos (animais 2 e 4). Os resultados obtidos demonstram que a FCM de MO estimulou o processo de osteogênese acelerando a reparação óssea e aumentando a quantidade de matriz óssea mineralizada.

PALAVRAS-CHAVE: Densidade óssea, Equinos, Medula óssea, Fração celular mononuclear.

ABSTRACT

The speed and quality of bone repair are major obstacles faced by veterinarians in equine clinical surgery. Thus, alternative therapies that can assist in the process of osteogenesis have been used experimentally and clinically in several animal species and humans. The aim of this study was to evaluate the collection of bone marrow (BM), the mononuclear cells fraction (MCF) isolation and to evaluate the osteogenic effect of percutaneous autologous MCF graft from BM by means of analysis and the subjective values of bone mineral density (BMD) in experimental bone defects in IV metacarpal bone. We used six horses that underwent surgery, where 1cm defects were created in both IV metacarpal bones. Five days after the surgery the BM was aspirated from the sternum of each horse. The MCF was isolated by centrifugation and separation on Ficoll Hypaque gradient of concentration. Then the graft was performed percutaneously. We injected MCF+DMEM on the right side (treated limb-TL) and only DMEM on the left (control limb-CL) of each animal. The bone marrow collection proved to be an inexpensive procedure and can be made routinely. The isolation method showed similar results to other studies in horses and other species. The average number of nucleated cells was 7.1×10^7 cells from 20 mL of BM, the mesenchymal stem cells number was calculated at 710 cells and the average cell viability was 86.2%. The BMD values were significantly higher in TL compared to the CL in six of the eleven times radiographic analysis. The obtained subjective grading bone fill in TL was better than in CL in all animals, and in an animal such difference was observed in four times of assessment (animal 5), five times in two animals (animals 1 and 3) and in two animals remaining six days (animals 2 and 4). The results show MCF stimulated osteogenesis process accelerated bone repair and increased the number of mineralized bone matrix.

KEYWORDS: Bone density, Equine, Bone Marrow, Mononuclear cell fraction.

CAPÍTULO I

INTRODUÇÃO

As células-tronco (CTs), presentes em todos os vertebrados, são células indiferenciadas, capazes de auto-renovação e diferenciação em múltiplas linhagens de células e tecidos, responsáveis pela auto-reparação tecidual. Durante o desenvolvimento do pré-embrião são encontradas células totipotentes e pluripotentes, chamadas de embrionárias (CTE). Nos tecidos adultos, são encontradas células-tronco multipotentes, denominadas adultas (CTAs) ou somáticas (CTS) (DEL CARLO et al., 2008).

Dentre as CTS encontram-se as células-tronco mesenquimais (CTMs), com ampla plasticidade e capacidade de migração para locais de lesão tecidual e de promover a manutenção e regeneração de múltiplas linhagens de células do organismo (SOTIROPOULOU et al., 2006; NAUTA, FIBBE, 2007).

As CTMs estão presentes, em pequenas quantidades, em todos os tecidos adultos, incluindo a medula óssea (MO), tecido adiposo, periósteo, tecido muscular e órgãos parenquimatosos. Essas células caracterizam-se pela habilidade de produzir qualquer tipo celular necessário num processo de reparação, como osteoblastos, condroblastos, hepatócitos, células epiteliais, renais, cardíacas, entre outros. Tal plasticidade possibilita perspectivas terapêuticas promissoras com esse grupo celular, tornando-o foco de pesquisas em todo o mundo (PITTENGER et al., 1999; ZAGO, COVAS, 2006).

As CTMs são coletadas principalmente da MO, tecido adiposo e de órgãos parenquimatosos (CROVACE et al., 2008). A MO é a forma tradicional pela qual se obtém células de um doador para um transplante. O material obtido é bastante heterogêneo e contém uma grande diversidade de células, incluindo células maduras do sangue, linfócitos, fragmentos do estroma, gordura, células-tronco hematopoiéticas e uma pequena quantidade de CTMs (ZAGO, COVAS, 2006; CROVACE et al., 2008).

A MO pode ser utilizada como fonte de CTMs diretamente ou pode ser processada. Dentre as formas de processamento, a centrifugação em gradiente de densidade Ficoll-Hypaque para obtenção de FCM foi utilizada em alguns estudos obtendo uma quantidade e qualidade celular adequada. A FCM pode ser utilizada

diretamente na lesão ou pode-se realizar o isolamento e expansão das CTMs, por meio de cultivo *in vitro* (ZAGO, COVAS, 2006; CROVACE et al., 2008).

O uso da FCM para o tratamento de lesões ortopédicas apresenta algumas vantagens em relação à terapia com CTMs após cultivo celular, como possibilidade de utilização logo após diagnóstico da lesão e menor custo e tempo de preparo (ALVES et al., 2009). O processo de isolamento de células nucleadas aumenta a concentração de CTMs para o implante direto quando comparado com o enxerto de MO integral (FORTIER, SMITH, 2008; ZAGO, COVAS, 2006).

Vários estudos têm demonstrado que o enxerto percutâneo de MO integral ou de FCM de MO tem diminuído o tempo de reparação óssea (BARROS et al., 2001; DEL CARLO et al., 2007; DALLARI et al., 2007; ZAMPROGNO, 2007; ; CROVACE et al., 2008; YAMASAKY et al., 2008; OLIVEIRA et al., 2010).

A terapia com FCM de MO na reparação óssea tem sido estudada em diversas espécies, porém até o momento não existem estudos que relatem sua utilização em equinos.

Dessa forma, o seguinte estudo teve como objetivo a avaliação da técnica de coleta de medula óssea (MO) de equinos em estação, do processo de isolamento de fração de células mononucleadas (FCM) da MO nesta espécie e do efeito osteogênico do enxerto de FCM de MO em falhas ósseas experimentais por meio DMO e da classificação do preenchimento ósseo em falhas ósseas realizadas experimentalmente no osso IV MTC.

REFERENCIAL TEÓRICO

1. Células-Tronco (CTs)

As CTs são células indiferenciadas capazes de se diferenciar originando progenitores maduros, bem como células efectoras completamente diferenciadas (SCHWINDT et al., 2005). As CTs podem ser definidas segundo três propriedades: I) auto-renovação, ou seja, capacidade de originar outra CT com características idênticas; II) habilidade de se diferenciar em mais de uma linhagem celular; e III) capacidade de originar células funcionais nos tecidos derivados da mesma linhagem (TAKAHASHI *et al.*, 1998). Assim, apresentam uma série de características que as

tornam candidatas à utilização terapêutica. Acredita-se que células-tronco presentes nos diferentes tecidos tenham papel regenerativo quando estes sofrem uma lesão. Entre os tecidos conhecidos por apresentarem células-tronco após a vida pós-natal, a medula óssea foi a mais estudada (BYDLOWSKI *et al.*, 2009)

Levando-se em consideração algumas distinções, como o nível de plasticidade que estas células possuem, quantas diferentes vias que podem seguir, e para qual porção de um organismo funcional elas podem contribuir, as células-tronco classificam-se em totipotentes, pluripotentes e multipotentes (SOUZA *et al.*, 2003). Conceitualmente, existem dois tipos gerais de células-tronco potencialmente úteis para utilização terapêutica: as células-tronco embrionárias e as células-tronco adultas. O potencial de diferenciação das primeiras está bem caracterizado em camundongos e em humanos, no entanto seu uso em terapia celular e em pesquisa tem sido dificultado por questões de histocompatibilidade, segurança e ética. Em contraste, as células-tronco adultas não apresentam estes empecilhos, apesar da extensão de sua plasticidade ainda estar sob investigação (PEREIRA, 2008).

Durante o desenvolvimento do pré-embrião são encontradas células totipotentes e pluripotentes, chamadas de embrionárias (CTE). Além do embrião, as células-tronco também são encontradas em vários órgãos e tecidos no indivíduo adulto, onde participam da homeostase tecidual, gerando novas células devido à renovação fisiológica ou em resposta a uma injúria. Tais populações celulares indiferenciadas mantidas no organismo adulto são denominadas células-tronco adultas CTAs ou células-tronco somáticas CTS (BJORNSON *et al.*, 1999; CLARKE *et al.*, 2000).

Existe um linhagem de CTAs multipotentes contidas na medula óssea, em sítios específicos de cada tecido adulto e até no sangue periférico, são denominadas de células-tronco mesenquimais CTMs. (FAGOT-LARGEAULT, 2004). Dentre todas as linhagens de CTAs estudadas até o presente momento, as CTMs apresentam maior plasticidade, originando tecidos mesodermis e não mesodermis (ZAGO, COVAS, 2004; MEIRELLES *et al.*, 2006).

As CTMs caracterizam-se por ser uma população de células multipotentes capazes de se diferenciar e produzir quase todos tipos celulares necessários num processo de reparação, como osteoblastos, condroblastos, hepatócitos, neurônios, células epiteliais, renais, cardíacas, dentre outras (PITTENGER *et al.*, 1999). Tais

características de plasticidade sugerem que esse tipo celular é o responsável pelo *turnover* e pela manutenção de todos os tecidos do organismo (CAPLAN, 2009).

1.1. Células-tronco Embrionárias (CTE)

As CTEs são células indiferenciadas, denominadas totipotentes, pois podem originar quaisquer tecidos animais. Há 28 anos foram isoladas a partir da massa celular interna de blastocistos murinos e cultivadas *in vitro* (EVANS, KAUFMAN, 1981; ALISON, 2009)

A primeira etapa visível da diferenciação do embrião se dá no momento que este atinge o estágio de blastocisto, quando se observa duas populações distintas de células, aquelas que dão origem aos tecidos extra-embrionários, como a placenta, e as células da chamada massa celular interna, que originam todos os tecidos do embrião. Estas células podem ser removidas do embrião, colocadas em placa de cultura e, em condições apropriadas, podem se manter indiferenciadas, multiplicando-se indefinidamente em laboratório com preservação do potencial de diferenciação em todos os tipos celulares adultos (PEREIRA, 2008). As CTEs apresentam como característica principal a pluripotência, ou seja, quando re-introduzidas em um embrião possuem a capacidade de retomar o desenvolvimento normal, colonizando diferentes tecidos numa demonstração contundente de sua ampla plasticidade (EVANS, KAUFMAN, 1981). Entretanto, quando injetadas em animais imunodeficientes, as células-tronco embrionárias tem a capacidade de responder aos diferentes estímulos *in vivo* se diferenciando desordenadamente e levando a formação de tumores que apresentam diversos tipos de tecidos, os teratomas (PEREIRA, 2008).

As células-tronco encontradas em embriões humanos de até sete dias são consideradas totipotentes e são capazes de formar um novo embrião em sua totalidade; aquelas encontradas em embriões com mais de 7 dias e no cordão umbilical são pluripotentes, pois podem dar origem a vários tecidos, mas não a todos (PEREIRA, 2008).

As primeiras divisões celulares dão origem de cinquenta a cem células aparentemente idênticas. À medida que o embrião se desenvolve, suas células

iniciam um processo de diferenciação, se comprometendo em dar origem a tipos específicos de tecido do indivíduo adulto.

As CTs embrionárias também podem ser induzidas a iniciar um programa de diferenciação *in vitro*, simulando o desenvolvimento de um embrião pré-implantado (KELLER, 1995). Através de análises morfológicas, imuno-histoquímicas e moleculares, uma grande variedade de linhagens embrionárias pode ser identificada na massa celular diferenciada, incluindo hematopoiética, neuronal, endotelial, cardíaca e muscular. As CTs embrionárias são utilizadas como modelo *in vitro* de desenvolvimento embrionário precoce, o que as torna um poderoso instrumento de pesquisa para o estudo dos mecanismos de diferenciação celular e dos efeitos de substâncias tóxicas e biologicamente ativas no desenvolvimento embrionário, entre outros (SCHOLZ *et al.*, 1999).

Para direcionar a diferenciação das CTs embrionárias no laboratório em tipos específicos de células, uma série de protocolos foram desenvolvidos. Dessa forma, por meio de estudo com camundongos foi possível transformá-las em células nervosas, células produtoras de insulina, células do músculo cardíaco e células da MO, entre outras. Atualmente, já é possível que células derivadas das CTs embrionárias transplantadas em animais doentes exerçam um efeito terapêutico em modelos de várias doenças, incluindo doença de Parkinson, paralisia por trauma de medula espinhal, diabetes e leucemia, transformando-se em células nervosas, produtoras de insulina ou medula óssea, entre outras. Ou seja, a terapia celular com CTs embrionárias já está comprovada em modelos animais com camundongos, e por isso a enorme expectativa da comunidade científica em torná-las uma realidade em seres humanos e demais espécies animais (PEREIRA, 2008).

No entanto, existem grandes entraves éticos, políticos e religiosos para ampla utilização dessas células, já que a obtenção de CTs embrionárias envolve obrigatoriamente a destruição do embrião, especificamente, de um blastocisto - um embrião pré-implantação de cinco dias. Certas culturas/religiões atribuem ao embrião humano desde o momento da fecundação o status de vida com todos os direitos de uma pessoa já nascida - e por isso a destruição daquele embrião torna-se inaceitável (PEREIRA, 2008). No Brasil, o uso do embrião humano foi primeiramente regulamentado pela Lei de Biossegurança (Lei 11.105), de 24 de março de 2005, que diz:

Art. 5º É permitida, para fins de pesquisa e terapia, a utilização de células-tronco embrionárias obtidas de embriões humanos produzidos por fertilização *in vitro* e não utilizados no respectivo procedimento, atendidas as seguintes condições:

I – sejam embriões inviáveis; ou

II – sejam embriões congelados há 3 (três) anos ou mais, na data da publicação desta Lei, ou que, já congelados na data da publicação desta Lei, depois de completarem 3 (três) anos, contados a partir da data de congelamento.

§ 1º Em qualquer caso, é necessário o consentimento dos genitores.

§ 2º Instituições de pesquisa e serviços de saúde que realizem pesquisa ou terapia com células-tronco embrionárias humanas deverão submeter seus projetos à apreciação e aprovação dos respectivos comitês de ética em pesquisa.

O fato do Brasil possuir uma legislação específica sobre pesquisa e utilização terapêutica de CT, quando muitos países ainda não a possuem, coloca-o em posição de destaque na comunidade científica internacional (BURGARDT, 2009). Além disso, garante a continuidade das pesquisas com CTE que estavam suspensas por infringir antigos preceitos éticos e reitera a imagem do país como estado laico, no qual as decisões políticas não são pautadas em crenças religiosas (PAESE, 2007).

Pesquisas com finalidades terapêuticas, envolvendo CTE, devem ser realizadas de forma cautelosa e, enquanto não se desvendar toda a biologia destas *in vivo*, deve-se prosseguir com as pesquisas *in vitro* (DEL CARLO *et al.*, 2009).

1.2. Células-tronco Mesenquimais (CTMs)

Inicialmente, acreditava-se que as CTS possuíam seu potencial de diferenciação restrito somente às células do tecido no qual se encontravam. Porém, nos últimos anos, diversas pesquisas têm demonstrado que algumas linhagens de

CTS são capazes de originar tecidos diferentes de sua formação embrionária (PEREIRA, 2008).

As CTMs são consideradas uma linhagem de CTS e estão presentes em regiões perivasculares de todos os tecidos adultos, em pequenas quantidades, incluindo a medula óssea (MO), o tecido adiposo, o periósteo, o tecido muscular e os órgãos parenquimatosos (MEIRELLES *et al.*, 2008; MAMBELLI *et al.*, 2009; ZUCCONI *et al.*, 2009). A MO constitui um dos principais sítios doadores dessas células, assim como de células-tronco hematopoéticas e endoteliais (PITTENGER *et al.*, 1999; MINGUELL *et al.*, 2000).

O termo CTM foi popularizado por Caplan (1991) em referência ao trabalho de Friedenstein e Owen (FRIEDENSTEIN *et al.*, 1970). Caracterizam-se por ampla plasticidade, capacidade de migração para locais de lesão tecidual e de promover a manutenção e regeneração de múltiplas linhagens de células do organismo (SOTIROPOULOU *et al.*, 2006; NAUTA; FIBBE, 2007).

Dentre todas as CTAs estudadas até o presente momento, as CTMs destacam-se por sua elevada plasticidade, podendo originar tecidos mesodermis e não mesodermis. Possuem também, características que ampliam as possibilidades de utilização terapêutica (MONTEIRO *et al.*, 2009).

Além disso, as CTMs secretam uma grande variedade de citocinas pró e antiinflamatórias e fatores de crescimento e, por meio dessas moléculas bioativas, proporcionam a modulação da resposta inflamatória, o restabelecimento do suprimento vascular e a reparação adequada do tecido, contribuindo para a homeostasia tissular e imunológica sob condições fisiológicas. Também podem induzir as demais células presentes no nicho tecidual a secretarem outros fatores solúveis que estimulam a diferenciação dessas células indiferenciadas, favorecendo o processo de reparação. A terapia celular com CTMs é uma alternativa terapêutica promissora, porém a compreensão da biologia dessas células ainda é uma ciência em formação (MONTEIRO *et al.*, 2009).

Inicialmente acreditava-se que as CTMs originavam linhagens celulares diferentes por transdiferenciação. Segundo essa teoria, elas alterariam sua expressão gênica para a de uma linhagem celular completamente diferente, originando tipos celulares distintos (HERZOG *et al.*, 2003). A transdiferenciação pode ocorrer de forma direta, quando a célula altera seu citoesqueleto e sua síntese

protéica para rediferenciar-se em outro tipo celular específico, ou indireta, quando desdiferencia-se em uma célula-tronco mais primitiva para, posteriormente, se rediferenciar em outro tipo celular (VERFAILLIE, 2002; HERZOG *et al.*, 2003).

Outro mecanismo de diferenciação celular proposto é a fusão. Acredita-se que as CTMs podem fundir-se a uma célula adulta-alvo, assumindo o padrão de expressão gênica da célula adulta a qual se uniu. A fusão celular é um fenômeno biológico amplamente conhecido, ocorrendo principalmente nas células cuja poliploidia (dois ou mais conjuntos de cromossomos) é comumente vista, como em hepatócitos e células musculares esqueléticas (HERZOG *et al.*, 2003; MEIRELLES *et al.*, 2006). Além disso, as CTMs secretam uma grande variedade de quimiocinas, e expressam receptores para citocinas e fatores de crescimento. Dessa forma, as CTMs interagem com as células residentes (nicho) e podem induzi-las, por mecanismo parácrino, a se diferenciar em linhagens celulares distintas, de acordo com essa sinalização (TAKAHASHI *et al.*, 2007).

As CTMs estão presentes, em pequenas quantidades, em todos os tecidos adultos. Essas células caracterizam-se pela habilidade de produzir qualquer tipo celular necessário num processo de reparação, como osteoblastos, condroblastos, hepatócitos, células epiteliais, renais, cardíacas, entre outros. Tal plasticidade possibilita perspectivas terapêuticas promissoras com esse grupo celular, tornando-o foco de pesquisas em todo o mundo (PITTENGER, *et al.*, 1999; ZAGO, COVAS 2006).

As CTMs são coletadas, principalmente, da MO, tecido adiposo e de órgãos parenquimatosos (CROVACE., *et al.* 2008). A MO é a forma tradicional pela qual se obtém células de um doador para um transplante. O material obtido é bastante heterogêneo e contém uma grande diversidade de células, incluindo células maduras do sangue, linfócitos, fragmentos do estroma, gordura, células-tronco hematopoiéticas e uma pequena quantidade de CTMs (ZAGO, COVAS, 2006; CROVACE *et al.*, 2008).

As CTMs tem sido isoladas da MO de roedores (FRIEDENSTEIN *et al.*, 1974; SIMMONS *et al.*, 1991, BITTENCOURT *et al.*, 2006), humanos (PITTENGER *et al.*, 1999), gatos (MARTIN *et al.*, 2002), cães (HUSS, HOY, DEEG, 1995) e suínos (RINGE *et al.*, 2002).

Para as aplicações terapêuticas, utiliza-se desde a fração celular mononuclear (FCM) da medula óssea, que contém pequenas quantidades de CTMs, até culturas expandidas em laboratório, obtidas de diversos órgãos (MONTEIRO *et al.*, 2008). Essas células podem ser transplantadas para os sítios lesionais logo após a ocorrência da lesão tecidual e podem ser aplicadas na forma indiferenciada, recebendo o estímulo do meio para posterior diferenciação, ou sofrer diferenciação em cultura antes da implantação (DEL CARLO *et al.*, 2004; DEL CARLO *et al.*, 2008).

As CTMs são uma população heterogênea de células que proliferam, *in vitro*, como células aderentes ao plástico, tendo morfologia semelhante ao fibroblasto (DEL CARLO *et al.*, 2009). As CTMs podem ser isoladas por vários métodos, sendo o mais frequente a centrifugação em gradiente de densidade para obtenção da fração de células mononucleares. As células mononucleares isoladas são cultivadas com meio contendo soro fetal, sendo que as CTMs aderem ao plástico da garrafa de cultivo celular. Algumas células da linhagem hematopoética também podem aderir, mas, com o tempo, com as várias trocas do meio de cultura, são removidas. Portanto, enquanto este procedimento elimina a maior parte das células contaminantes, a heterogeneidade remanescente da cultura diminui progressivamente com as diversas passagens e, após determinado número delas, a cultura torna-se enriquecida pela fração que se autorrenova (BYDLOWSKI *et al.*, 2009).

As células-tronco de diferentes espécies, como humanos e equinos, já podem ser isoladas e cultivadas *in vitro* (HEGEWALD *et al.*, 2004). As células-tronco mesenquimais do estroma medular, também conhecidas como unidades formadoras de colônias fibroblásticas (CFU-F) são células que aderem a placas de cultura e formam colônias semelhantes a fibroblastos *in vitro* (BITTENCOURT *et al.*, 2006). Esta característica tem despertado interesse em muitos veterinários, que consideram as células-tronco mesenquimais como agentes terapêuticos potenciais para problemas musculoesqueléticos como tendinites, desmites, lesões ósseas e articulares, tão frequentemente encontradas em cavalos atletas (VIDAL *et al.*, 2006).

2. CTMs no processo de Osteogênese

A remodelação óssea é um processo em que ocorre degradação localizada de osso seguida por deposição em igual quantidade de osso nesse mesmo local. A reabsorção do osso é efetuada por células ósseas denominadas osteoclastos e envolve a remoção dos minerais e a degradação dos constituintes orgânicos da matriz óssea. A formação de osso é realizada por células ósseas denominadas osteoblastos e compreende a produção da matriz orgânica e a sua subsequente mineralização (NORONHA, 2005)

Este processo envolve a morte de células diferenciadas, como osteoblastos, e a sua substituição por osteoblastos recém-diferenciados. Os novos osteoblastos derivam de uma linhagem de células progenitoras multipotentes denominadas células-tronco mesenquimais CTMs, que são encontradas na medula óssea e em todos os tecidos em pequenas quantidades (CAPLAN, 2005).

As células osteoprogenitoras provêm das CTMs multipotentes, podendo encontrar-se no estroma medular, no periósteo (superfície externa de todos os ossos) e no endósteo (superfície interna do osso compacto). As células osteoprogenitoras diferenciam-se posteriormente em pré-osteoblastos, os precursores diretos dos osteoblastos (NIJWEIDE *et al.*, 1996)

A formação de osso, osteogênese ou ossificação é o mecanismo pelo qual os ossos se formam durante o desenvolvimento embrionário e pelo qual se inicia a formação de osso, por exemplo, na reparação de uma fratura. Embora o processo de reparação da fratura envolva respostas da medula óssea (MO), córtex, e partes moles adjacentes, Mckibbin (1978) chegou à conclusão de que a resposta mais importante é a do periósteo, onde células precursoras indiferenciadas contribuem para o processo de reparação por meio de uma recapitulação de ossificação intramembranosa embrionária e da formação óssea endoncondral. Na ossificação intramembranar ou direta, são formados os ossos chatos como a mandíbula e a calvária, e o segundo, ossificação endoncondral ou indireta, através do qual são formados os ossos longos, as vértebras, os ossos pélvicos e os ossos da base do crânio (GILBERT, 2000).

O processo de ossificação intramembranar ocorre por diferenciação direta das células mesenquimais em osteoblastos. Este processo inicia-se pela condensação do mesênquima que se torna altamente vascularizado. Algumas CTMs diferenciam-se em osteoblastos, iniciando a formação de espículas de osso (trabéculas) com

organização aleatória de colágeno (osso imaturo). A formação de osso compacto vai ocorrer por compactação das trabéculas (GILBERT, 2000).

A ossificação endocondral ocorre nos ossos longos, curtos e irregulares, e envolve a formação de cartilagem a partir da agregação de CTMs, e a subsequente substituição do tecido cartilágneo por osso: Este processo inicia com a indução por fatores parácrinos das células do mesênquima a expressarem fatores de transcrição, que atuam na ativação de genes específicos da cartilagem. As CTMs condensam-se em nódulos compactos e diferenciam-se em condrócitos (células da cartilagem). Os condrócitos proliferam rapidamente e formam um modelo de cartilagem e ao dividirem-se segregam uma matriz extracelular específica da cartilagem. Numa fase seguinte, os condrócitos cessam a proliferação, aumentando significativamente o seu volume, tornando-se condrócitos hipertróficos. Estes vão alterar a composição da matriz, o que vai permitir a sua mineralização. Em seguida, ocorre a formação de uma camada fina de osso entre o periósteeo e o limite do modelo de cartilagem. Uma vez que, como consequência da mineralização da matriz extracelular, deixa de haver difusão de oxigénio, de nutrientes e de produtos resultantes da degradação celular, os condrócitos morrerão por apoptose deixando um esqueleto de cartilagem calcificada. Haverá, então, uma invasão pelo periósteeo de capilares sanguíneos, que penetram na cavidade medular da camada fina de osso. Desta forma, é permitida a entrada de células osteoprogenitoras e de células hematopoiéticas no modelo cartilágneo e estas últimas vão formar medula óssea. Algumas células do periósteeo diferenciam-se em osteoblastos e iniciam a deposição de osso trabecular (GILBERT, 2000).

Segundo Einhorn (1998), a consolidação de uma fratura compreende um complexo mecanismo reparador que resulta na restauração quase completa da arquitetura óssea normal, ao contrário de outros tecidos, que cicatrizam com a formação de tecidos reparadores pouco organizados.

A lesão tecidual ocasionada por traumas ou agentes químicos e/ou infecciosos pode resultar em perda anatômica e funcional da integridade dos tecidos. Imediatamente, uma sequência complexa de eventos é desencadeada na tentativa de restaurar a integridade da área lesionada (MARTIN, 1997). A união de osso secundário ocorre por uma complexa diferenciação de CTMs em condroblastos, condrócitos, fibroblastos e osteoblastos, que irão formar o calo ósseo

(YOO, JOHNSTONE, 1998). Após a lesão tecidual, um coágulo se forma logo nos primeiros minutos; as plaquetas tornam-se ativadas e liberam fatores de crescimento. Em sequência, desenvolve-se um processo inflamatório envolvendo as células do sistema imune (poucas horas após a lesão), primeiramente neutrófilos, macrófagos e células dendríticas (resposta imune inata) e, posteriormente, linfócitos (resposta imune adquirida) (MARTIN, 1997; TSIROGIANNI *et al.*, 2006). Os macrófagos, além de iniciarem a resposta inflamatória, fagocitam os debris celulares, e substâncias antigênicas interagem com as células da resposta adaptativa e produzem moléculas estimulatórias e mediadores inflamatórios, que, inicialmente, ativam mecanismos e células participantes do processo de reparação (TSIROGIANNI *et al.*, 2006). Paralelamente à ocorrência da resposta inflamatória, as células endoteliais são ativadas pela lesão vascular e hipóxia tecidual, e mais células do sistema imune são quimioatraídas. Essa quebra na homeostasia tecidual gera um estímulo para a ativação das CTMs do periósteo. Em resposta a essa ativação e à perda de contato com as células endotélias e com a membrana basal, as CTMs do periósteo proliferam-se, elevam o número de moléculas bioativas secretadas (fatores de crescimento e moléculas de adesão, principalmente), migram para o local de lesão e/ou por diapedese entram na corrente circulatória onde exercerão efeitos parácrinos (TSIROGIANNI *et al.*, 2006; MEIRELLES *et al.*, 2008). As CTMs também expressam uma grande variedade de receptores para quimiocinas e fatores de crescimento. Dessa forma, as CTMs podem ser estimuladas pelas células residentes (nicho) a se diferenciar ou secretar fatores solúveis que estimularão outros nichos celulares. Dessa forma, quanto mais agudo o processo patológico ou quanto mais vascularizada a região afetada, mais intensa é a sinalização do nicho e mais efetiva será a resposta das CTMs (FUCHS *et al.*, 2004; MORRISON *et al.*, 2008).

Em um ambiente favorável biologicamente e mecanicamente as CTMs proliferarão e diferenciarão em osteoblastos e condroblastos (CARTER *et al.*, 1998). Essas células produzem matriz com formação de osteoide e cartilagem dando origem ao calo. A osteoide mineralizada e a cartilagem sofrem processo de ossificação endocondral formando osso até completo preenchimento da lacuna. Sendo assim, os eventos celulares são quimiotaxia, migração, proliferação e diferenciação e as CTMs são as precursoras desse processo (KRAUS; KIRKER-HEAD 2006).

Quando expandida *in vitro* as CTMs podem ser induzidas a se diferenciar em diversos tecidos. Para diferenciação osteogênica é utilizado o ácido ascórbico, que é importante para a expressão de colágeno, o glicerofosfato como uma fonte de fosfato durante a mineralização, e a dexametasona para regular o processo de diferenciação celular. Também são utilizados o hormônio da paratireoide D3, a proteína óssea morfogenética (AICHER *et al* 2011), a prostaglandina E2, o fosfato glicerol e uma família de compostos da estatina (ZHANG, 2011).

Os processos normais de reparação são suficientes para boa parte das fraturas, no entanto, algumas situações exigem uma manipulação e aceleração no processo natural de reparação. Alguns exemplos dessas situações incluem perda substancial de osso por trauma, ressecção de tumor, artropatia, doença metabólica e idade avançada (ATTAWIA *et al.*, 2003; CANCEDDA *et al.*, 2003). As estratégias terapêuticas utilizadas na reparação óssea são a osteogênese (transferência de células osteoprogenitoras), osteoindução (Estimulo para diferenciação de células osteoprogenitoras em osteoblastos), osteocondução (materiais que fornecem a estrutura para as células formadoras de osso) e osteopromoção (substâncias, materiais ou estímulo mecânico capazes de melhorar o ambiente para formação óssea) (ATTAWIA *et al.* 2003). Porém, os resultados dessas estratégias dependem da presença das CTMs (ATTAWIA *et al.*, 2003; KRAUS; KIRKER-HEAD, 2006; BRUDER; FOX, 1999; MUSCHLER; MIDURA, 2002).

Estudos com CTMs tem utilizado principalmente aspirado de medula óssea (KADIYALA *et al.*, 1997; BRUDER, FINK, CAPLAN, 1994) e as técnicas de separação e isolamento são baseadas na centrifugação em gradiente de densidade e nas propriedades aderentes. As células nucleadas são separadas através de centrifugação, e após cultivo as CTMs aderem à garrafa e as demais células são removidas (CAPLAN, 1991; KADIYALA *et al.*, 1997; BRUDER *et al.*, 1998a) . As células podem ter seu potencial osteogênico confirmado por meio de várias técnicas (YOO *et al.*,1998; KADIYALA *et al.*, 1997; COOPER *et al.*, 2001). No cultivo *in vitro* as CTMs purificadas na presença de dexametasona, ácido ascórbico e glicerofosfato tem progredido para uma linhagem osteoblástica (JAISWAL *et al.*,1997; HAYNESWORTH *et al.*,1992). As células assumem uma forma osteoblástica cuboidal e ocorre uma indução transiente de atividade de fosfatase alcalina (BRUDER *et al.*, 1998b). Além disso, expressam proteínas mRNAs de matriz óssea

levando-as a deposição de hidroxapatita-mineralizada, confirmando que essas células isoladas formam células ósseas (JAISWAL, HAYNESWORTH, 1997; KADIYALA *et al.*, 1997).

Em 1998, Bruder *et al.* demonstraram que culturas de CTMs derivadas de MO, depositadas sobre plataformas de hidroxapatita e sobre cerâmica de cálcio, poderiam ser utilizadas no tratamento de defeitos críticos no fêmur de cães. Como resultados de suas pesquisas, constataram rápido desenvolvimento de tecido ósseo ao redor dos implantes e retorno precoce da função do membro. Essa pesquisa encorajou diversos pesquisadores no mundo todo, que, posteriormente à publicação desses resultados, iniciaram pesquisas utilizando as células mesenquimais cultivadas.

Com o mesmo intuito, Zamprogno (2007) trabalhando cães, também realizou o tratamento de não união utilizando CTMs cultivadas e expandidas em laboratório, na dose de 10^7 células/mL, realizando aplicação única percutânea. Observou-se que a terapia com células-tronco provenientes da medula óssea mostrou-se efetiva para a estimulação osteogênica de não-união de fraturas, promovendo a união óssea em pacientes que apresentavam um ano ou mais de fratura e diversas cirurgias anteriores fracassadas.

Em pesquisas com modelos animais, o grupo de pesquisa em reparação tecidual da UFV, em parceria com o Laboratório de Imunogenética da Universidade Federal do Rio Grande do Sul (UFRGS), vem obtendo sucesso e demonstrando a contribuição positiva do transplante de CTM autólogas para a reparação de falhas ósseas e feridas cutâneas em camundongos diabéticos (DEL CARLO *et al.*, 2009).

Guan *et al.* (2012) utilizou um ligante peptídeomimético específico de alta afinidade para osso (LLP2A) anexado as CTMs em ratos osteopênicos com falhas ósseas com o objetivo de direcionar as CTMs para a superfície do osso. Uma única injeção intravenosa amentou a formação de osso trabecular e da massa óssea

3. Coleta e obtenção de células nucleadas de medula óssea

3.1 Medula óssea

A medula óssea é derivada do mesoderma embrionário e é formada por uma população de células-tronco hematopoiéticas (CTHs), suportadas por um estroma

mesenquimal (ZUK *et al.*, 2001). As CTHs são as únicas células do sistema hematopoiético que exibem extenso potencial proliferativo e capacidade de se diferenciar em todas as células do sistema linfo-hematopoiético. Esta característica se mantém continuamente, (GASPER, 2000; HERZOG *et al.*, 2003).

A linhagem celular hematopoiética e o estroma associado são dependentes e formam um sistema cooperativo. O estroma medular está relacionado à manutenção de um microambiente no qual as CT-hematopoiéticas se mantêm e a progênie diferenciada recebe os sinais necessários para a maturação celular (SCHWINDT *et al.*, 2005).

A presença de células-tronco não hematopoiéticas na medula óssea foi primeiramente sugerida pelo patologista alemão Julius Clonheim, em 1867. Seu trabalho levantou a possibilidade de que a medula óssea pudesse ser a fonte de fibroblastos que depositam fibras colágenas como parte do processo normal de reparo. No entanto, foi com os achados de Friedenstein *et al.*, em meados de 1970, que essa teoria veio a ser comprovada com a descoberta das CTMs. Eles encontraram, em uma cultura de células da medula óssea, uma população de células aderidas ao plástico das placas em forma de fuso, semelhantes a fibroblastos. Observaram também que essas células possuíam capacidade para se diferenciar em colônias que lembravam pequenos depósitos de osso ou cartilagem (BYDLOWSKI *et al.*, 2009)

Em 1999 Gussoni *et al.*, ao estudar camundongos MDX (portadores da distrofia muscular de Duchenne, doença muscular degenerativa causada por mutações no gene da distrofina, uma proteína da parede muscular) que também sofriam de atrofia medular após terem sido irradiados. Os camundongos foram submetidos a um transplante de medula óssea de camundongos saudáveis. Além de terem sua medula óssea regenerada pelas células do doador, algumas semanas após o transplante, os animais transplantados apresentaram até 10% das fibras musculares contendo aquela proteína. Isto indicava que células derivadas da medula óssea do doador haviam se incorporado ao músculo dos animais distróficos.

Dois anos mais tarde, outro grupo conseguiu demonstrar que na medula óssea do camundongo existem células com uma enorme capacidade de diferenciação *in vivo*. Quando injetadas em camundongos receptores, estas CTMs derivadas da medula óssea se diferenciaram em células epiteliais do fígado, pulmão,

trato gastrointestinal e pele, além de células hematopoiéticas no receptor. Este trabalho representou uma grande quebra de paradigma, e levou vários grupos a explorarem a capacidade terapêutica das CTMs da medula óssea em doenças não hematológicas (KRAUSE *et al.*, 2001).

As células derivadas da medula óssea são conhecidas como CTMs (CAPLAN, 1991) devido a sua alta capacidade de replicação e diferenciação em diversas linhagens celulares, como osteogênica, condrogênica, adipogênica, tenogênica e miogênica (BRUDER *et al.*, 1998b). Estas células progenitoras apresentam capacidade de auto-renovação e diferenciação em um ou mais tipos celulares especializados (BIANCO, ROBEY, 2001), sendo atribuída a elas uma atividade multipotencial (JIANG *et al.*, 2002). Além de CTMs os aspirados de MO contêm algumas proteínas bioativas provenientes das plaquetas de degranulação que estimulam a regeneração óssea (KRAUS, KIRKER-HEAD, 2006). Hoje, a principal fonte para o isolamento CTMS em mamíferos é a MO (AICHER *et al.*, 2011).

Células com potencial osteoblástico têm sido isoladas de uma variedade de espécies, incluindo humanos, (PITTENGER *et al.*, 1999), ratos (NISHIMORI *et al.*, 2006), coelhos (IM *et al.*, 2001; YANAI *et al.*, 2005) e cães (BRUDER *et al.*, 1998b). Os aspirados de MO foram considerados por serem mais acessíveis e proporcionarem fontes ricas em CTMs. (HU *et al.*, 2003).

A quantidade de CTMs representa uma fração pequena da população total de células nucleadas da MO (PITTENGER *et al.*, 1999). Apesar do número dessas células serem limitadas na MO, a proliferação e expansão das mesmas, sob condições adequadas são facilmente obtidas *in vitro* (KRAUS, KIRKER-HEAD, 2006). Um dos princípios utilizados na terapia celular para a reparação óssea é baseado na quantidade de CTMs obtidas de aspirados de MO, tendo sido obtido efeitos terapêuticos benéficos, sem necessitar de cultivo celular (KRAUS, KIRKER-HEAD, 2006) A idade do doador é importante, sendo que a MO de jovens contém uma maior concentração de CTMs em relação aos adultos e idosos. Na MO fetal existem cerca de 25 vezes mais CTMs do que na MO de um adulto (PANEPUCI *et al.*, 2004).

As técnicas de isolamento e cultivo das CTMs da MO geralmente são baseadas nas propriedades aderentes (CAPLAN, 1991), sendo a centrifugação por

gradiente de densidade aplicada inicialmente para separar as células mononucleares (KRAUS, KIRKER-HEAD, 2006).

3.2. *Punção aspirativa de medula óssea*

As indicações usuais para a punção aspirativa de medula óssea costumavam incluir a presença de uma alteração persistente de sangue periférico, uma neoplasia (leucemia), infecção com potencial envolvimento da medula óssea, a identificação do estágio de linfoma e hipercalcemia de origem não revelada, dentre outras (KATHLEEN, 2000).

A medula óssea de equinos consiste em células precursoras, granulócitos, plaquetas e células de gordura (HERTHEL, 2002). Nos indivíduos adultos, as células precursoras podem ser obtidas por punção da medula óssea, sendo possível a realização da técnica no esterno, costela, pélvis, crânio, úmero, fêmur e tíbia, pois nestes locais há uma constante função hematopoiética (SPEIRS, 1999; THOMAS, 2003).

Em animais jovens ou de pequeno porte (cães e gatos) a tuberosidade coxal é o local de escolha para a obtenção de medula óssea, pois não há órgãos adjacentes e o osso é acessível abaixo da pele. No entanto, é difícil obter amostras da tuberosidade coxal em equinos pela densidade e espessura ósseas da região (CAR, BLUE, 2000).

Em equinos, o esterno é o sítio de escolha para a técnica, pois a atividade hematopoiética persiste na esternébra por toda a vida do animal, os ossos são cobertos por massa muscular delgada, e a cavidade medular é coberta por uma fina camada de osso, facilitando o acesso a esta região. O esterno é um osso segmentado e mediano, que completa o esqueleto do tórax ventralmente e articula-se com as cartilagens das costelas esternais lateralmente. Ele consiste em um número de seis segmentos ósseos, as esternébras, unidas por meio de cartilagem o indivíduo jovem (GETTY, 1986). As desvantagens da punção deste local são a posição desconfortável e perigosa em que a pessoa que coleta a amostra é forçada a assumir e a relativa proximidade dos órgãos vitais, incluindo o coração (SPEIRS, 1999; THOMAS, 2003).

A medula óssea também pode ser coletada nas costelas de animais de grande porte, pois neste local também é mantida a atividade hematopoiética através da vida, a medula está disponível próxima à superfície do osso, e o coletor se posiciona de forma segura, durante o ato de punção. A única desvantagem fica representada pela pequena superfície da costela, o que dificulta no assentamento da agulha para penetração na superfície do osso. É frequente o deslizamento da agulha no osso, possibilitando sua penetração nos músculos intercostais e conseqüentemente na caixa torácica (ROSE, 1993).

São recomendadas agulhas especiais para a coleta da medula óssea e dentre elas estão incluídas as agulhas modelo *Rosenthal*, *Illinois sternal*, e *Jamshidi*. A amostra deve ser coletada em solução anticoagulante (heparina ou EDTA) com o objetivo de evitar a formação de coágulos (KATHELEEN, 2000)

A contenção correta e tranquilização dos equinos minimiza as possíveis complicações relacionadas ao procedimento. A preparação cirúrgica do local de punção, o uso de instrumentos esterilizados, luvas e técnicas de assepsia minimizam o risco de infecções iatrogênicas. O clínico deve ser cuidadoso ao introduzir a agulha diretamente na esternébra, para evitar a entrada na cavidade torácica. O risco de pneumotórax, hemorragia incontrolada ou laceração cardíaca pode ser diminuído pelo uso da vigilância e monitoração da agulha utilizando aparelho de ultrassom durante o procedimento (MORRIS, WITHLOCK 1983, BARREIRA 2008).

Enquanto alguns trabalhos destacaram o risco potencial de complicações como pneumotórax e pneumopericárdio, além da posição desconfortável e vulnerável do pesquisador durante a coleta (DURANDO *et al.*, 2006, MORRIS, WITHLOCK 1983, BARREIRA 2008), outros consideraram o procedimento extremamente simples (FORTIER *et al.*, 1998; SMITH *et al.*, 2003). Um caso de perfuração de tórax decorrente punção de MO em equinos foi relatado por Durando *et al.*, (2006) e existem alguns relatos em humanos (ACKERMAN *et al.*, 1958; BAKIR, 1963; GERDIN, 1980; JUAN, 2002; BHOOTRA, 2004)

Contestando alguns autores que citam a necessidade de anestesia geral e decúbito dorsal (HERTHEL 2002, THOMAS 2003), Speirs (1999), Ribeiro (2009), Smith *et al.*, (2003), Barreira (2008), Alves *et al.*, (2009), Fortier *et al.*, (1998) citam que é possível realizar a punção do esterno do equino com o animal em estação e

somente sedado. Em ambas as situações, a agulha para coleta da medula óssea é introduzida após uma pequena incisão realizada por bisturi. O osso é estabilizado em uma mão e pressão firme e movimentos de rotação são utilizados para permitir a penetração da agulha no osso cortical. Uma vez firmemente assentado no osso, o mandril é removido e uma seringa de 10 a 20 mL, com ou sem anticoagulante, é utilizada para a aspiração. A agulha da coleta deve ser deixada no local da seringa e o mandril recolocado enquanto os esfregaços são preparados. Uma vez que material suficiente tenha sido obtido, a agulha é removida e um ponto de sutura no local da incisão de pele pode ser necessário. O ultrassom pode ser utilizado para a determinação do local de punção (THOMAS, 2003; BARREIRA, 2008).

O preparo dos esfregaços de medula óssea merece cuidadosa atenção, porque mesmo a coleta mais especializada pode ser improdutiva, se o esfregaço for de má qualidade. Caso não tenha sido utilizado anticoagulante na coleta, as lâminas devem ser preparadas imediatamente e, quando presente, o esfregaço pode ser realizado até uma hora após a coleta (KATHLEEN, 2000).

Os esfregaços devem ser rapidamente secos ao ar para melhor manutenção da morfologia celular. Diferentes corantes, como o de Romanowsky ou hematoxilina e eosina, podem ser utilizados na avaliação de rotina da medula óssea aspirada. A concentração dos corantes precisa ser aumentada quando comparada à concentração utilizada para corar esfregaços de sangue periférico e esta concentração depende da celularidade do aspirado de medula óssea e da espessura da preparação dos esfregaços (BARTL, 1984; KATHLEEN, 2000). Se o material da seringa incluir anticoagulante, expeli-lo numa placa de Petri é indicado para a observação das espículas de medula e a presença destas sugere a origem medular da amostra obtida durante a punção. As espículas de medula são observadas como fragmentos cinzas, opacos, de forma irregular, que se grudam no fundo da placa quando esta é inclinada. Elas geralmente são distinguíveis de glóbulos de gordura claros, brilhosos e esféricos (KATHLEEN, 2000).

Woster *et al.* (2000) trabalhando com aspirado medular de três cavalos, embora tenham utilizado um volume inicial fixo de 30 ml, obtiveram número total de células nucleadas com valor diferente entre os animais ($18,8 \times 10^6$, $1,87 \times 10^6$ e $4,85 \times 10^6$). A razão para a variabilidade individual ainda é desconhecida, mas é possível que a idade e a massa corporal possam interferir no número de células-tronco

presente nos tecidos (VIDAL *et al.*, 2007). A idade tem sido relatada como inversamente proporcional ao número de células-tronco mesenquimais derivadas da medula óssea em humanos, mas ainda existem conflitos na literatura (AUST *et al.*, 2004).

3.3. Separação da FCM da MO de equinos

A medula óssea de humanos e animais é composta por muitos constituintes celulares, dentre os quais existe uma fração de células mononucleares representadas principalmente pelas CTHs, blastos, monócitos e linfócitos, além de uma rara população de células multipotenciais, as CTMs. Para que se possa realizar a purificação de CTHs ou CTMs, ou ainda trabalhar clínica ou experimentalmente com a própria fração de células mononucleares, é necessário realizar os procedimentos para separação desta fração dos outros constituintes da medula óssea (FONTES *et al.*, 2006).

De forma breve, o procedimento de separação da fração mononuclear, originalmente descrito por Boyum (1968) tem como objetivo a separação celular através do gradiente de densidade Ficoll-Hypaque 1.077g/mL. A solução de *Ficoll* é constituída por uma mistura de polímeros de carboidratos Ficoll e composto iodado de metrizamida. Após centrifugação a baixa velocidade, as hemácias e os leucócitos granulócitos atravessam a fase orgânica (Ficoll-Hypaque) e sedimentam, as células mononucleares localizam-se entre as duas soluções, enquanto as plaquetas e as proteínas plasmáticas localizam-se na fase aquosa. Em geral, o procedimento inicia-se com a diluição do sangue em solução salina tamponada (*phosphate buffer saline* – PBS), o qual é transferido para o tubo cônico tipo Falcon. Em seguida é adicionada lentamente a solução de gradiente Ficoll-Hypaque ao fundo do tubo. A separação de células sanguíneas ocorre à temperatura ambiente e após centrifugação a 700g por 30 minutos. Após esse processo, observa-se uma anel celular entre as fases orgânica (Ficoll-Hypaque, fase inferior) e aquosa (fase superior), onde estão presentes as células mononucleares. Desta forma, as células mononucleadas são coletadas cuidadosamente com uma pipeta de Pasteur, transferidas a outro tubo, submetidas à lavagem em salina e em seguida ressuspendidas em pequeno volume de PBS para posterior contagem em câmara de Neubauer.

A FCM pode ser isolada do aspirado de MO de equinos utilizando técnicas semelhantes às utilizadas em outras espécies (SMITH *et al.*, 2003). Porém, segundo Alves *et al.* (2009) o protocolo de coleta e isolamento dessas células nas técnicas já descritas em outras espécies necessita de adaptações, pois os cavalos apresentam rápida coagulação do sangue medular e formam agregados celulares mesmo na presença de anticoagulante. Característica que dificultou a aspiração e pode ter influenciado de maneira negativa na qualidade da amostra.

4. Utilização clínica e experimental da FCM de MO na reparação óssea

Terapias alternativas, que auxiliem na recuperação de fraturas, são muito importantes, pois podem minimizar o tempo de tratamento e os custos, e garantir o retorno mais rápido às atividades normais (DOUAT, 2004). Calcula-se que são necessárias 70 milhões de CTMs para produzir um centímetro cúbico de osso (MUSCHLER, MIDURA, 2002).

A habilidade de aspirados de MO em formação óssea foi sugerida por Goujon, em meados de 1869. Estudos subsequentes com animais demonstraram que a medula óssea autóloga contém células progenitoras osteogênicas, as quais contribuem para a produção de osso (CONNOLLY *et al.*, 1989) e cartilagem (TOH *et al.*, 2005).

Estudos em vivo também tem documentado o potencial osteogênico das CTMs em isolados de FCM e após expansão em cultivo celular (BRUDER, JAISWAL, HAYNESWORTH, 1997; BRUDER *et al.*, 1998b; BARROS *et al.*, 2001a e b; PORTINHO *et al.*, 2006; DEL CARLO *et al.*, 2007; PAEZ *et al.*, 2007; DALLARI *et al.*, 2007; YAMASAKI *et al.*, 2008; CROVACE *et al.*, 2008; OLIVEIRA *et al.*, 2010). Modelos experimentais de defeitos ósseos tratados com células mononucleares têm demonstrado que ambientes biológicos e mecânicos favoráveis resultam em proliferação e diferenciação de CTMs em osteoblastos e condrócitos, e que a presença de células-tronco em defeitos ósseos experimentais diminui o tempo de reparação do defeito ósseo (KRAUS, KIRKER-HEAD, 2006).

A presença de material de suporte é indispensável quando se necessita reconstituir tecido ósseo adulto. As especificações ideais desse material são contraditórias, porém, geralmente, considera-se que este deva ser biocompatível,

osteocondutor, resistente, reabsorvível, poroso, radiotransparente e maleável (POTIER, PETITE, 2005).

Um enxerto que fornece e mantém células formadoras de osso é chamado osteogênico. A formação óssea exige o material celular para fabricar seus componentes estruturais (ATTAWIA *et al.*, 2003). O enxerto ósseo autógeno é um ótimo exemplo de um enxerto osteogênico e é o padrão ouro de material regenerativo ósseo. O auto-enxerto esponjoso fornece uma mistura de células de linhagem osteoblástica altamente diferenciadas de revestimento do osso esponjoso e CTMs indiferenciadas no componente da medula.

As CTMs podem responder aos estímulos biológicos e mecânicos do local, se diferenciando em qualquer componente celular necessário na união óssea secundária, dessa forma oferecem um grande potencial de cura óssea para uma variedade de situações (YOO, JOHNSTONE, 1998). Outro exemplo de enxerto osteogênico é aquele oriundo de aspirado de medula óssea, que contém CTMs que já comprovaram seu efeito osteogênico e algumas proteínas biologicamente ativas que estimulam a reparação óssea de maneira semelhante ao que ocorre naturalmente no coágulo da fratura, muitas são provenientes das plaquetas de degranulação presentes na FCM. No entanto, o aspirado de medula óssea não apresenta a mesma magnitude de osteogênese observado com o enxerto do osso esponjoso por algumas razões, entre elas, resultados variáveis de qualidade do aspirado dependendo da técnica e do paciente (MUSCHLER *et al.*, 2001, MUSCHLER *et al.*, 2003), a quantidade de células osteoprogenitoras pode ser baixa, e o mais importante, a medula óssea não tem o material de suporte necessário ou material osteocondutor para ser eficaz por si só (KRAUS, KIRKER-HEAD, 2006).

Uma das questões fundamentais sobre o enxerto de FCM de MO é a importância do número real ou a porcentagem de células-tronco de doadores no tecido receptor. Ainda não está claro se as CTMs se diferenciam como células do tecido de reparação, por exemplo, como os miócitos cardíacos em modelos de infarto do miocárdio, ou se eles estão auxiliando por sintetizar e secretar fatores de crescimento que estão melhorando a função do tecido. Grande parte do debate do ponto de vista clínico é justamente o alcance da recuperação funcional, porém algumas questões ainda devem ser compreendidas e comprovadas por ensaios pré-

clínicos e clínicos, e dessa forma refinar a utilização de enxertos de CTM's (FORTIER, 2005).

O processo de isolamento de células nucleadas aumenta a concentração de CTMs para o implante direto, sendo a que a concentração de CTMs segundo Zago e Covas (2006) e Pittenger *et al.*, (1999) varia entre 0,001% a 0,01% do total de células nucleadas. Contrariando esses números, Fortier (2010) Avaliou a FCM de MO por citometria de fluxo, e encontrou aproximadamente 15 % de CTMs na FCM de MO de equinos. Também foi possível notar que no centrifugado contém um grande número de plaquetas que são reservatórios naturais do corpo de vários fatores de crescimento, tais como IGF-I, TGF-B, FGF. Estes são conhecidos por aumentar a síntese da matriz da cartilagem, osso e tendão. A autora indicou acrescentar trombina a FCM com o objetivo de clivar o fibrinogênio em fibrina e formar um suporte osteocondutor garantindo o meio necessário para as CTMs e os fatores de crescimento. Este método tem a vantagem de ser uma técnica onde o período de cultura no laboratório não é necessário, além disso, é completamente autógeno, e oferece todos os três componentes em que se acreditam ser importante para a regeneração: células, fatores de crescimento e um suporte estrutural osteocondutor.

O uso da FCM para o tratamento de lesões ortopédicas tem a vantagem de poder ser realizada no momento do diagnóstico da lesão, com menor tempo de preparo e custo baixo (ALVES *et al.*, 2009). A técnica de injeção de MO via percutânea é relativamente simples, de custo moderado e minimiza as complicações advindas da imobilização prolongada do membro (CONNOLLY *et al.*, 1989; CONNOLLY, 1995). Segundo Garg *et al.* (1993), esse procedimento determina trauma mínimo, evita intercorrências no sítio receptor e pode ser repetido facilmente.

Numerosos estudos de enxertia em sítio aberto de medula óssea (MO) autógena total em animais de laboratório e aquelas realizadas com aspirados de MO de cães e coelhos demonstraram que ela é um efetivo enxerto osteogênico por si só e em combinação com outros materiais (URIST *et al.*, 1979; TAKAGI, URIST, 1982)

Numa pesquisa pioneira, iniciada em 1998 e publicada no ano de 2001, Barros *et al.* (2001a;b) realizaram a aplicação percutânea de células mononucleares

da medula óssea na reparação de falhas experimentais realizadas em rádio de coelhos, obtendo resultados significativos no processo de reparação óssea em relação ao grupo controle. Os autores puderam concluir que a aplicação de FCM resultou em preenchimento precoce com formação direta de tecido ósseo, quando comparado com o controle, sobretudo nas duas primeiras semanas de avaliação.

Del Carlo et al. (2007), Dallari et al. (2007) e Crovace et al. (2008) utilizaram a FCM de MO autógenas, via aplicação in situ, em falhas ósseas críticas em modelos experimentais animais, visando precocidade de osteogênese, e obtiveram resultados similares a Barros et al. (2001b). Yamasaki et al. (2008) realizaram osteotomia rotacional transtrocantérica acrescida da aplicação autógena de FCM associadas à hidroxiapatita, no tratamento de osteonecrose bilateral da cabeça femoral e concluíram que a aplicação das células favoreceu a reparação. De forma similar, Paez et al. (2007) associou FCM ao substituto ósseo coral *Porites astreoides* e constataram sustentação para crescimento e formação óssea precoce.

Portinho et al. (2006) comparou a reconstrução de calotas cranianas utilizando de osso liofilizado bovino (OL) associado a CTMs cultivadas em uma concentração de aproximadamente 5×10^5 e apenas OL. O autor concluiu que do ponto de vista histológico os enxertos contendo CTMs apresentaram resultados melhores quando comparados aqueles sem combinação de células. O emprego das CTMs pode significar na melhoria dos enxertos ósseos e uma otimização no tempo para integração desses enxertos.

Da mesma forma Oliveira et al. (2010) avaliou a utilização de esponja de gelatina embebida em FCM isoladamente e FCM associada a proteína óssea morfogenética na cicatrização de defeito ósseo experimental na tíbia de cães. Em ambos os casos observando crescimento ósseo acelerado, sendo uma alternativa favorável ao crescimento ósseo em defeitos agudos experimentais em tíbias de cães.

Hernigou et al. (2005) trataram não-união óssea, na diáfise da tíbia, utilizando a fração concentrada de FCM, aplicada por via percutânea. Observaram reversão da não-união e consolidação óssea em 88% dos casos e o sucesso do tratamento era proporcional à concentração celular obtida. Zamprogno (2007) realizou, no tratamento de não-união em cães, aplicação única de cultura de CTMs, por via percutânea, na dose de 10^7 células por aplicação. Observou que a terapia com

células-tronco provenientes da medula óssea mostrou-se efetiva, promovendo a união óssea em pacientes que apresentavam um ano ou mais de fratura, e diversas cirurgias anteriores fracassadas.

Destacando a aplicação alogênica, Horwitz et al. (2002) realizaram duas infusões venosas de MSCs, na dose de 1×10^6 células/kg a 5×10^8 células/kg, com intervalos de um mês entre as aplicações, objetivando o tratamento de seis crianças que sofriam de severas formas de osteogênese imperfeita. Durante os primeiros seis meses de acompanhamento, observaram maior deposição óssea e menor ocorrência de fraturas nesses pacientes. Porém, de acordo com outros relatos, um inconveniente para a aplicação venosa é a necessidade de grandes quantidades de células por aplicação, visto que muitas se distribuem para locais distintos à lesão principal.

REFERÊNCIAS

AICHER, W.K., et al. Regeneration of cartilage and bone by defined subsets of mesenchymal stromal cells - Potential and pitfalls. **Advanced Drug Delivery Reviews**. v. 63, p. 342–351, 2011.

ACKERMAN, J.L., ALDEN, J.W. Pneumopericardium following sternal bone marrow aspiration; a case report. **Radiology**, v. 70 p. 408–409, 1958.

ALISON, M.R. Stem cells in pathobiology and regenerative medicine. **Journal of Pathology**, v. 217, p.141-143, 2009.

ALVES, A.L.G, VIEIRA, M.E.M, BARREIRA, A.P.B., et al. Protocolo de isolamento de células mononucleares de medula óssea de equinos. **Vet. e Zootec**, v. 16, p. 650-655, n.4 out., 2009.

ATTAWIA, M., KADIYALA, S., FITZGERALD, K., et al. Cell-based approaches for bone graft substitutes. In: LAURECIN, C.T. (editor). **Bone Graft Substitutes**. ASTM International: West Conshohocken, PA, 2003. p.126–141.

AUST, L., DEVLIN, B., FOSTER, S. J. Yield of human adipose-derived adult stem cells from liposuction aspirates. **Cytotherapy**, v.6, p.7-14, 2004.

BAKIR, F. Fatal sternal puncture; report of a case. **Diseases of the Chest**, v. 44, p. 435-438, 1963.

BARREIRA, A.P.B. **Implante autólogo de células mesenquimais no tratamento de tendinites induzidas em equinos: avaliação clínica, ultra-sonográfica, histopatológica e imunoistoquímica.** 2005. 98p. Tese (Doutorado em Medicina Veterinária), Faculdade de Medicina Veterinária e Zootecnia, Universidade Estadual Paulista, Botucatu, SP. 2005.

BARREIRA A.B.P., ALVES A.L.G., SAITO, M.E, AMORIM, R.L., *et al.* Autologous implant of bone marrow mononuclear cells as treatment of induced equine tendinitis. **Int J. Appl Res Vet Med**, v. 6, p. 46-54, 2008.

BARROS, S.V.G., DEL CARLO, R.J., VILORIA, M.I.V., *et al.* Auto-enxerto percutâneo de medula óssea. I. coleta, preparo e aplicação. **Ciência Rural**, v.31, n.6, p.1013-1018, 2001.

BARROS, S.V.G., DEL CARLO, R.J., VILORIA, M.I.V., *et al.* .Auto-enxerto percutâneo de medula óssea. II. Reparação de falhas segmentares produzidas no rádio de coelhos. **Ciência Rural**, v.31, n.4, p.627-632, 2001.

BARTL, R., FRISCH, B.E., BUCHENRIEDER, B., SOMMERFELD, W., MUTHMANN, H., JAGER, K., HOFFMAN-FEZER, G., BURKHARDT, R. Multiparameter studies on 650 bone marrow biopsy cores. Diagnostic value of combined utilization of imprints, cryostat, and plastic sections in medical practice. **Bibl. Haematol**, v.50, p.1-16, 1984.

BIANCO, P., ROBEY, P.G. Stem cells in tissue engineering. **Mature, New York**, v. 414, n 6859, p.118-112, 2001.

BITTENCOURT, R.A.C., PEREIRA, H.R., FELISBINO, S.L., MURADOR P., OLIVEIRA, A.P.E., DEFFUNE, E. Isolamento de células-tonco mesenquimais da medula óssea. **Acta ortopédica Brasileira**, São Paulo, v.14, n.1, p.22-44, 2006.

BJORNSON, C.R., RIETZE, R.L., REYNOLDS. B.A., *et al.* Turning brain into blood: a hematopoietic fate adopted by adult neural stem cells in vivo. **Science**, v. 283, p. 534-537, 1999.

BHOOTRA, B.L. Fatality followingg a sternal bone marrow aspiration procedure: a case report. **Med Sci Law**, v. 44, p. 170-172, 2004.

BOYUM, A. Isolation of mononuclear cells and granulocytes from human blood: isolation of mononuclear cells by one centrifugation and of granulocytes by combining centrifugation and sedimentation at 1g. **Scand J Clin Lab Invest Suppl**, v. 97, p. 77-89, 1968.

BRUDER, S.P., FINK, D.J., CAPLAN, A.I. Mesenchymal stem cells in bone development, bone repair, and skeletal regeneration therapy. **J Cell Biochem**, v.56, p.283–294, 1994.

BRUDER, S.P., JAISWAL, N., HAYNESWORTH, S.E. Growth kinetics, self-renewal, and the osteogenic potential of purified human mesenchymal stem cells during extensive subcultivation and following cryopreservation. **J Cell Biochem**. v.64, p.278–294, 1997.

BRUDER, S.R., JAISWAL, N., RICALTON, N.S., *et al.* Mesenchymal Stem Cells in Osteobiology and Applied Bone Regeneration. **Clinical Orthopaedics and Related Research**, n. 355S, p. S247- S256, 1998b.

BRUDER, S.P., KRAUS, K.H., GOLDBERG, V.M., *et al.* The effect of implants loaded with autologous mesenchymal stem cells on the healing of canine segmental bone defects. **J Bone Jt Surg Am**, v.80, p.985–996, 1998a.

BRUDER, S.P., FOX, B.S. Tissue engineering of bone. Cell based strategies. **Clin Orthop**, v.367, p.S68–S83, 1999.

BURGARDT, L. O que muda com decisão do STF sobre célulastronco, 2009. Disponível em: <http://www.universia.com.br/materia/materia.jsp?materia=16144>. Acessado em: 10 de março de 2009.

BYDLOWSKI, S.P., DEBES, A.A, MASELLI, L.M.F., JANZ, F.L. Características biológicas das células-tronco mesenquimais. **Rev. Bras. Hematol. Hemoter**, São Paulo, v.31(Supl. 1), P.25-35, 2009.

CANCEDDA, R., MASTROGIACOMO, M., BIANCHI, G., *et al*: Bone marrow stromal cells and their use in regenerating bone. **Novartis Found Symp**, v. 249, p.133–143, 2003.

CAPLAN, A.I., Mesenchymal stem cells. **Journal of Orthopaedic Research**, Illinois, v.9, n.5, p.641-650, 1991.

CAPLAN, A.I., Mesenchymal Stem Cells: Cell-Based Reconstructive Therapy in Orthopedics. **Tissue Engineering**, Ohio, v.11, n.7/8, p.1198-1211, 2005.

CAR, B.D., BLUE, J.T. Punção aspirativa e biópsia de medulla óssea. In: FELDMAN, B.F., ZINKL, J.G., JAIN, N.C. **Shalm's. Veterinary Hematology**. Philadelphia: Lippencott Williams and Wilkins, cap.4, 2000. p.18-29.

CLARKE, D. L. *et al*. Generalized potential of adult neural stem cells. **Science**, Washington, DC, v.288, p.1660-1663, June, 2000.

COHNHEIM, Ueber Entundung und Eiterung. **J. Arch Pathol Anat Physiol Klin Med**, v. 40, p.1-79, 1867.

CONNOLLY, J.F., GUSE, R., LIPPIELLO, L., *et al*. Development of an osteogenic bone-marrow preparation. **J Bone Joint Surg**, v.71A, n.5, p.684-691, 1989.

CONNOLLY, J.F. Injectable bone marrow preparations to stimulate osteogenic repair. **Clinical Orthopaedics and Related Research**, Philadelphia, v.313, p.8-18, 1995.

COOPER, L.F., HARRIS, C.T., BRUDER, S.P., *et al.* Incipient analysis of mesenchymal stem-cell-derived osteogenesis. **J Dent Res**, v.80, p.314–320, 2001.

CROVACE, A, FAVIA, A., LACITIGNOLA, L., *et al.* Use of autologous bone marrow mononuclear cells and cultured bone marrow stromal cells in dogs with orthopaedic lesions. **Veterinary Research Communications**, v.32, suppl. 1, p.39-44, 2008.

CONNOLLY, J. F. Injectable bone marrow preparations to stimulate osteogenic repair. **Clin Orthop**, n. 313, p. 8-18, 1995.

CROVACE, A., FAVIA, A., LACITIGNOLA, L., *et al.* Use of autologous bone marrow mononuclear cells and cultured bone marrow stromal cells in dogs with orthopaedic lesions. **Veterinary Research Communications**, v.32, suppl. 1, p.39-44, 2008.

DALLARI, D., SAVARINO, L., STAGNI, C., *et al.* Enhanced tibial osteotomy healing with use of bone grafts supplemented with platelet gel or platelet gel and bone marrow stromal cells. **The Journal of Bone and Joint surgery of America**, v. 89, p. 2413–2420, 2007.

DEL CARLO, R.J., MONTEIRO, B.S., DAIBERT, A.P.F., PINHEIRO, L.C.P. Medula óssea autógena. Uma alternativa em ortopedia veterinária. **Revista Ceres**, v. 51, p. 411-418, 2004.

DEL CARLO, R.J., PINHEIRO, L.C.P., MONTEIRO, B.S., *et al.* Integração de aloenxertos ósseos corticais associados ou não a células-tronco da medula óssea, proteína óssea morfogenética (BMP) e autoenxerto esponjoso em cães. **Veterinária e Zootecnia**, v.14, n.2, p.204-215, 2007.

DEL CARLO, R.J, MONTEIRO, B.S, ARGÔLO-NETO, N.M. Células-tronco e fatores de crescimento na reparação tecidual. **Ciência Veterinária nos Trópicos**, v. 11, n.1, p. 167-169, 2008.

DEL CARLO, R.J. *et al.* Avanços no estudo de células-tronco no Brasil e suas implicações. **Ceres**, v.56, p.446-450, 2009.

DOUAT, E.S.V. **Estudo comparativo do efeito do ultrassomterapêutico de 1MHZ com frequência de repetição de pulso de 100MHZ e 16 HZ no reparo de osteotomia por escareação em tibia de rato.** 2004. 74p. Dissertação (Mestrado), São Carlos, Escola de Engenharia de São Carlos, Universidade de São Paulo, 2004.

EINHORN, T. The cell and molecular biology of fracture healing. **Clin Orthop Res**, v. 355, p 7-21, 1998.

EVANS, M.E., KAUFMAN, M. Establishment in culture of pluripotential cells from mouse embryos. **Nature**, v. 292, p. 154-156, 1981.

FAGOT-LARGEAULT, A. Embryos, stem cells and cellular therapies – philosophical and anthropological problems. **Nature**, v.430, n.125, 2004.

FONTES, A.M., ORELLANA, M.D., PRATA, K.L. Células tronco e seus métodos de estudo. In: ZAGO, M.A., COVAS, D.T. **Células tronco, a Nova Fronteira da medicina.** Atheneu: São Paulo, 2006. p.93-106.

FORTIER, L.A., NIXON, A.J., WILLIAMS, J., *et al.* Isolation and chondrocytic differentiation of equine bone marrow-derived mesenchymal stem cells. **Am J Vet Res**, v. 59, p. 1182–1187, 1998.

FORTIER, L.A. Stem cells: Classifications, Controversies, and Clinical Applications. **Veterinary Surgery**, v.34, p. 415-423, 2005.

FORTIER, L.A., SMITH, R.K. Regenerative medicine for tendinous and ligamentous injuries of sport horses. **Vet Clin North Am Equine Pract.** v. 24, p. 191-201, 2008.

FORTIER, L.A., POTTER, H.G., RICKEY, E.J. et al. Concentrated bone marrow aspirate improves full-thickness cartilage repair compared to microfracture in an equine model of extensive cartilage loss. **J. Bone Joint Surg.** In press, 2010.

FRIEDENSTEIN, A.J., CHAILAKHJAN, R.K., LALYKINA, K.S. The development of fibroblast colonies in monolayer cultures of guinea-pig bone marrow and spleen cells. **Cell Tissue Kinet.** v, 3, p. 393–403, 1970.

FRIEDENSTEIN, A.J., DERIGLASOVA, U.F, KULAGINA, N.N., PANASUK, A.F., RUDAKOWA, S.F., LURIA, E.A., RUADKOW, I.A. Precursors for fibroblasts in different populations of hematopoietic cells as detected by the in vitro colony assay method. **Experimental Hematology**, Washington, v.2, p.83-92, 1974.

FUCHS, E., *et al.* Socializing with the Neighbors: stem cells and their niche. **Cell**, v.116, p.769-778, 2004.

GARG, N.K., GAUR, S., SHARMA, S. Percutaneous autogeneous bone marrow grafting in 20 cases of ununited fracture. **Acta Orthop Scand**, v. 64, n. 6, p. 671-672, 1993.

GASPER, P.W. The hemopoietic system. In: FELDMAN, B. F., ZINKL, J. G., JAIN, N. C. **Schalm's Veterinary Hematology**, Philadelphia, 2000. cap.11, p.63- 68.

GERDIN, B. Sternal puncture with a fatal outcome. **Läkartidningen.** v. 77, p. 3384-3386, 1980.

GETTY, R. **Sisson e Grossman Anatomía de dos animais domésticos.** 5 ed. Rio de Janeiro: Guanabara Koogan, 1986.

GILBERT, S.F. **Osteogenesis: The development of bones.** In: Developmental Biology, 6^a ed., parte 3, 2000.

GUAN, M. Directing mesenchymal stem cells to bone to augment bone formation and increase bone mass. **Nature Medicine.** Doi: 10.1038, 2011.

GUSSONI, E., SONEOKA, Y., STRICKLAND, C.D., BUZNEY, E.A., KHAN, M.K., FLINT, A.F., KUNKEL, L.M., MULLIGAN, R.C. Dystrophin expression in the mdx mouse restored by stem cell transplantation. **Nature**, v. 401, p. 390-394, 1999.

HAYNESWORTH, S.E., GOSHIMA, J., GOLDBERG, V.M., *et al.* Characterization of cells with osteogenic potential from human marrow. **Bone**, v.13, p.81–88, 1992.

HEGEWALD, A. A., RINGE, J., BARTEL, J., KRUGER, I., NOTTER, M., BARNEWITZ, D., KAPS, C., SITTINGER, M. Hyaluronic acid and autologous synovial fluid induce chondrogenic differentiation of equine mesenchymal stem cells: a preliminary study. **Tissue and Cell**, v.36, p.431-8, 2004.

HERNIGOU, P., POIGNARD, A., BEAUJEAN, F., ROUARD, H. Percutaneous autologous bone-marrow grafting for nonunions. Influence of the number and concentration of progenitor cells. **J. Bone Joint Am.**, v. 87, p. 1430-1437, 2005.

HERTHEL, D.J. Suspensory desmitis therapies equine Proceedings. **ACVS Veterinary Symposium**, San Diego, California. Outubro, 2002.

HERZOG, E.L., *et al.* Plasticity of marrow-derived stem cells. **Blood**, v.102, p.3483-3493, 2003.

HORWITZ, E.M. *et al.* Isolated allogeneic bone marrow-derived mesenchymal cells engraft and stimulate growth in children with osteogenesis imperfecta: implications for cell therapy of bone. **Proceedings of the National Academy of Sciences USA**, v.99, p.8932-8937, 2002.

HU, Y., LIAO, L., WANG, Q., MA, G., JIANG, X., ZHAO, R.C. Isolation and identification of mesenchymal stem cells from human fetal pancreas. **Journal of Laboratory and Clinical Medicine**, Milwaukee, v.141, n.5, p.342-349, 2003.

HUSS, R., HOY C.A., DEEG, H.J. Contact and growth factor dependent survival in a canine marrow derived stromal cell line. **Blood**, Washington, v.85, n.9, p.2414-2421, 1995.

IM, G.I., KIM, D.Y., SHIN, J.H., HYUN, C.W., CHO, W.H. Repair of cartilage defect in the rabbit cultured mesenchymal stem cells from bone marrow. **The Journal of Bone and Joint Surgery**, Massachusetts, v.83-B, n.2, p.289-294, 2001.

JAISWAL, N., HAYNESWORTH, S.E., CAPLAN, A.I., et al. Osteogenic differentiation of purified, culture-expanded human mesenchymal stem cells in vitro. **J Cell Biochem**, v. 64, p.295–312, 1997.

JIANG, Y., JAHGIRDAR, B.N., REINHARDT, R.L., SCHWARTZ, R.E., KEENE, C.D., ORTIZ-GONZALES, X.R., REYES, M., LENVIK, T., LUND, T., BLACKSTAD, M., DU, J., ALDRICH, S., LISBERG, A., LOW, W.C., LARGAESPADA, D.A., VERFAILLIE, C.M. Pluripotency of mesenchymal stem cells derived from adult marrow. **Nature**, v.418, n.6893, p.41-49, 2002.

JUAN, C.W., WU, F.F., LEE, T.C., *et al.* Traumatic cardiac injury following sternal fracture: a case report and literature review. **Kaohsiung J Med Sci**, v. 18, p. 363-367, 2002.

KATHELEEN, P.F. Bone marrow evaluation. In: FELDMAN, B.F., ZINKL, J.G., JAIN, N.C. **Shalm's. Veterinary Hematology**. Lippencott Williams and Wilkins: Philadelphia, 2000. p.29-32.

KADIYALA, S., YOUNG, R.G., THIEDE, M.A., et al. Culture expanded canine mesenchymal stem cells possess osteochondrogenic potential in vivo and in vitro. **Cell Transplant**, v.6, p.125-134, 1997.

KELLER, G.M. In vitro differentiation of embryonic stem cells. *Current Opinion. Cell Biology*, v. 7, p. 862-869, 1995.

KRAUS, K.H., KIRKER-HEAD, C. Mesenchymal stem cell and bone regeneration. *Veterinary Surgery*, Philadelphia, v.35, n.3, p.232-242, 2006.

KRAUSE, D.S., THEISE, N.D., COLLECTOR, M.I., HENEGARIU, O., HWANG, S., GARDNER, R., NEUTZEL, S., SHARKIS, S.J. Multiorgan, multi-lineage engraftment by a single bone marrow-derived stem cell. *Cell*, v. 105, p. 369-377, 2001.

LEITE, M. Ciência em Dia: Células-tronco e sensacionalismo, 2009. Disponível em: <http://www1.folha.uol.com.br/folha/ciencia/ult306u7656.shtml>. Acessado em: 10 de março de 2009.

MAMBELLI, L. I., SANTOS, E. J. C, FRAZAO, M. S., CHAPARRO, M. S., KERKIS, A., ZOPPA, A. L. V., KERKIS, I. Characterization of equine adipose tissue-derived progenitor cells before and after cryopreservation. *Tissue Engineering: Part C*, v.15, n.1, p.87-94, 2009.

MARTIN, G.R. Isolation of a pluripotent cell line from early mouse embryos cultured in medium conditioned by teratocarcinoma stem cells. *Dev. Biol.* v.78, p.7634-7638, 1981.

MARTIN, I., MURAGLIA, A., CAMPANILE G., CANCEDDA, R., QUARTO, R. FGF-2 supports "ex vivo expansion and maintenance of osteogenic precursors from human bone marrow. *Endocrinol*, v.38, p.4456-4462, 1997.

MARTIN, D.R., COX, N.R., HATHCOCK, T.L., *et al.* Isolation and characterization of multipotential mesenchymal stem cells from feline bone marrow. *Exp Hematol*, v. 30, p. 879–886, 2002.

MCKIBBIN, B. The biology of fracture healing in long bones. *J Bones Joint Surg*, v. 60B, p. 150-162, 1978.

MEIRELLES, L.S., CHAGASTELLES, P.C., NARDI, N.B. Mesenchymal stem cells reside in virtually all post-natal organs and tissues. **Journal of Cell Science**, v. 119, p. 2204-2213, 2006.

MEIRELLES, L.S., *et al.* In search of the in vivo identity of mesenchymal stem cells. **Stem Cells**, v.26, p.2287-2299, 2008.

MINGUELL, J.J., CONGET, P., ERICES, A. Biology and clinical utilization of mesenchymal progenitor cells. **Brazilian Journal of Medical and Biology Research**, v. 33, p. 881-887, 2000.

MONTEIRO, B.S., NETO, N.M.A., DEL CARLO, R.J. Mesenchymal stem cell. **Ciência Rural**, Santa Maria, ISSN 0103-8478, 2009.

MORRIS, D.D., WHITLOCK, R.H. Relapsing idiopathic thrombocytopenia in a horse. **Equine Vet J**, v. 15, p.73-75, 1983.

MORRISON, S.J., *et al.* Stem cells and niches: mechanisms that promote stem cell maintenance through life. **Cell**, v.132, p.598-611, 2008.

MUSCHLER, G.F., MIDURA, R.J., Connective tissue progenitors: practical concepts for clinical applications. **Clin Orthop Relat**, Res 66–80, 2000.

MUSCHLER, G.F., NITTO, H., BOEHM, C.A., *et al.* Age- and gender-related changes in the cellularity of human bone marrow and the prevalence of osteoblastic progenitors. **J Orthop Res**, v.19, v.117–125, 2001.

MUSCHLER, G.F., NITTO, H., MATSUKURA, Y., *et al.* Spine fusion using cell matrix composites enriched in bone marrow-derived cells. **Clin Orthop**, p.102–118, 2003.

NAUTA, A.J., FIBBE, W.E. Immunomodulatory properties of mesenchymal stroma cells. **Blood**, v.110, n.10, p.3499 – 3506, 2007.

NIJWEIDE, P.J., BURGER, E.H., KLEIN-NULEND, J., VAN DER PLAS, A. The osteocyte. In: BILEZIKIAN, E.E., RAISZ, J.P., RODAN, L.G. **Principles of bone biology**. American Press: New York, 1996. p. 115-126.

NISHIMORI, M., DEIDE, M., KANAYA, A., EXHAM, H., ADACHI, N., OCHI, M. Repair of chronic osteochondral defects in the rat. A bone marrow-stimulating procedure enhanced by culture allogeneic bone marrow mesenchymal stromal cells. **The Journal of Bone and Joint Surgery**, v.88-B, n.9, p. 1236-1244, 2006.

NORONHA, L.C.F.F. **Efeito do cálcio extracelular na osteogênese através da regulação de calcium sensing receptor**. 2005, 121p. Dissertação (Mestrado em Farmácia), Porto, Faculdade de Farmácia da Universidade do Porto, 2005.

OLIVEIRA, G.K., RAISER, A.G., OLSSON, D., *et al.* Células-tronco mononucleares autólogas e proteína óssea morfogenética na cicatrização de defeitos tibiais experimentalmente induzidos em cães. **Arq. Bras. Med. Vet. Zootec**, v.62, n.1, p.72-79, 2010.

PAESE, J. **Controvérsias na Tecnociência: O Caso da Lei de Biossegurança no Brasil**. 2007, 298p. Tese (Doutorado em Sociologia Política), Florianópolis, Centro de Filosofia e Ciências Humanas, Universidade Federal de Santa Catarina, 2007.

PANEPUCCI, R.A., SIUFI, J.L., SILVA, W.A.J.R., PROTO-SIQUIERA, R., NEDER, L., ORELLANA, M., *et al.* Comparison of gene expression of umbilical cord vein and bone marrow-derived mesenchymal stem cells. **Stem Cells**, v. 22, n.7, p. 1263-78, 2004.

PEREIRA, L.P. A importância do uso das células tronco para a saúde pública. **Ciência & Saúde Coletiva**, v. 13, n.1, p. 7-14, 2008.

PITTENGER, M.F., MACKAY, A.M., BECK, S.C., *et al.* Multilineage potential of adult human mesenchymal stem cells. **Science**. v.284, p. 143-147, 1999.

PORTINHO, C.P., COLLARES, M.V.M., SILVA, F.H., *et al.* Reconstrução de calota craniana com células-tronco mesenquimais indiferenciadas: estudo experimental. **Rev. Soc. Bras. Cir. Plást**, v.21, n.3, p.161-5, 2006.

POTIER, E., PETITE, H. Utilisation thérapeutique des cellules souches en orthopédie. **Pathologie Biologie**, Paris, v. 53, p. 142-148, Apr., 2005.

RIBEIRO, G. **Células-tronco mesenquimais de equinos: Isolamento, cultivo e caracterização**. 2009, 84p. Tese (Doutorado em Cirurgia Veterinária), Jaboticabal, Faculdade de Ciências Agrárias e Veterinárias, UNESP, 2009.

RINGE, J., KAPS, C., SCHMITT, B., BUSCHER, K., BARTEL, J., SMOLIAN, H., SCHULTZ, O., BURMESTER, G.R., HAUPL, T., SITTINGER, M. Porcine mesenchymal stem cells. Induction of distinct mesenchymal cell lineages. **Cell and Tissue Research**, London, v.307, n.3, p.321-327, 2002.

ROSE, R.J., HODGSON D.R. **Manual of equine practice**. 2.ed. Philadelphia: W.B. Saunders. 1993. p.330.

SCHOLZ, G., PONL, I., GENSCHOW, E., KLEMM, M., SPIELMANN, H. Embryotoxicity screening using embryonic stem cells in vitro: correlation to in vivo teratogenicity. **Cells Tissues Organs**, v. 165, p. 203-211, 1999.

SCHWINDT, T.T., *et al.* Proliferar ou diferenciar? Perspectivas de destino das células-tronco. **Jornal Brasileiro de Neurocirurgia**, São Paulo, v. 16, n. 1, p. 13-19, Dez., 2005.

SIMMONS, D.J., SEITZ, P., KIDDER, L., KLEIN, G.L., WAELTZ, M., GUNDBERG, C.M., TABUCHI, C., YANG, C., ZHANG, R.W. Partial characterization of rat marrow stromal cells. **Calcified Tissue International**, New York, v.48, n.4, p.326-334, 1991.

SMITH, R.K.W., KORDA, M., BLUNN, G.W. GOODSHIP, A.E. Isolation and implantation of autologous equine mesenchymal stem cells from bone marrow into the superficial digital flexor tendon as a potential novel treatment. **Equine Veterinary Journal**, London, v.1, p. 99-102, 2003.

SOTIROPOULOU, P.A., PEREZ, S.A., GRITZAPIS, A.D., et al. Interactions between human mesenchymal stem cells and natural killer cells. **Stem Cells**, v. 24, n. 1, p.74–85, 2006.

SOUZA, L.C.G., *et al.* A comparação entre o transplante de células tronco mononucleares e mesenquimais no infarto do miocárdio. **Brazilian Journal of Cardiovascular Surgery**, São Paulo, v. 20, n. 3, p. 270-278, Aug., 2005.

SPEIRS, V.C. **Exame Clínico de Equinos**. 1a ed. Artmed: Porto Alegre, 1999, p.319– 321.

TAKAGI, K., URIST, M.R. The role of bone marrow in bone morphogenetic protein-induced repair of femoral massive diaphyseal defects. **Clin Orthop**, v.171, p.224-231, 1982.

TAKAHASHI, N., AKATSU, T., UDAGAWA, N., *et al.* Osteoblastic cells are involved in osteoclast formation. **Endocrinology**. v. 123, n. 5, p. 2600-2602, 1998.

TAKAHASHI, K., TANABE, K., OHNUKI, M., NARITA, M., ICHISAKA, T., TOMODA, K., YAMANAKA, S. Induction of pluripotent stem cells from adult human fibroblasts by defined factors. **Cell**, v.131, p. 1– 12, 2007.

THOMAS, H.S. Mending with marrow. **Horse**. p. 53-56, 2003.

TOH, W.S., LIU, H., HENG, B.C., RUFAlHAH, A.J., YE, C.P., CAO, T. Combined effects of TGF β 1 and BMP2 in serum-free chondrogenic differentiation of mesenchymal stem cells induced hyaline-like cartilage formation. **Growth Factors**, London, v.23, n.4, p.313-321, 2005.

TSIROGIANNI, A.K., *et al.* Wound healing: immunological aspects. **Injury**, v.375, p.S5-S12, 2006.

URIST, M.R., MIKULSKI, A.J., LIETZE, A. Solubilized and insolubilized bone morphogenetic protein. **Proc Natl Acad Sci**, v.76, p.1828, 1979.

VERFAILLIE, C.M. Adult stem cells: assessing the case for pluripotency. **Trends in Cell Biology**, v.12, p.502-508, 2002.

VIDAL, M. A., KILROY, G. E., JOHNSON, J. R., LOPEZ, M. J., MOORE, R. M., GIMBLE, J. M. Cell growth characteristics and differentiation frequency of adherent equine bone marrow-derived mesenchymal stromal cells: adipogenic and osteogenic capacity. **Veterinary Surgery**, v.35, p.601-10, 2006.

VIDAL, M. A., KILROY, G.E., LOPEZ, M. J., JOHNSON, J. R., MOORE, R. M., GIMBLE, J. M. Characterization of equine adipose tissue-derived stromal cells: adipogenic and osteogenic capacity and comparison with bone marrow-derived mesenchymal stromal cells. **Veterinary Surgery**, v.36, p.613-22, 2007.

ZAGO, M.A., COVAS, D.T. Pesquisas com células-tronco: aspectos científicos, éticos e sociais. **Seminário Instituto Fernando Henrique Cardoso**, v.1, p. 1-20, 2004.

ZAGO, M.A., COVAS, D.T. **Células-tronco: a nova fronteira da medicina**. São Paulo: Atheneu, 2006. p.35-48.

ZAMPROGNO, H. Células tronco esqueléticas para o tratamento de não união de fraturas. **Acta Scientiae Veterinariae**, v.35, s2, p.s289-s290, 2007.

ZUCCONI, E., *et al.* Mesenchymal stem cells derived from canine umbilical cord vein – a novel source for cell therapy studies. **Stem Cells and Development**, *in proof*, p.1-33, 2009.

ZUK, P. A., ZHU, M., MIZUNO, H., HUANG, J., FUTRELL, J. W., KATZ, A. J., BENHAIM, P., LORENZ, H. P., HEDRICK, M. H. Multilineage cells from human adipose tissue: implication for cell-based therapies. **Tissue Engineering**, v.7, n.2, p.211-28, 2001.

YAMASAKI, T., *et al.* Transplantation of bone marrow mononuclear cells enables simultaneous treatment with osteotomy for osteonecrosis of the bilateral femoral head. **Medical Science Monitor**, v.14, p.CS23-CS30, 2008.

YANAI, T., ISHII, T., CHANG, F., OCHIAI, N. Repair of large full-thickness articular cartilage defects in the rabbit. The effects of joint distraction and autologous bone-marrow-derived mesenchymal cell transplantation. **The Journal of Bone and Joint Surgery, Massachusetts**, v.87B, n.5, p.721-729, 2005.

YOO, J.U., JOHNSTONE, B. The role of osteochondral progenitor cells in fracture repair. **Clin Orthop**, v.355, p.S73–S81, 1998.

WORSTER, A. A., NIXON, A. J., BROWER-TOLAND, B. D., WILLIAMS, J. Effect of transforming growth factor β 1 on chondrogenic differentiation of cultured equine mesenchymal stem cells. **American Journal of Veterinary Research**, v.61, n.9, p.1003-10, 2000.

ZHANG, Z. Bone regeneration by stem cell and tissue engineering in oral and maxillofacial region. **Front. Med.** v. 5, n. 4, p. 401–413, 2011.

CAPÍTULO II

Células-tronco mesenquimais provenientes da medula óssea na reparação de falhas ósseas experimentais no osso IV metacarpiano de equinos. I. coleta e isolamento

RESUMO

As células-tronco mesenquimais (CTMs) têm sido amplamente estudadas na reparação tecidual em várias espécies. Em equinos é uma fonte promissora no tratamento de enfermidades musculoesqueléticas. O objetivo deste estudo foi avaliar a técnica de coleta de medula óssea (MO) de equinos em estação e do isolamento da fração de células mononucleadas (FCM) de MO. Foram utilizados seis equinos, quatro fêmeas e dois machos, sem raça definida, com peso médio de 248 kg e idade entre 1,5 e 10 anos. A MO foi aspirada do osso esterno de cada equino entre a 4^o e 5^o esternebra. Para evitar a formação de coágulos na cavidade medular e no trajeto da agulha, esta foi lavada com solução heparinizada (5000UI/10mL) e 10 ml da mesma solução foi injetada no interior da cavidade medular antes da aspiração da amostra. Do material aspirado foi isolado a FCM por meio de centrifugação e separação em gradiente de concentração Ficoll-Hypaque. As amostras foram coradas com azul de Trypan para contagem de células nucleadas e determinação da viabilidade celular. A coleta de medula mostrou-se um método de baixo custo e passível de ser realizado rotineiramente. A injeção de heparina parece ter influenciado de maneira favorável na coleta. O método de isolamento utilizado apresentou resultados semelhantes aos de outros estudos com equinos e em outras espécies. A média de células nucleadas obtidas após isolamento foi de $7,1 \times 10^7$ células/mL, a de células-tronco mesenquimais calculada foi de 710 células/mL e a viabilidade celular média foi de 86,2%.

PALAVRAS-CHAVE: coleta de medula óssea, fração celular mononuclear, terapia celular, reparação óssea em equinos.

ABSTRACT [Mesenchymal stem cells from bone marrow in IV metacarpal bone repair in horses. I. collection and isolation.]

The mesenchymal stem cells (MSCs) have been extensively studied in tissue repair in multiple species. In horses they are a promising source for the treatment of

musculoskeletal diseases. The aim of this study was to evaluate the collection of bone marrow (BM) in horses in standing position and its mononuclear cells fraction (MCF) isolation. We used six horses, mixed breed, with an weight average of 248 kg and age between 2 and 10 years. The BM was aspirated from the sternum of each animal. To prevent clot formation in the medullary cavity and in the needle, the sternum cavity was flushed with 10 ml of heparin solution (5000UI/10mL) previously. The MCF was isolated from aspirated material by centrifugation and concentration gradient separation using Ficoll Hypaque. The samples were stained with Trypan blue for nucleated cell count and measurement of cell viability. The bone marrow collection proved to be a inexpensive procedure and it can be made routinely. The injection of heparin have favorably influenced the collection. The isolation method showed similar results to other studies in horses and other species. The average number of nucleated cells obtained after isolation was 7.1×10^7 cells/mL, the mesenchymal stem cells number was calculated at 710 cells/mL and the average cell viability was 86.2%.

KEYWORDS: bone marrow collection, mononuclear cell fraction, cellular therapy, equine bone repair.

INTRODUÇÃO

As células-tronco (CTs), presentes em todos os vertebrados, são células indiferenciadas, capazes de auto-renovação e diferenciação em múltiplas linhagens de células e tecidos, responsáveis pela auto-reparação tecidual. Durante o desenvolvimento do pré-embrião são encontradas células totipotentes e pluripotentes, chamadas de embrionárias (CTE). Nos tecidos adultos, são encontradas células-tronco multipotentes, denominadas adultas (CTA) ou somáticas (CTS) (DEL CARLO et al., 2008).

Dentre as CTS encontram-se as células-tronco mesenquimais (CTMs), com ampla plasticidade e capacidade de migração para locais de lesão tecidual e de promover a manutenção e regeneração de múltiplas linhagens de células do organismo (SOTIROPOULOU et al., 2006; NAUTA, FIBBE, 2007).

As CTMs estão presentes em pequenas quantidades em todos os tecidos adultos, incluindo a medula óssea (MO), tecido adiposo, periósteo, tecido muscular e

órgãos parenquimatosos. Essas células caracterizam-se pela habilidade de produzir qualquer tipo celular necessário num processo de reparação, como osteoblastos, condroblastos, hepatócitos, células epiteliais, renais, cardíacas, entre outros. Tal plasticidade possibilita perspectivas terapêuticas promissoras com esse grupo celular, tornando-o foco de pesquisas em todo o mundo (PITTENGER et al., 1999; ZAGO, COVAS, 2006).

As CTMs são coletadas principalmente da MO, tecido adiposo e de órgãos parenquimatosos (CROVACE et al., 2008). A MO é a forma tradicional pela qual se obtém células de um doador para um transplante. O material obtido é bastante heterogêneo e contém uma grande diversidade de células, incluindo células maduras do sangue, linfócitos, fragmentos do estroma, gordura, células-tronco hematopoiéticas e uma pequena quantidade de CTMs (ZAGO, COVAS, 2006; CROVACE et al., 2008).

Em equinos, o esterno é o sítio de escolha para a coleta, pois a atividade da MO persiste na estérnebra por toda a vida do animal, os ossos são cobertos por massa muscular delgada, e a cavidade medular é coberta por uma fina camada de osso, facilitando o acesso a esta região. As desvantagens da punção deste local são a posição desconfortável e perigosa em que a pessoa que coleta a amostra é forçada a assumir e a relativa proximidade dos órgãos vitais, incluindo o coração (SPEIRS, 1999; THOMAS, 2003; BARREIRA et al., 2008b).

Alguns autores (HERTHEL, 2002; THOMAS, 2003), descrevem a necessidade de anestesia geral e decúbito dorsal para a coleta de MO, mas segundo Speirs (1999), Ribeiro (2009), Smith et al. (2003), Barreira et al. (2008b) e Alves et al. (2009), é possível realizar a punção do esterno do equino, com o animal em estação e sedado. Em ambas as situações, a agulha utilizada para a coleta de medula óssea deve ser introduzida após uma pequena incisão de pele e musculatura realizada por meio de bisturi. A penetração no osso cortical é obtida por pressão firme e movimentos de rotação. Uma seringa de 10 a 20 mL, com ou sem anticoagulante, pode ser utilizada para a aspiração (THOMAS, 2003; BARREIRA et al., 2008b).

A contenção correta e a tranquilização dos equinos, assim como, a preparação cirúrgica do local de punção, o uso de instrumentos esterilizados, luvas e técnicas de assepsia minimizam o risco de infecções iatrogênicas e demais complicações relacionadas ao procedimento. O ultra-som pode ser utilizado para a

determinação mais precisa do local de punção (THOMAS, 2003; BARREIRA et al., 2008b) e também para vigilância e monitoração da agulha durante o procedimento, diminuindo o risco de pneumotórax, hemorragia incontrolada ou laceração cardíaca (MORRIS, WITHLOCK, 1983; BARREIRA et al., 2008b).

A MO pode ser utilizada como fonte de CTMs diretamente ou pode ser processada para concentração dessas células. Dentre as formas de processamento, a centrifugação em gradiente de Ficoll-Hypaque para obtenção de FCM foi utilizada em alguns estudos obtendo uma quantidade e qualidade celular adequada. Porém, segundo Alves et al. (2009) o protocolo de coleta e isolamento dessas células nas técnicas já descritas em outras espécies necessita de adaptações, pois cavalos apresentam rápida coagulação do sangue medular e formam agregados celulares mesmo na presença de anticoagulante.

A FCM pode ser utilizada diretamente na lesão ou pode-se realizar o isolamento e expansão das CTMs, por meio de cultivo *in vitro* (ZAGO, COVAS, 2006; CROVACE et al., 2008). O uso da FCM para o tratamento de lesões ortopédicas apresenta algumas vantagens em relação à terapia com CTMs após cultivo celular, como a utilização logo após o diagnóstico da lesão e um menor custo e tempo de preparo (ALVES et al., 2009). O processo de isolamento de células nucleadas aumenta a concentração de CTMs na FCM para o implante direto, obtendo uma concentração de 0,001% a 0,01% (FORTIER, SMITH, 2008; ZAGO, COVAS, 2006).

O objetivo deste estudo foi avaliar a técnica de coleta de medula óssea (MO) em equinos em estação e do processo de isolamento de fração de células mononucleadas (FCM) de MO nesta espécie.

MATERIAIS E MÉTODOS

O experimento foi realizado no Hospital-Escola de Grandes Animais da FAV/UNB em parceria com o Laboratório de Reprodução e Biotecnologia do Instituto de Biologia (CFS IB/UNB). Foram utilizados seis equinos SRD provenientes do Setor de Apreensão da SEAGRI/DF, sendo quatro fêmeas e dois machos, com peso médio de 248 Kg e idade aproximada variando de 1,5 a 10 anos. Os animais foram submetidos a exame clínico, hemograma e bioquímica sérica, comprovando assim,

seu estado de higiene prévio ao experimento. Este trabalho foi submetido e aprovado pelo Comitê de Ética no Uso Animal da Universidade de Brasília (CEUA-UnB), sob processo UnBDOC n° 48461/2010, por estar de acordo com os princípios éticos do Colégio Brasileiro de Experimentação Animal (COBEA).

O local de escolha para coleta da amostra medular foi o osso esterno de cada equino. Durante a coleta, os animais foram mantidos em estação e contidos em bretes. Realizou-se tricotomia de uma área de aproximadamente 5 x 20cm na região do esterno para exame ultra-sonográfico e identificação do local ideal para punção, entre a 4ª e a 5ª esternébras. Os animais foram sedados com detomidina (40mcg/Kg), e em seguida, procedeu-se a anestesia local com 5 ml de lidocaína no ponto da coleta. A agulha de punção de MO em equinos utilizada foi a do modelo Jamshidi de calibre 8G e 12 cm de comprimento, sendo sempre previamente lavada com solução heparinizada (5000UI/10mL) para evitar a formação de coágulos no trajeto da agulha durante o procedimento. Após incisão de pele e musculatura, a agulha de punção de MO foi introduzida no sentido ventro-dorsal perpendicular à pele, com auxílio de movimentos de pressão e rotação. Uma vez bem fixa a agulha na cavidade medular do esterno, foi retirado o mandril, e foi feita a tentativa de aspiração. No momento em que se conseguiu aspirar algum conteúdo da MO foram injetados 10 mL de solução heparinizada (5000UI/10mL), com o objetivo de evitar a formação de coágulos dentro da cavidade medular. Após trinta segundos iniciou-se a aspiração da MO com auxílio de uma seringa de 60mL. Parte da primeira alíquota foi expelida em lâmina de microscopia para a verificação a olho nu da presença de espículas ósseas e glóbulos de gordura, sugerindo a origem medular da amostra. Para cada amostra obtida foram feitos esfregaços, do tipo *squash*, que posteriormente foram corados pelo método Romanowsky e avaliados em microscópio óptico, quanto à presença de precursores hematopoiéticos. A presença destes confirma a origem medular, enquanto a predominância de hemácias e células maduras indica tratar-se de amostra de sangue periférico. Foram coletados entre 20 e 25 mL de aspirado de MO. As amostras foram identificadas, acondicionadas em gelo e encaminhadas ao laboratório, onde a fração de células mononucleares (FCM) da MO foi isolada .




Figura 1. A - Região contendo células mononucleadas obtidas após centrifugação em Ficoll-Hypaque. Note um halo esbranquiçado em suspensão localizado entre o plasma e a porção contendo eritócitos com Ficoll-Hypaque (seta). B - Pellet obtido ao final do processo de isolamento.

O isolamento da FCM ocorreu no interior de uma capela de fluxo laminar previamente desinfetada com álcool 70% e luz ultravioleta. A amostra foi diluída em meio de Eagle modificado por Dulbecco (DMEM) na proporção de 1:1, em seguida foi cuidadosamente depositada sobre Ficoll-Hypaque ($\rho = 1.077 \text{ g/mL}$) na proporção de 2:1. A amostra foi, então, centrifugada a 500g por 30min com o objetivo de realizar a separação de seus constituintes por gradiente de concentração. Após centrifugação, observou-se a separação das células mononucleares da MO, visíveis na forma de um halo esbranquiçado em suspensão localizado entre o plasma e a porção contendo eritócitos com Ficoll-Hypaque (figura 1 - A, seta). Essa camada foi cuidadosamente retirada por meio de pipeta automática e submetida a dois processos de lavagem com DMEM com o objetivo de retirar o restante de Ficoll-Hypaque da amostra. Cada lavagem foi conduzida diluindo o conteúdo final novamente em DMEM na proporção de 1:1 e centrifugando a 500g por 10min. Ao

término das lavagens, foi obtido na porção final do tubo, um *pellet* contendo a FCM da MO (figura 1 – B). Este *pellet* foi, então, resuspenso em DMEN até o volume total de um mL. Utilizando uma pipeta automática, retirou-se uma alíquota de 50µL da amostra para quantificação de células nucleadas e para o teste de viabilidade celular utilizando o corante Azul de Trypan 1% em Câmara de Neubauer. O estudo da celularidade e da viabilidade celular foi realizado em microscópio óptico, fazendo-se a contagem de células mortas, coradas, e células vivas, não coradas. Para o cálculo do número aproximado de CTMs foi utilizada a estimativa de uma dessas células para cada 100.000 de células nucleadas (CONNOLLY, 1995).

RESULTADOS

A coleta de MO do osso esterno com os animais sedados e contidos em bretes mostrou-se viável e diminuiu riscos relacionados à anestesia geral. A sedação com detomidina (40mcg/Kg) aliada ao bloqueio anestésico foi suficiente para realização de tal procedimento. Não foram observadas manifestações de dor, apesar do tamanho da agulha e da extensa penetração de tecido ósseo (figura 2).

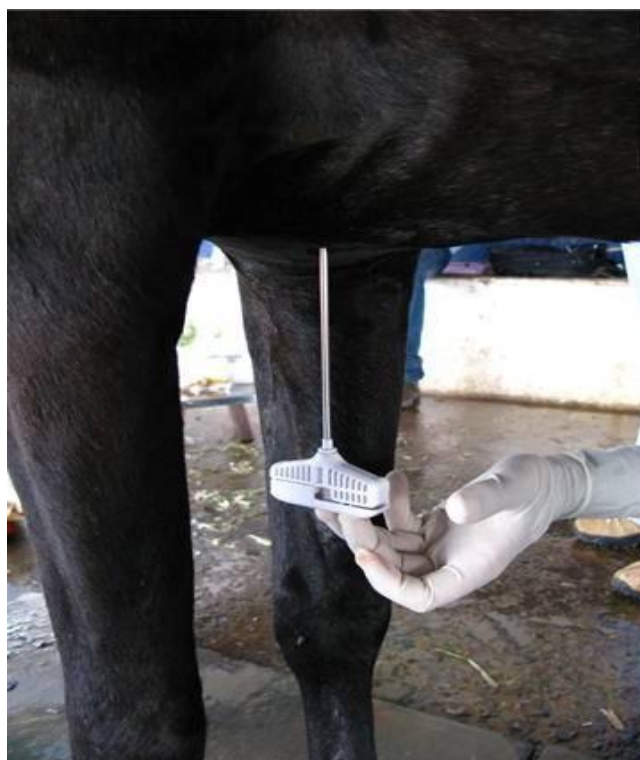

Figura 2. Agulha para punção de MO modelo Jamshidi, de calibre 8G e 12 cm de comprimento, introduzida na quinta esternébra.

O esterno dos equinos mais jovens apresentou maior facilidade de penetração da agulha em relação ao dos mais velhos. No animal mais jovem do grupo ocorreu perfuração da cavidade torácica, com consequente ruptura de vasos coronários e óbito. A frequência dessa complicação foi de 16,6%, com intervalo de confiança de 95% calculado de acordo com a distribuição binomial exata variando entre 0,4% e 64,1%.

O local da coleta, no espaço entre a 4° e a 5° esternébra, foi facilmente identificado no exame ultrassonográfico.

Em todos os animais foi obtido o volume mínimo desejado de aspirado de MO de 20 mL com relativa facilidade (figura 3 - A). Apenas em um animal foi necessário uma segunda punção entre a 3° e a 4° esternébras, pois na primeira coleta não se conseguiu aspirar conteúdo medular. A aparência macroscópica das amostras coletadas foi semelhante em todas as amostras, apresentando coloração escura, com grânulos acinzentados (espículas ósseas) e glóbulos de gordura sugerindo a presença de MO (figura 3 –B). A confirmação da origem das amostras foi obtida pela análise microscópica das lâminas de esfregaço coradas pelo método Romanowsky. Em todas as amostras foram observadas células imaturas caracterizadas como precursores hematopoiéticos, confirmando assim, a origem de MO das amostras.

A lavagem da seringa com solução heparinizada (5.000 UI/mL) e a injeção de 10 mL dessa solução na cavidade medular foi capaz de evitar a formação de agregados celulares e consistência gelatinosa da amostra, relatada como uma das possíveis complicações durante a coleta por Alves et al. (2009).

Os resultados da contagem e viabilidade celular da FCM isolada do aspirado de MO e os valores calculados de células-tronco mesenquimais estão expressos na Tabela 1. A média da contagem de células nucleadas após o isolamento foi de $7,1 \times 10^7$ células/mL, a média de células-tronco mesenquimais foi aproximadamente de 710 células/mL e a viabilidade celular média foi de 86,2%.

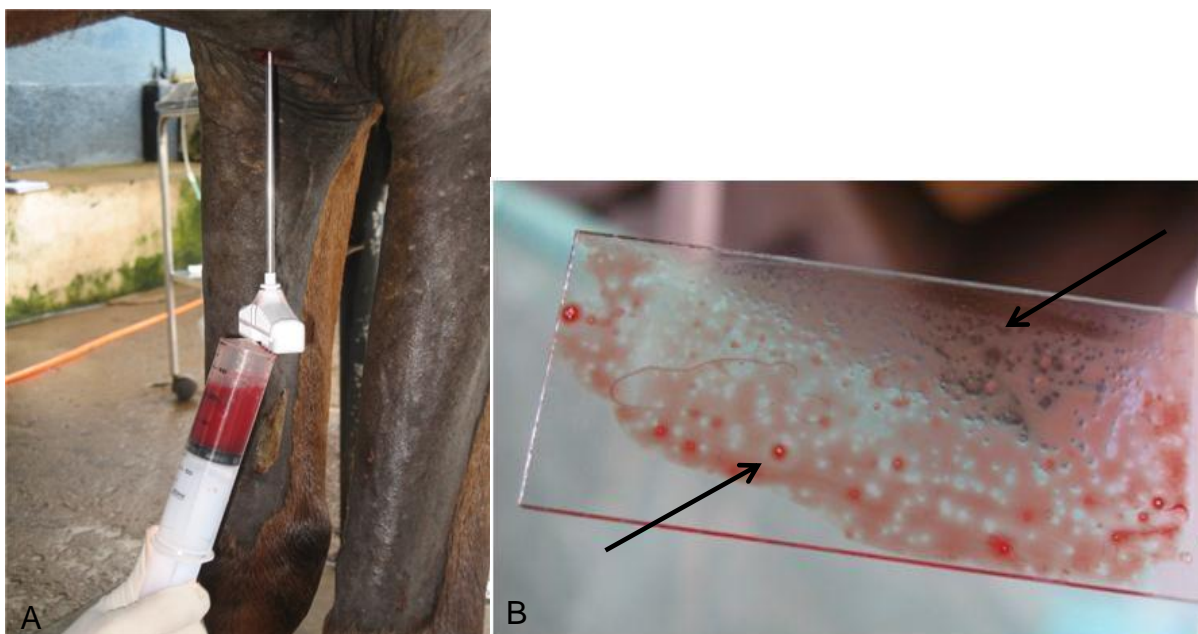


Figura 3. A - Aspiração do conteúdo de MO com seringa de 60 ml. B - Parte da primeira alíquota de MO aspirada, que foi expelida em placa de Petri para a verificação macroscópica da presença de espículas ósseas e glóbulos de gordura (setas), sugerindo a origem medular da amostra.

Tabela 2. Contagem de células da fração mononuclear (FCM) obtidas em 20 mL de medula óssea, quantidade de células-tronco mesenquimais presentes na FCM (valor calculado) e viabilidade de células da FCM.

| Animal | Idade (anos) | Quantidade de células da FCM da medula óssea | Células-tronco mesenquimais (valor calculado) | Viabilidade celular da FCM (% de células vivas) |
|--------------|--------------|--|---|---|
| 01 | 2,5 | $14,0 \times 10^7$ | 1400 | 88% |
| 02 | 3,5 | $10,2 \times 10^7$ | 1020 | 94% |
| 03 | 10 | $4,1 \times 10^7$ | 410 | 94% |
| 04 | 8 | $4,4 \times 10^7$ | 440 | 73% |
| 05 | 3,5 | $2,8 \times 10^7$ | 280 | 82% |
| Média | 5,5 | $7,1 \times 10^7$ | 710 | 86,2%. |

DISCUSSÃO

A técnica de coleta de MO do osso esterno com o equino em estação, também descrita por Woster et al. (2000), Alves et al. (2009) e Ribeiro (2009), mostrou-se uma técnica passível de ser realizada. Coincidindo com o relatado por Barreira et al. (2008b), e contrariando o relatado por Ribeiro (2009), a sedação foi indispensável mesmo após anestesia local. A tranquilização além de diminuir a movimentação dos animais e evitar reações indesejadas, tornou o procedimento mais seguro.

A complicação descrita nesse estudo demonstra que a coleta de MO apresenta riscos que devem ser considerados principalmente quando animais jovens estão sendo submetidos ao procedimento, devido à baixa resistência para a introdução da agulha e à menor espessura das estruturas compactas do osso esterno. O amplo intervalo de confiança referente à frequência obtida dessa complicação (0,4% e 64,1%), não permite tirar conclusões precisas quanto à frequência real de perfuração cardíaca e segurança da técnica utilizada. A perfuração torácica e pneumopericárdio após punção de esterno em equinos já haviam sido relatados por Durando et al. (2006) após coleta de MO em um equino submetido a anestesia geral e posicionado em decúbito dorsal. Alguns casos semelhantes em humanos também já haviam sido descritos (ACKERMAN et al., 1958; BAKIR, 1963; GERDIN, 1980; JUAN et al., 2002; BHOOTRA, 2004). A técnica de coleta em equinos na posição quadrupedal em localidades craniais ou caudais à 4ª e 5ª esternebra no osso esterno pode reduzir riscos de perfuração cardíaca, diminuindo a taxa de mortalidade caso ocorra perfuração torácica.

A maior facilidade de penetração da agulha no esterno dos animais jovens em relação aos animais mais velhos observada neste estudo, já havia sido relatada por Barreira et al. (2008b). Os diferentes estágios e períodos de mineralização óssea das estruturas compactas e esponjosas desses ossos nos animais parece ser a justificativa para tal ocorrência.

A localização aproximada de 5 cm caudal ao processo olecrano, que compreende a parte proximal e caudal da ulna, descrita por Ribeiro (2009), como referência para punção de MO no esterno de equinos, foi confirmada neste estudo como boa aproximação do ponto de punção entre a 4ª e 5ª esternebra. No entanto, é

importante a manutenção da correta posição anatômica dos animais em estação para que a localização aproximada possa ser utilizada.

A quantidade de MO a ser aspirada fixada entre 20 e 25 mL, foi facilmente obtida em todas as amostras. Ribeiro (2009) obteve uma média de 31,2 mL de aspirado, sendo que o maior volume foi 40 mL e o menor de 15 mL, Alves et al. (2009) obtiveram de 10 a 12 mL e Barreira et al. (2008) obtiveram de 0,5 a 5 mL. Apenas neste último estudo foi averiguada a origem de MO das amostras microscopicamente, e somente em duas das cinco amostras esta origem foi confirmada. A diferença de volumes obtidos pode ser explicada pelo local da coleta no esterno, material utilizado e treinamento da técnica de coleta. A lavagem da seringa com solução heparinizada (5.000 UI/mL) e a injeção de 10 mL dessa solução na cavidade medular, não utilizada por outros autores, facilitou a coleta e diminuiu a formação de agregados celulares e a consistência gelatinosa da amostra, caracterizadas como possíveis complicações durante a coleta por Alves et al. (2009). Oliveira et al. (2010) também haviam relatado a dificuldade de colheita de MO em cães, quando utilizada heparina apenas dentro da seringa de coleta sem injetá-la na cavidade medular.

A injeção de heparina na cavidade medular foi um procedimento indicado por Fortier (Comunicação pessoal) em apresentação no congresso da World Equine Veterinary Association e mostrou-se seguro para o animal.

O método de isolamento utilizando o gradiente de densidade Ficoll-Hypaque tem sido descrito por diversos autores (FORTIER et al., 1998; HEGEWALD et al., 2004; PERIN et al., 2003; BARREIRA, 2005; VAZ, 2006; ALVES et al., 2009; RIBEIRO, 2009; OLIVEIRA et al., 2010) apresentando valores de células nucleadas satisfatórios na maioria dos casos. Coincidindo com o observado por Vaz (2006), em amostras de MO de coelhos, esse método aplicado em equinos resultou em concentração de células nucleadas, sem destruição celular significativa.

A celularidade média obtida foi bastante superior à encontrada por Vidal et al. (2007) ($6,4 \times 10^6$) também em equinos e por Oliveira (2008) ($6,25 \times 10^6$) em coelhos, porém foi semelhante à encontrada por Vaz (2006) ($8,0 \times 10^7$) em coelhos, e inferior à encontrada por Oliveira et al. (2010) ($3,2 \times 10^8$) em cães. Já a viabilidade celular média foi superior à encontrada por Barreira (2005) (76%), semelhante à encontrada por Alves et al. (2009) (86,9%) e inferior à obtida por Ribeiro (2009) (95%), por Vaz

(2006) (96%) e por Perin et al. (2003) (96%), sendo os três primeiros em equinos e os dois últimos em coelhos e em humanos, respectivamente. Apesar de todos os autores utilizarem a centrifugação em gradiente de densidade Ficoll-Hypaque, com tempo e velocidade de centrifugação semelhantes, podemos observar diferentes valores de celularidade e viabilidade celular obtidos. Uma parcela dessa variabilidade nos resultados pode ser atribuída às diferenças de cada espécie e mesmo a variações individuais. Essas diferenças demonstram a necessidade de padronização da técnica de isolamento para cada espécie buscando a otimização dos resultados. No estudo em tela, houve uma grande variação entre os valores extremos ($11,2 \times 10^7$ células entre o maior e o menor valor encontrado) fato que já havia sido demonstrado por Woster et al. (2000) que também trabalhou com volumes fixos de aspirado de MO de equinos. A razão para essa variabilidade ainda é desconhecida, porém a idade e a massa corporal podem interferir na celularidade da FCM (VIDAL et al. 2007).

CONCLUSÕES

A coleta de MO com equinos em estação e sedados mostrou ser uma técnica viável e de baixo custo, em comparação à técnica que preconiza a anestesia geral e decúbito dorsal dos animais. Recomenda-se o acompanhamento da introdução da agulha com aparelho de ultrassom, assim como o treinamento prévio da técnica pelo coletador em peças anatômicas, para mitigar os riscos relacionados às complicações, como perfuração de tórax e de coração. Locais de punção no osso esterno que evitem a proximidade com o coração podem diminuir a chance de laceração cardíaca e gravidade do caso.

A injeção de solução heparinizada para o interior da cavidade medular auxiliou na obtenção do volume de MO desejado e mostrou ser um procedimento seguro para o animal. O método de isolamento de células nucleadas de MO utilizando gradiente de densidade Ficoll-Hypaque obteve resultados satisfatórios de celularidade e viabilidade celular em equinos, e pode ser estabelecida como meio de isolamento de FCM nesta espécie. .

Apesar da quantidade relativamente pequena de CTMs na FCM quando comparado com a cultura expandida de MO, essa é uma técnica mais acessível para

utilização a campo e tem demonstrado resultados promissores na reparação de tecidos em estudos com diversas espécies.

AGRADECIMENTOS: A toda equipe do Hospital Escola de Grandes da Universidade de Brasília pela valiosa ajuda nesse trabalho, e ao Conselho Nacional de Desenvolvimento Científico e tecnológico (CNPq) pelo financiamento cedido para desenvolvimento deste projeto. À Professora Doutora Carolina Madeira Lucci pela cessão do laboratório para que fossem realizados os isolamentos de FCM.

REFERÊNCIAS

ACKERMAN, J.L.; ALDEN, J.W.. Pneumopericardium following sternal bone marrow aspiration: a case report. **Radiology**, v. 70, p.408–409, 1958.

ALVES, A.L.G; VIEIRA, M.E.M; BARREIRA, A.P.B.; MOTA, L.S.L.S.; SAITO, M.E.; KOHAYAGAMA, A.; HUSSNI, C.A.; WATANABE, M.J.; OLIVEIRA, P.G.G. Protocolo de isolamento de células mononucleares de medula óssea de equinos. **Vet. e Zootec.** v. 16, p.650-655, 2009.

BAKIR, F. Fatal sternal puncture; report of a case. **Dis. Chest.** v.44, p.435-438, 1963.

BARREIRA, A.P.B. **Implante autólogo de células mesenquimais no tratamento de tendinites induzidas em equinos:** avaliação clínica, ultra-sonográfica, histopatológica e imunoistoquímica. 2005. 98p. Tese (Doutorado em Medicina Veterinária), Faculdade de Medicina Veterinária e Zootecnia, Universidade Estadual Paulista, Botucatu, SP. 2005.

BARREIRA, A.B.P.; ALVES, A.L.G.; SAITO, M.E; AMORIM, R.L.; KOHAYAGAWA, A.; MENARIM, B.C.; MOTA, L.S. Autologous implant of bone marrow mononuclear cells as treatment of induced equine tendinitis. **Int. J. Appl. Res. Vet. Med.** v.6,p. 46-54, 2008a.

BARREIRA, A.P.B.; BACELLAR, D.T.L.; KIFFER, R.G.; ALVES, A.I.G. Punção aspirativa de medula óssea em equinos para obtenção de células-tronco. **R.Bras Ci Vet.** v.15,p.56-59, 2008b.

BARROS, S.V.G.; DEL CARLO, R.J.; VARGAS, M.I.; GALVÃO, S.R.; MAIA FILHO, A. Auto-enxerto percutâneo de medula óssea. I Coleta, preparo e aplicação. **Cienc. Rural.** v.31,p.1013-1018, 2001a.

BARROS, S.V.G., DEL CARLO, R.J., VILORIA, M.I., GALVÃO, S.R., MAIA FILHO A.; OLIVEIRA, A.R. Auto-enxerto percutâneo de medula óssea. II Reparação de falhas segmentares produzidas no rádio de coelhos. **Ciência Rural.** v.31,p. 627-632, 2001b.

BHOOTRA, B.L. Fatality following a sternal bone marrow aspiration procedure: a case report. *Med. Sci. Law.* v.44, p.170-172, 2004.

CONOLLY, J.F.; GUSE, R.; LIPPIELLO, L.; DEHNE, R. Development of an osteogenic bone-marrow preparation. **J. Bone Joint Surg. Am.** v.71A, p. 684-691,1989.

CONNOLLY J.F. Injectable bone marrow preparations to stimulate osteogenic repair. **Clin. Orthop. Rel. Res.** v.313, p.8-18,1995.

CROVACE, A.; FAVIA, A.; LACITIGNOLA, L.; DI COMITE, M.S.; STAFFIERI, F.; FRANCIOSO, E. Use of autologous bone marrow mononuclear cells and cultured bone marrow stromal cells in dogs with orthopaedic lesions. **Vet. Res. Commun.** v.32, p.39-44, 2008.

DALLARI, D.; SAVARINO, L.; STAGNI, C.; CENNI, E.; CENACCHI, A.; FORNASARI, P.M.; ALBISINNI, U.; RIMONDI, E.; BALDINI, M.; GIUNTI, A. Enhanced tibial osteotomy healing with use of bone grafts supplemented with platelet gel or platelet gel and bone marrow stromal cells. **J. Bone Joint Surg. Am.** v.89,p. 2413–2420, 2007.

DEL CARLO, R.J.; PINHEIRO, L.C.P; MONTEIRO, B.S.; SILVA, P.S.A.; VIANA, V.W. Integração de aloenxertos ósseos corticais associados ou não a células-tronco da medula óssea, proteína óssea morfogenética (BMP) e autoenxerto esponjoso em cães. **Vet. e Zootec.**v.14, p. 204-215, 2007.

DEL CARLO, R.J.; MONTEIRO, B.S.; ARGÔLO NETO, N.M. Células-tronco e fatores de crescimento na reparação tecidual. **Cienc. Vet. Trop.** v.11, p.167-169, 2008.

DURANDO, M.; ZARUCCO, L.; SCHAER, T. Pneumopericardium in a horse secondary to sternal bone marrow aspiration. **Equine Vet. Educ.** v.18,p.75-8, 2006.

FORTIER, L.A.; NIXON, A.J.; WILLIAMS, J.; CABLE, C.S. Isolation and chondrocytic differentiation of equine bone marrow-derived mesenchymal stem cells. **Am. J. Vet. Res.** v.59,p.1182–1187, 1998.

FORTIER, L.A.; SMITH, R.K. Regenerative medicine for tendinous and ligamentous injuries of sport horses. **Vet Clin North Am Equine Pract.** v.24, p.191-201, 2008.

GARG, N.K.; GAUR, S.; SHARMA, S. Percutaneous autogenous bone marrow grafting in 20 cases of ununited fracture. **Acta Orthop. Scand.** v.64, p. 671-672,1993.

GERDIN, B. Sternal puncture with a fatal outcome. **Läkartidningen.** v.77, p.3384-3386, 1980.

HEGEWALD, A.A.; RINGE, J.; BARTEL, J.; KRUGER, I.; NOTTER, M.; BARNEWITZ, D.; KAPS, C.; SITTINGER, M. Hyaluronic acid and autologous synovial fluid induce chondrogenic differentiation of equine mesenchymal stem cells: a preliminary study. **Tissue Cell.** v.36, p.431-438, 2004.

HERTHEL, D.J. Suspensory desmitis therapies. In: ACVS Veterinary Symposium, 2002, San Diego, California. **Equine Proceedings**.

JUAN, C.W.; WU, F.F.; LEE, T.C.; CHEN, F.C.; HU, Y.R.; YU, Y.T. Traumatic cardiac injury following sternal fracture: a case report and literature review. **Kaohsiung J. Med. Sci.** v.18, p. 363-367, 2002.

MORRIS, D.D.; WHITLOCK, R.H. Relapsing idiopathic thrombocytopenia in a horse. **Equine Vet. J.** v.15,p. 73-75, 1983.

NAUTA, A.J.; FIBBE, W.E. Immunomodulatory properties of mesenchymal stroma cells. *Blood.* v.110,p. 3499 – 3506, 2007.

OLIVEIRA, B.J.N.A. **Enxerto osteocondral alógeno, associado à inoculação de células monoculeadas de medula óssea e proteína morfogenética óssea no reparo do sulco troclear de coelhos**, 2008, 69p. Dissertação (Mestrado em Ciências Veterinárias). Faculdade de Medicina Veterinária, Universidade Federal de Uberlândia, MG, 2008.

OLIVEIRA, G.K.; RAISER, A.G.; OLSSON, D.; SALBEGO, F.C.; MARTINS, D.B.; DEZENGRINE, R.; JÚNIOR, E.B.S.; RAPPETI, J.; TRINDADE, L.B.; TOGNOLI, G.K.; PIPPI, N.L.; SAUSEN, L. Células-tronco mononucleares autólogas e proteína óssea morfogenética na cicatrização de defeitos tibiais experimentalmente induzidos em cães. **Arq. Bras. Med. Vet. Zootec.** v.62, p.72-79, 2010.

PALEY, D.; YOUNG, M.C.; WILEY, A.M.; FORNASIER, V.L.; JACKSON, R.W. Percutaneous bone marrow grafting of fractures and bony defects. **Clin. Orthop.** v.208,p.300-312, 1986.

PERIN, C.; DOHMANN, H.F.; BOROJEVIC, R.; SILVA, S.A.; SOUSA, A.L.; MESQUITA, C.T.; ROSSI, M.I.; CARVALHO, A.C.; DUTRA, H.S.; DOHMANN, H.J.; SILVA, G.V.; BELEM, .L; VIVACQUA, R.; RANGEL, F.O.; ESPORCATTE, R.; GENG, Y.J.; VAUGHN, W.K.; ASSAD, J.A.; MESQUITA, E.T.; WILLERSON, J.T.

Transendocardial, autologous bone marrow cell transplantation for severe, chronic ischemic heart failure. **Circulation**. v.107, p. 2294-2302, 2003.

PITTENGER, M.F.; MACKAY, A.M.; BECK, S.C.; JAISWAI, R.K.; DOUGLAS, R.; MOSCA, J.D.; MOORMAN, M.A.; SIMONETTI, D.M.; MARSHAK R. Multilineage potential of adult human mesenchymal stem cells. **Science**. v.284,p.143-147, 1999.

RIBEIRO, G. **Células-tronco mesenquimais de equinos: Isolamento, cultivo e caracterização**, 2009, 84p. Tese (Doutorado em Cirurgia Veterinária), Faculdade de Ciências Agrárias e Veterinárias, Universidade Estadual de Paulista, Jaboticabal, SP, 2009.

SHARMA, S.; GARG, N.K.; VELIATH, A.J.; SUBRAMANIAN, S.; SRIVASTAVA, K.K. Percutaneous bone-marrow grafting of osteotomies and bony defects in rabbits. **Acta Orthop. Scand**. v.63,p.166-169, 1992.

SMITH, R.K.W.; KORDA, M.; BLUNN, G.W.; GOODSHIP, A.E. Isolation and implantation of autologous equine mesenchymal stem cells from bone marrow into the superficial digital flexor tendon as a potential novel treatment. **Equine Vet. J.** v.1,p.99-102, 2003.

SOTIROPOULOU, P.A.; PEREZ, S.A.; GRITZAPIS, A.D.; BAXEVANIS, C.N.; PAPAMICHAIL, M. Interactions between human mesenchymal stem cells and natural killer cells. **Stem Cells**. v.24,p.74 – 85, 2006.

SPEIRS, V.C. **Exame Clínico de Equinos**. Porto Alegre: Artmed, 1 ed. 1999. p. 319 – 321.

THOMAS, H.S. Suspensory ligament injuries: mending with marrow. *The Horse*. 2003. Disponível em: <http://www.thehorse.com/ViewArticle.aspx?ID=4755>. Acessado em: 04 dez 2011.

VAZ, C.E.S. **Avaliação do efeito centrifugado osteogênico de medula óssea na consolidação de fratura**: estudo experimental em coelhos, 2006, 109p. Tese (Doutorado em Ortopedia e Traumatologia), Faculdade de Medicina, Universidade de São Paulo, São Paulo, SP, 2006.

VIDAL, M.A.; KILROY, G.E.; LOPEZ, M.J.; JOHNSON, J.R.; MOORE, R.M; GIMBLE, J.M. Characterization of equine adipose tissue-derived stromal cells: adipogenic and osteogenic capacity and comparison with bone marrow-derived mesenchymal stromal cells. **Vet. Surg.** v.36, p.613–622, 2007.

WORSTER, A.A.; NIXON, A.J.; BROWER-TOLAND, B.D; WILLIAMS, J. Effect of transforming growth factor beta1 on chondrogenic differentiation of cultured equine mesenchymal stem cells. **Am. J. Vet. Res.** v.61, p.1003-1010, 2000.

ZAGO, M.A.; COVAS, D.T. **Células-tronco: a nova fronteira da medicina**. São Paulo: Atheneu, 2006. p.35-48.

CAPÍTULO III

Células-tronco mesenquimais provenientes da medula óssea na reparação de falhas ósseas experimentais do osso IV metacarpiano de equinos. II. Avaliação do efeito osteogênico

RESUMO

A velocidade e qualidade de reparo ósseo são alguns dos grandes obstáculos enfrentados por médicos veterinários na clínica cirúrgica de equinos. Terapias alternativas que possam auxiliar no processo de osteogênese têm sido estudadas experimentalmente e clinicamente em diversas espécies animais e humanos. O seguinte estudo teve como objetivo avaliar o efeito osteogênico do enxerto percutâneo autólogo da fração de células nucleadas (FCM) de medula óssea (MO) em falhas ósseas experimentais no osso IV Metacarpiano por meio de análise subjetiva e pelos valores de densidade mineral óssea (DMO). Foram utilizados cinco equinos de ambos os sexos. Após cinco dias da realização da falha óssea nos dois ossos IV metacarpianos, a MO foi aspirada do osso esterno de cada equino. Do material aspirado foi isolado a FCM por meio de centrifugação e separação em gradiente de concentração Ficoll Hypaque. Em seguida, foi realizado o enxerto percutâneo de FCM e DMEM no membro torácico direito (membro tratado MT) e apenas DMEM no membro torácico esquerdo (membro controle MC) de cada animal. O enxerto percutâneo confirmou-se uma técnica pouco invasiva, de baixo custo e que pode substituir outros métodos de transplante de células-tronco mais invasivos. Os valores da DMO foram estatisticamente superiores no MT em relação ao MC em seis dos onze tempos de análise radiográfica. O MT obteve gradação de preenchimento ósseo superior ao MC em todos animais, sendo que em um animal essa diferença foi observada em quatro tempos de avaliação (animal 5), em dois animais em cinco tempos (animais 1 e 3) e em nos dois animais restantes em seis tempos (animais 2 e 4). Os resultados obtidos demonstram que a FCM estimulou o processo de osteogênese acelerando a reparação óssea e aumentando a quantidade de matriz óssea mineralizada.

PALAVRAS-CHAVE: reparação óssea, densidade óssea, equinos, fração celular mononuclear.

ABSTRACT [Mesenchymal stem cells from bone marrow in IV metacarpal bone repair in horses. II. Evaluation of osteogenic effect.]

The speed and quality of bone repair are major obstacles faced by veterinarians in clinical surgery of equines. Alternative therapies that can assist the process of osteogenesis have been studied experimentally and clinically in this and others species and humans. The following study aimed to evaluate the osteogenic effect of percutaneous autologous graft mononucleated cell fraction (MCF) from bone marrow (BM) in experimental bone defects in IV metacarpal bone by means of densitometry analysis and the subjective values of bone filling by radiographic (BMD). We used five horses that underwent surgery, where 1cm defects were created in both IV metacarpal bones. Five days after the surgery the BM was aspirated from the sternum of each horse. The MCF was isolated by centrifugation and separation on Ficoll Hypaque gradient of concentration. Then the graft was performed percutaneously. We injected MCF+DMEM on the right side (treated limb-TL) and only DMEM on the left (control limb-CL) of each animal. The graft percutaneous confirmed to be a minimally invasive technique low cost, that can replace other methods of transplantation of stem cells more invasive. The BMD values were significantly higher in MT compared to the MC in six of the eleven times radiographic analysis. The obtained MT grading bone fill were better than the MC in all animals, and in an animal such difference was observed in four times of assessment (animal 5), five times in two animals (animals 1 and 3) and in two animals remaining six days (animals 2 and 4). The results show FCM stimulated osteogenesis and accelerated bone repair and increasead the number of mineralized bone matrix.

KEYWORDS: bone repair, bone density, equine, mononuclear cell fraction.

INTRODUÇÃO

Segundo Einhorn (1998), a consolidação de uma fratura compreende um complexo mecanismo reparador que resulta na restauração quase completa da arquitetura óssea normal, ao contrário de outros tecidos, que cicatrizam com a formação de tecidos reparadores pouco organizados.

Em um ambiente favorável biologicamente e mecanicamente, as células-tronco mesenquimais (CTMs) proliferarão e diferenciarão em osteoblastos e

condroblastos (CARTER et al., 1998). Essas células produzem matriz com formação de osteóide e cartilagem dando origem ao calo. O osteóide mineralizado e a cartilagem celular sofrerão processo de ossificação endocondral formando osso até o completo preenchimento da lesão. As CTMs também são precursoras dos principais eventos celulares envolvidos nesse processo: quimiotaxia, migração, proliferação e diferenciação celular (KRAUS; KIRKER-HEAD, 2006).

Para a formação óssea é necessária a integração de fatores celulares, humorais e mecânicos. As CTMs são a base primordial para formação e reparação óssea, respondendo e produzindo citocinas regenerativas, replicando e diferenciando-se para formação matriz estrutural e respondendo as solicitações mecânicas necessárias para restaurar e manter as funções do esqueleto. O papel das CTMs na regeneração óssea ainda está sendo melhor definido e a manipulação desse grupo celular tem resultado em novas estratégias para regeneração óssea (CAPLAN; BRUDER, 2001; KHAN et al., 2005).

Quando expandida *in vitro* as CTMs podem ser induzidas a se diferenciar em diversos tecidos. Para diferenciação osteogênica é utilizado o ácido ascórbico, que é importante para a expressão de colágeno, o glicerofosfato como uma fonte de fosfato durante a mineralização, e a dexametasona para regular o processo de diferenciação celular. Também são utilizados o hormônio da paratireóide (PTH), a proteína óssea morfogenética (AICHER et al 2011), a prostaglandina E2, o fosfato glicerol e uma família de compostos da estatina (ZHANG, 2011).

Estudos *in vivo* tem documentado o potencial osteogênico das CTMs em isolados de fração de células mononucleadas (FCM) e após expansão das CTMs em cultivo celular. Adicionalmente, as CTMs podem manter sua viabilidade e seu potencial de diferenciação em várias linhagens após criopreservação, aumentando assim sua viabilidade para utilização terapêutica (BRUDER et al., 1997). Hoje, a principal fonte para o isolamento CTMs em mamíferos é a medula óssea (MO) (AICHER et al., 2011).

A MO contém células osteoprogenitoras que podem ser obtidas por punção aspirativa, o que a torna um efetivo enxerto ósseo por si só ou um potencializador da ação osteogênica quando combinada com outros materiais, como enxertos ósseos esponjosos ou corticais e de matriz óssea desmineralizada. A medula pode ser concentrada por centrifugação, e sua aplicação via percutânea é um método

simples, com mínimo trauma aos tecidos, e que reduz o risco de infecção e interferência na reparação óssea, pela não introdução de tecido desvitalizado. O poder osteogênico da medula óssea deve-se às células osteoprogenitoras do estroma, que contêm dois tipos celulares: as células precursoras ósseas determinadas e as células precursoras ósseas indutíveis, que na presença de fator de indução local expressam atividade osteogênica em fraturas e enxertos ósseos (DEL CARLO et al., 2004).

O uso da FCM para o tratamento de lesões ortopédicas apresenta algumas vantagens em relação à terapia com CTMs após cultivo celular, como de poder ser utilizada logo após o diagnóstico da lesão e com menor custo e tempo de preparo (ALVES et al., 2009). É uma técnica que também não precisa de um período de cultura celular no laboratório, é completamente autógena, e oferece todos os três componentes importantes para a regeneração óssea: células, fatores de crescimento e um suporte estrutural osteocondutor. Fortier (2010) avaliou a FCM de MO por citometria de fluxo, e encontrou aproximadamente 15 % de CTMs na FCM de MO de equinos. Também foi possível notar que no centrifugado contém um grande número de plaquetas que são reservatórios naturais do corpo de vários fatores de crescimento, tais como IGF-I, TGF- β , FGF. Estes são conhecidos por aumentar a síntese da matriz da cartilagem, osso e tendão.

A técnica de injeção de FCM de MO via percutânea é relativamente simples, de custo moderado e minimiza as complicações advindas da imobilização prolongada do membro (CONNOLLY et al., 1989; CONNOLLY, 1995). Segundo Garg et al. (1993), esse procedimento causa trauma mínimo, evita intercorrências no sítio receptor e pode ser repetido facilmente. O momento ideal para a realização do enxerto ainda não está bem estabelecido. Paley et al. (1986) concluíram que a enxertia percutânea de MO não deve ser realizada no dia da intervenção cirúrgica. Sharma et al. (1992), igualmente, recomendaram a realização do enxerto após 5 dias da lesão. Em outro estudo, Conolly (1995) constatou que o momento ideal para injeção percutânea deve ser após a redução da inflamação inicial e do período de reabsorção osteoclástica, que ocorreu entre 6 a 12 semanas, em humanos.

Vários estudos têm demonstrado que o enxerto percutâneo de MO integral ou de FCM de MO tem diminuído o tempo de reparação óssea (BARROS et al., 2001a,b; DEL CARLO et al., 2007; DALLARI et al., 2007; CROVACE et al., 2008;

OLIVEIRA et al. 2010). Barros et al. (2001a,b) realizaram a aplicação alogênica de FCM, por via percutânea, em falhas ósseas induzidas experimentalmente em rádio de coelhos e puderam concluir que a aplicação de FCM resultou em preenchimento precoce com formação direta de tecido ósseo, quando comparado com o grupo controle, sobretudo nas duas primeiras semanas de avaliação.

Crovace et al. (2008), Del Carlo et al. (2007) e Dallari et al. (2007) utilizaram MO autógenas, em falhas ósseas críticas em modelos experimentais animais, visando precocidade de osteogênese, e obtiveram resultados similares a Barros et al. (2001b). Yamasaki et al.(2008) realizaram osteotomia rotacional transtrocanterica seguida da aplicação autógena de FCM associadas à hidroxiapatita no tratamento de osteonecrose bilateral da cabeça femoral e concluíram que a aplicação das células favoreceu a reparação óssea. De forma similar, Paez et al. (2007) associaram FCM ao substituto ósseo coral *Porites astreoides* e constataram sustentação para crescimento e formação óssea precoce.

Da mesma forma, Oliveira et al. (2010) avaliaram a utilização de esponja de gelatina embebida em FCM isoladamente e FCM associada a proteína óssea morfogenética na cicatrização de defeito ósseo experimental na tíbia de cães. Em ambos os casos observando crescimento ósseo acelerado, sendo uma alternativa favorável ao crescimento ósseo em defeitos agudos experimentais em tíbias de cães.

A terapia com FCM na reparação óssea tem sido estudada em diversas espécies, porém até o momento não existem estudos que relatem sua utilização em equinos. Dessa forma, o presente estudo teve como objetivo a análise do efeito osteogênico do enxerto de FCM de MO em falhas ósseas experimentais no osso IV MTC de equinos, por meio da comparação dos valores médios de DMO e da classificação subjetiva do preenchimento ósseo radiográfico das falhas do MT e MC.

MATERIAIS E MÉTODOS

O experimento foi realizado no Hospital-Escola de Grandes Animais da FAV/UnB em parceria com o Laboratório de Reprodução e Biotecnologia (CFS IB/UNB). Foram utilizados cinco equinos SRD provenientes do Setor de Apreensão da SEAGRI-DF, com peso médio de 248 Kg e idade aproximada variando de 2,5 a

10 anos provenientes do Setor de Apreensão da Secretaria de Agricultura, Pecuária e Abastecimento do Distrito Federal (SEAPA/DF). Os animais foram submetidos a exame clínico, hemograma e bioquímica sérica, comprovando assim, seu estado de higidez prévio ao experimento. Este trabalho foi submetido e aprovado pelo Comitê de Ética no Uso Animal da Universidade de Brasília (CEUA-UnB), sob processo UnBDOC n° 48461/2010, por estar de acordo com os princípios éticos do Colégio Brasileiro de Experimentação Animal (COBEA).

Para o procedimento cirúrgico e realização das falhas ósseas, os animais foram submetidos a jejum alimentar e hídrico de 12 horas e tricotomia dos membros torácicos distalmente aos ossos do carpo. Em seguida os animais foram anestesiados, utilizando-se como medicação pré-anestésica xilazina 10% (1,0mg/kg/IV), o relaxante muscular éter gliceril guaiacol (110mg/kg/IV) e, por fim, o cloridrato de cetamina (2,0 mg/kg/IV), como indutor anestésico. Os animais foram entubados com sonda orotraqueal e mantidos sob anestesia geral inalatória com isoflurano vaporizado em oxigênio (15mL/kg), em circuito semifechado. Como antibioticoprofilaxia, administrou-se penicilina potássica, na dose de 20.000 UI/Kg, por via intravenosa, imediatamente antes do procedimento cirúrgico.

Os animais foram acomodados em mesa cirúrgica, primeiramente em decúbito lateral direito. Realizou-se a anti-sepsia do campo cirúrgico com polivinil pirrolidona degermante a 2%, polivinil pirrolidona iodo tópico a 1% e álcool 70%. O acesso ao osso IV metacarpiano (IV MTC) esquerdo foi realizado por meio de incisão linear próximo-distal de pele no terço proximal do osso IV MTC. Após divulsão do tecido subcutâneo e localização do osso IV MTC foi feita uma falha óssea total de um centímetro de comprimento utilizando-se cinzel e martelo ortopédico (Figura 4). Posteriormente foi realizada aproximação do tecido subcutâneo com sutura intradérmica utilizando fio absorvível poliglactina 2-0, e a sutura de pele com ponto simples separado utilizando mononylon 0, seguido de limpeza com polivinil pirrolidona iodo tópico a 1% e bandagem compressiva com algodão e atadura elástica. O animal foi então colocado em decúbito lateral esquerdo e o procedimento repetido no membro direito.

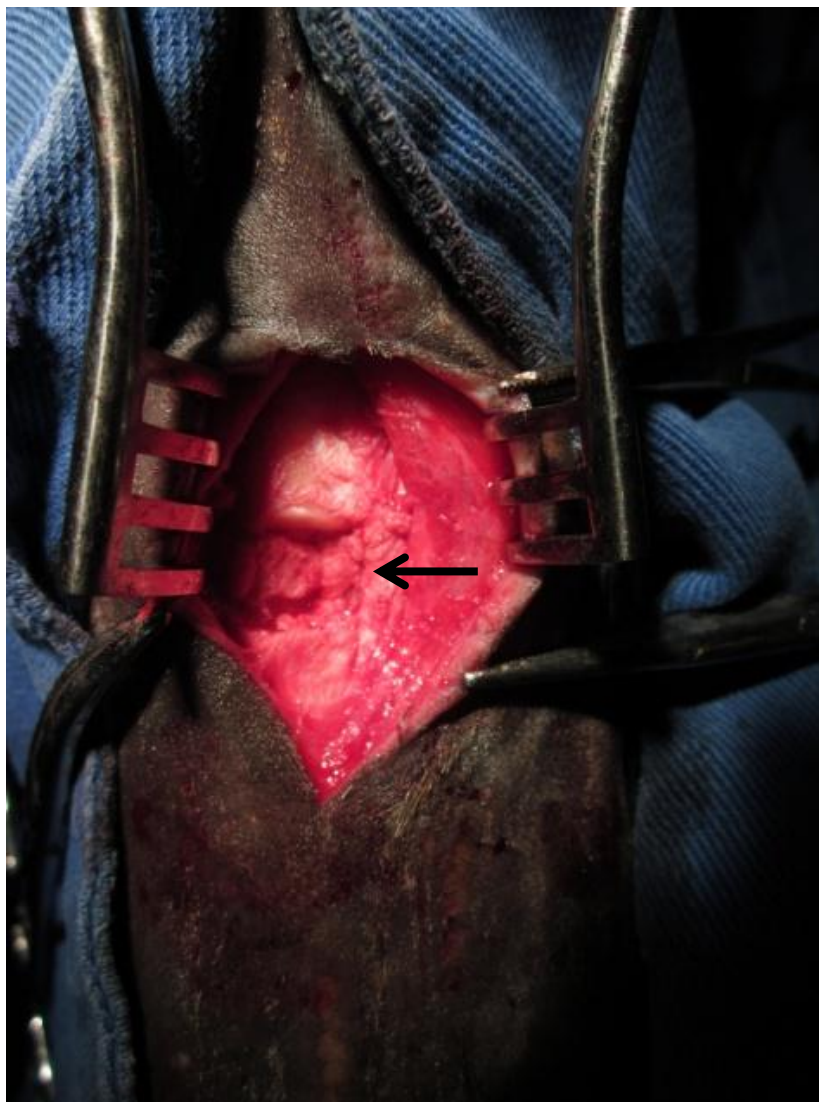


Figura 4. Falha óssea de um centímetro no osso IV MTC no momento da cirurgia (seta)

Na conduta pós-operatória, foram realizados curativos diários sobre as feridas com polivinil pirrolidona iodo 1%. Os animais permaneceram em baias individuais e receberam antibioticoterapia sistêmica com penicilina benzatina, 40.000UI/kg/IM em três aplicações, a cada 48 horas e analgésico antiinflamatório a base de fenilbutazona, 4,4mg/kg/IV uma vez ao dia, por cinco dias consecutivos.

A coleta de MO foi realizada cinco dias após a realização da falha óssea. O local de escolha para obtenção da amostra medular foi o osso esterno de cada equino. Durante a coleta, os animais foram mantidos em estação e contidos em bretes. Realizou-se tricotomia de uma área de aproximadamente 5 x 20cm na região do esterno. Foi realizado exame ultra-sonográfico afim de se localizar o local ideal

para punção, entre a 4ª e a 5ª esternébras. Os animais foram sedados com detomidina (40mcg/Kg), e em seguida, procedeu-se a anestesia local com 5 mL lidocaína no ponto da coleta. A agulha de punção de MO utilizada foi a do modelo Jamshidi de calibre 8G e 12 cm de comprimento, e esta foi sempre previamente lavada com solução heparinizada (5000UI/10mL) para evitar a formação de coágulos no trajeto da agulha durante o procedimento. Após incisão de pele e musculatura, a agulha de punção de MO foi introduzida no sentido ventro-dorsal perpendicular à pele. Uma vez bem fixa a agulha na cavidade medular do esterno, retirou-se o mandril, e foi feita a tentativa de aspiração. No momento em que se conseguiu aspirar algum conteúdo da MO foram injetados 10 mL de solução heparinizada (5000UI/10mL), com o objetivo de evitar a formação de coágulos dentro da cavidade medular. Após trinta segundos iniciou-se a aspiração de cerca de 20 mL de MO com auxílio de uma seringa de 60mL. Parte da primeira alíquota foi expelida em lâmina de microscopia para a verificação a olho nu da presença de espículas ósseas e glóbulos de gordura, sugerindo a origem medular da amostra. Para cada amostra obtida foram feitos esfregaços, do tipo *squash*, que posteriormente foram corados pelo método Romanowsky e avaliados em microscópio óptico, quanto à presença de precursores hematopoiéticos. A presença destes precursores confirma a origem medular, enquanto a predominância de hemácias e células maduras indica tratar-se de amostra de sangue periférico. Foi coletado um total de 20 a 25 mL de aspirado de MO em cada animal. As amostras foram identificadas, acondicionadas em gelo e encaminhadas ao laboratório, onde a fração de células mononucleares (FCM) da MO foi isolada .

O isolamento da FCM ocorreu no interior de uma capela de fluxo laminar previamente desinfetada com álcool 70% e luz ultravioleta. A amostra foi diluída em meio de Eagle modificado por Dulbecco (DMEM) na proporção de 1:1, em seguida foi cuidadosamente depositada sobre Ficoll-Hypaque ($\rho = 1.077 \text{ g/mL}$) na proporção de 2:1. A amostra foi então centrifugada a 500g por 30min com o objetivo de realizar a separação de seus constituintes por gradiente de concentração. Após centrifugação, observou-se a separação das células mononucleares da MO, visíveis na forma de um halo esbranquiçado em suspensão, localizado entre o plasma e a porção contendo eritócitos com Ficoll-Hypaque. Essa camada em suspensão foi cuidadosamente retirada por meio de pipeta automática e submetida a dois

processos de lavagem com DMEM com o objetivo de retirar o Ficoll-Hypaque que ainda estivesse na amostra. Cada lavagem foi conduzida diluindo novamente o conteúdo obtido em DMEM na proporção de 1:1 e centrifugando a 500g por 10min. Ao término das lavagens, foi obtido na porção final do tubo, um *pellet* contendo a FCM da MO. Este *pellet* foi, então, resuspenso em DMEM até o volume total de um mL. Utilizando uma pipeta automática, retirou-se uma alíquota de 50µL da amostra para quantificação de células nucleadas e para o teste de viabilidade celular utilizando o corante Azul de Trypan 1% em Câmara de Neubauer. O estudo da celularidade e da viabilidade celular foi realizado em microscópio óptico, fazendo-se a contagem de células mortas coradas e células vivas não coradas. Para o cálculo do número aproximado de CTMs foi utilizada a estimativa de uma dessas células para cada 100.000 células nucleadas (CONOLLY, 1995). Para o enxerto percutâneo padronizou-se a quantidade de 5×10^7 células nucleadas, e o volume de um mL. A amostra foi mantida em *ependorf* em 8°C até o momento da realização do enxerto.

Para o enxerto percutâneo no local das falhas ósseas, os animais foram contidos em bretes e sedados com xilazina 10% (0,5mg/kg). Foi, então, introduzida uma agulha hipodérmica 0,80 x 30 mm no local da falha óssea, e em seguida, realizadas radiografias convencionais na projeção dorsolateral-palmaromedial para confirmação do correto posicionamento da agulha (Figura 5-B). No membro torácico direito (Membro Tratado MT), cada animal recebeu 01 mL da solução de FCM diluída em DMEM e no membro torácico esquerdo (Membro Controle MC) recebeu 01 mL apenas de DMEM. Em caso de presença de seroma no local da falha óssea, foi conduzida a punção e drenagem do seroma acumulado antes da realização do enxerto.

Os exames radiográficos para análise da regeneração óssea local foram realizados por meio de radiografias convencionais, obtidas pela projeção dorsolateral-palmaromedial oblíqua 45°, realizados no D7 (sete dias após o enxerto percutâneo), semanalmente até o D56 e a cada 28 dias até o dia 140. As radiografias foram utilizadas para avaliação DMO e classificação subjetiva de cinco especialistas quanto ao grau de preenchimento ósseo em uma escala composta por seis graus de preenchimento ósseo.

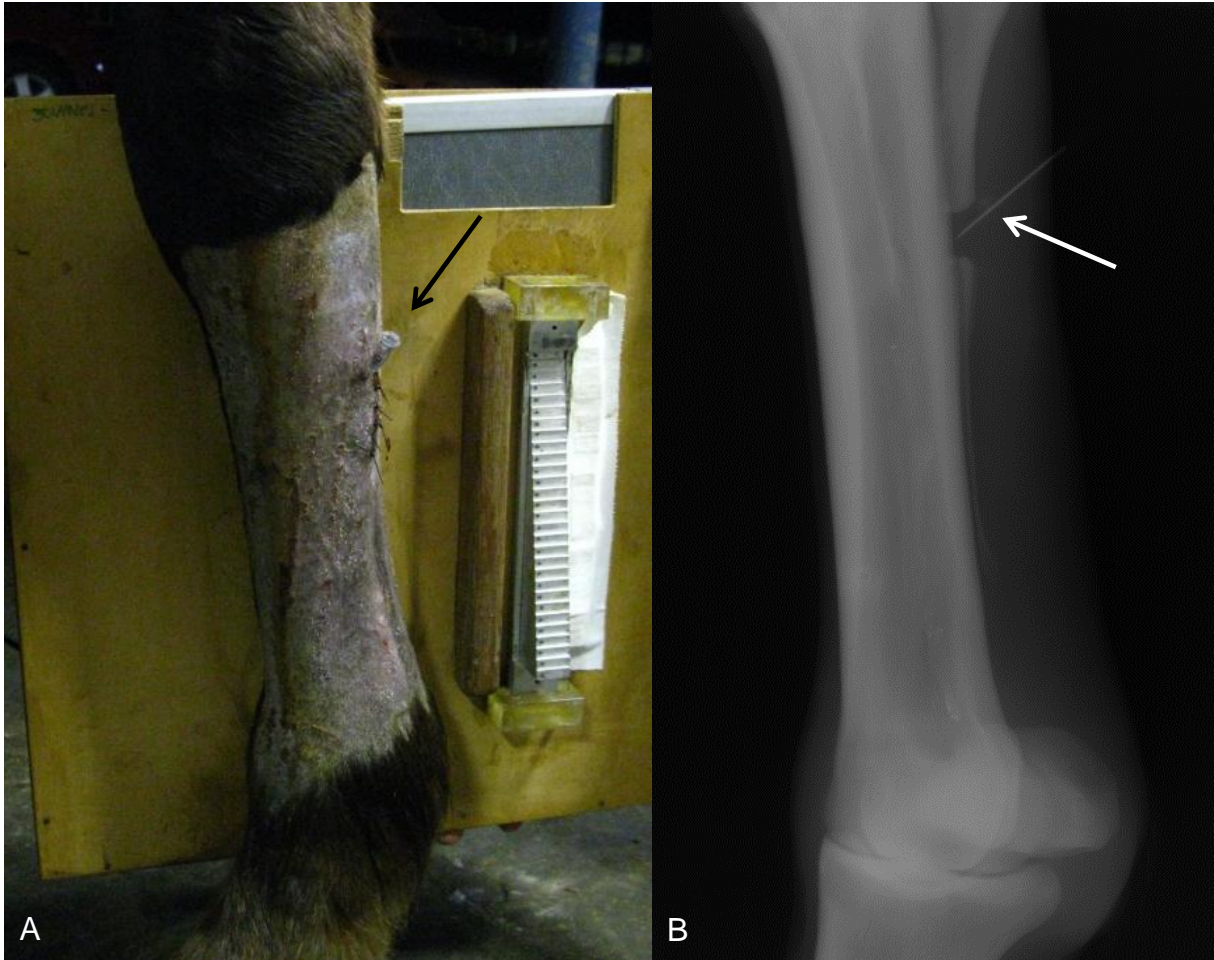


Figura 5. A- Agulha posicionada no local do enxerto percutâneo (seta) no momento da realização da radiografia para confirmação do correto posicionamento da agulha. B- Radiografia na projeção dorsolateral-palmaromedial mostrando a correta localização da agulha para enxerto percutâneo na falha óssea.

Aparelho de raios-x portátil (Poskom PXP-40HF; Poskom Co.; Coréia do Sul) e filme radiográfico de tamanho 24 x 30 cm foram empregados para os exames radiográficos. O chassi, contendo filme, foi inserido em um porta chassi confeccionado em madeira compensada com espessura de 3mm, no qual se fixou uma escala de alumínio (penetrômetro) composta por 29 degraus. O primeiro degrau tinha altura de 1mm, variando em seguida de 1 em 1mm até o vigésimo nono, tolerando-se uma variação máxima de 0,03mm na espessura de cada degrau, tendo a superfície de cada um área de 5 x 15 mm. O penetrômetro foi colocado de forma que os degraus estivessem próximos e paralelos ao osso metacarpiano acessório a ser visualizado (Figura 5-A). O fator de exposição empregado foi de 62 kVp e 1,00 a 1,20 mAs, incidindo-se o feixe principal entre o ponto em que deveria ser

posicionado o osso metacarpiano acessório e a escala de alumínio, objetivando-se igual quantidade e intensidade de radiação em ambas as estruturas. A distância foco-filme foi mantida em 70cm. O fator de exposição empregado permitiu uma boa visualização do osso metacarpiano acessório, ficando as demais estruturas, mais espessas, subexpostas.

Após processamento manual das radiografias, as imagens radiográficas foram digitalizadas com o uso de *scanner* e adaptador para transferências. Por meio do *software* Adobe Photoshop CS5 Extended as imagens do osso metacarpiano acessório foram analisadas de acordo com método validado por Dezotti (2000). A imagem a ser analisada foi aberta no programa e no item ferramenta foi escolhida a imagem retangular. Em seguida, foi fixado um tamanho de 10 *pixels* de altura por 20 *pixels* de largura para este retângulo. Este retângulo criado foi arrastado em cima da área do terço médio do osso metacarpiano acessório que estava sendo analisado. Com a ferramenta histograma foi possível medir a Densidade Radiográfica (média e desvio padrão) da área marcada pelo retângulo, em tons de cinza (Figura 6). Em seguida a forma retangular foi movida para o degrau correspondente a 10 mm de alumínio (10° degrau) e foi medida a Densidade Radiográfica (média e desvio padrão) correspondente a 10 mm de alumínio (mmAl). A densidade da área óssea em mmAl foi calculada por regra de três simples.

Os resultados de DMO obtidos foram avaliados estatisticamente através da média e desvio padrão e seus IC de 95% para cada grupo em cada tempo de avaliação e estes resultados foram confrontados pelo teste T-student. Apenas aqueles que apresentaram um $p < 0,05$ foram considerados estatisticamente diferentes.

A determinação subjetiva do grau de preenchimento ósseo foi realizada a partir da análise da extensão do preenchimento e da radiopacidade da falha óssea nas radiografias, assim como outras alterações radiográficas encontradas. Os seis graus de preenchimento ósseo foram divididos da seguinte maneira: preenchimento ausente (grau 0), discretamente preenchido até 25% da falha (grau 1), de discreto a moderadamente preenchido – de 26% a 50% da falha (grau 2), moderadamente preenchido – de 51% a 75% da falha (grau 3), de moderado a totalmente preenchido- 76 a 99% da falha (grau 4), totalmente preenchido (grau 5).

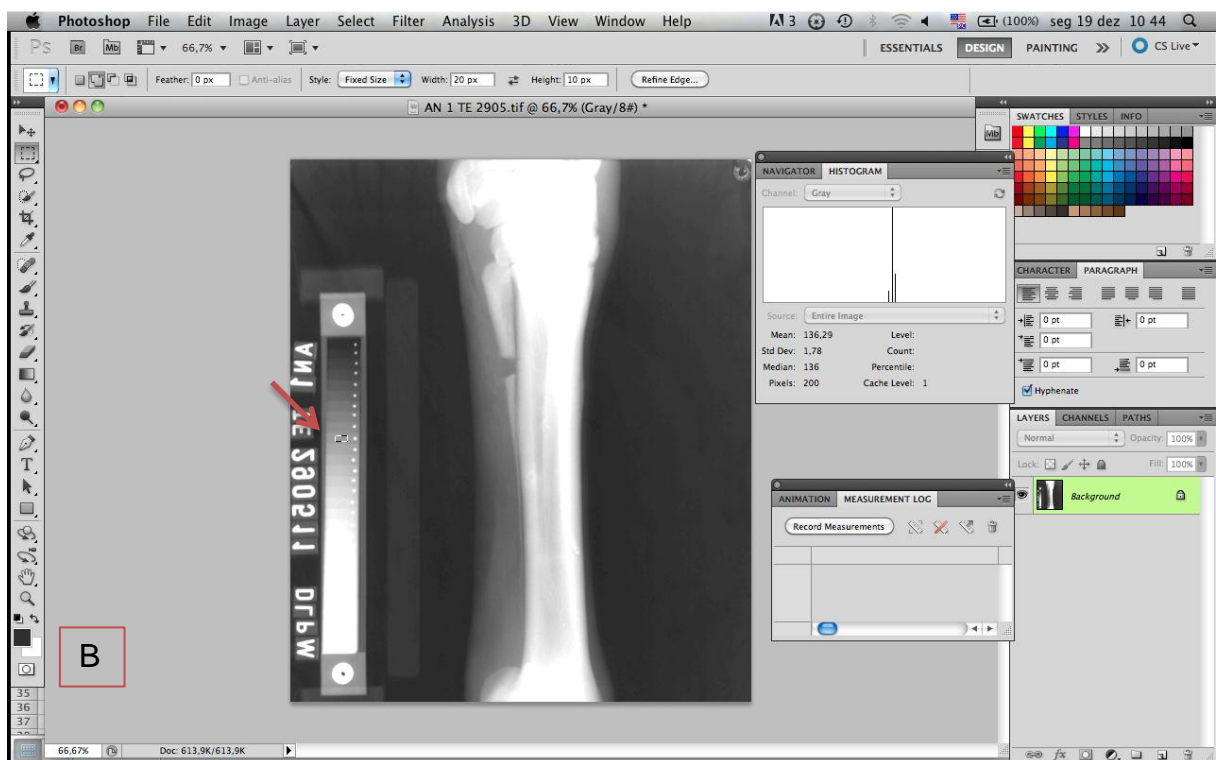
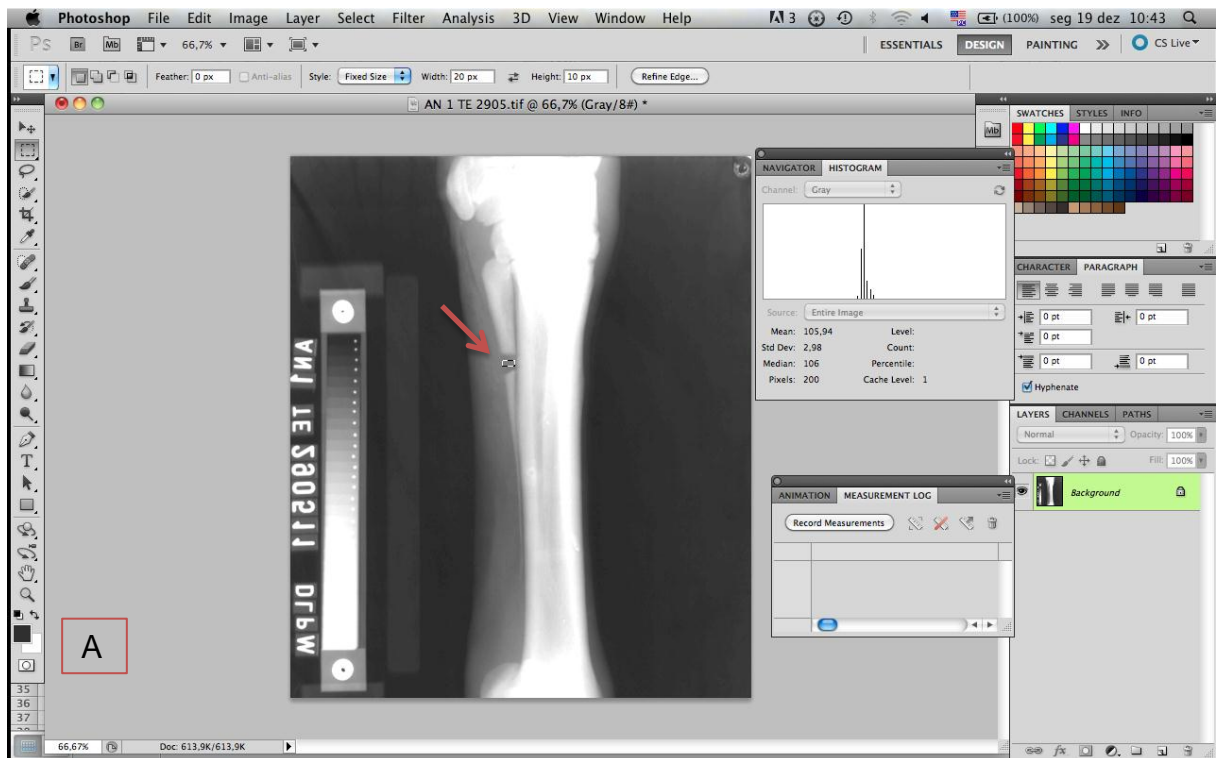


Figura 6. Demonstração da tela do programa Adobe Photoshop CS5, que mostra a densidade radiográfica da área marcada pelo retângulo (flecha vermelha) em níveis de cinza, a média, o desvio padrão e a mediana, bem como o histograma. (A) Mensuração da densidade mineral na região do defeito ósseo. (B) Mensuração da densidade mineral na escala de 10 mmAl.

RESULTADOS

A falha óssea foi passível de ser realizada com martelo ortopédico e cinzel. Após recuperação anestésica os animais não apresentaram claudicação que pudesse ser notada ao passo.

O enxerto percutâneo na falha óssea mostrou-se um procedimento pouco invasivo e de simples realização, sendo possível de ser conduzido sem necessidade de anestesia geral e intervenção cirúrgica. Não foi observado sinais de infecção ou reação inflamatória após enxerto. Em três animais foi necessário o reposicionamento na agulha utilizada para o enxerto, pois após a realização da radiografia foi observado que a mesma não se encontrava na posição ideal. O único inconveniente encontrado na realização do enxerto foi o refluxo de uma pequena fração do conteúdo implantado pelo trajeto da agulha devido à pressão interna secundária ao edema na região da falha óssea. A quantidade do refluxo variou de diretamente acordo com a extensão do edema, quantidade de seroma presente e quantidade de seroma drenado antes da aplicação, não a excedendo aproximadamente um quinto da amostra.

A quantidade de células mononucleadas a ser enxertada, inicialmente proposta de 5×10^7 , não foi alcançada em três animais. Dessa forma, foi realizado o enxerto com o número total de células nucleadas obtidas nesses animais. Os números de células nucleadas obtidas em cada animal estão expressos na Tabela 1.

Tabela 1. Contagem de células da fração mononuclear (FCM) obtidas em 20 mL de medula óssea, quantidade de células-tronco mesenquimais presentes na FCM (valor calculado) e viabilidade de células da FCM.

| Animal | Idade (anos) | Quantidade de células da FCM da medula óssea | Células-tronco mesenquimais (valor calculado) | Viabilidade celular da FCM (% de células vivas) |
|--------------|--------------|--|---|---|
| 01 | 2,5 | $14,0 \times 10^7$ | 1400 | 88% |
| 02 | 3,5 | $10,2 \times 10^7$ | 1020 | 94% |
| 03 | 10 | $4,1 \times 10^7$ | 410 | 94% |
| 04 | 8 | $4,4 \times 10^7$ | 440 | 73% |
| 05 | 3,5 | $2,8 \times 10^7$ | 280 | 82% |
| Média | 5,5 | $7,1 \times 10^7$ | 710 | 86,2%. |

Os graus de preenchimento ósseo obtidos pela análise subjetiva das radiografias dos MT e MC nos diferentes tempos de avaliação radiográfica estão descritos no tabela 2. A figura 4 demonstra as radiografias dos MT e o MC do animal 1 nos diferentes tempos de avaliação radiográfica.

Tabela 2. Graus de regeneração óssea obtidos pela análise subjetiva do MT e MC nos diferentes tempos de avaliação. Os valores dos graus foram obtidos utilizando a moda dos graus determinados por cinco avaliadores. * Tempos onde o MT obteve gradação superior que o MC.

| DIA | ANIMAL 1 | | ANIMAL 2 | | ANIMAL 3 | | ANIMAL 4 | | ANIMAL 5 | |
|-----|----------|----|----------|----|----------|----|----------|----|----------|----|
| | MT | MC | MT | MC | MT | MC | MT | MC | MT | MC |
| 0 | 0 | 0 | 0 | 0 | 0 | 0 | 0 | 0 | 0 | 0 |
| 7 | 0 | 0 | 1* | 0* | 0 | 0 | 1* | 0* | 1* | 0 |
| 14 | 0 | 0 | 1* | 0* | 0 | 0 | 1* | 0* | 1 | 1 |
| 21 | 1* | 0* | 1* | 0* | 0 | 0 | 1* | 0* | 1 | 1 |
| 28 | 1* | 0* | 1* | 0* | 1* | 0* | 1* | 0* | 1 | 1 |
| 35 | 1 | 1 | 1* | 0* | 1 | 1 | 1* | 0* | 1 | 1 |
| 42 | 1 | 1 | 1 | 1 | 1 | 1 | 1 | 1 | 1 | 1 |
| 49 | 1 | 1 | 1 | 1 | 1 | 1 | 1 | 1 | 1 | 1 |
| 56 | 1 | 1 | 1 | 1 | 2* | 1 | 1 | 1 | 1 | 1 |
| 84 | 2* | 1* | 1 | 1 | 2* | 1* | 2 | 2 | 2* | 1* |
| 112 | 2* | 1* | 1 | 1 | 2* | 1* | 3 | 3 | 2* | 1* |
| 140 | 2* | 1* | 2* | 1* | 2* | 1* | 4* | 3* | 2* | 1* |




Figura 7. Imagens radiográficas do MT e MC do animal 1 nos diferentes tempos de análise radiográfica.

Não foi observada a formação de osso na área adjacente à região da falha e nos tecidos moles adjacentes de nenhum animal. Nos Membros tratado houve formação de osso nas extremidades do IV MTC, porém também foi observado formação de osso no centro da falha óssea, o que não foi observado nos Membros Controle.

Na análise da DMO foram encontradas diferenças significativas entre os valores médios de DMO dos membros tratado e Membros controle em seis dos onze dias em que foram realizadas as radiografias. Os valores de DMO dos dois grupos nos diferentes tempos de avaliação estão apresentados na Tabela 3 e figura 8.

Tabela 3. Valores médios da densidade mineral óssea (DMO) em milímetros de alumínio (mm/Al) no membro tratado (MT) e membro controle (MC) nos diferentes tempos de análise radiográfica. *Tempos onde houve diferença estatística significativa entre MT e MC pelo teste t-student (considerando os intervalos de confiança de 95%).

| DIA | Membro tratamento | Membro controle |
|-----|-------------------|-----------------|
| 7 | 8,97 | 7,17 |
| 14 | 9,01 | 8,79 |
| 21 | 8,36 | 8,99 |
| 28 | 9,44 | 7,85 |
| 35 | 9,09* | 6,07* |
| 42 | 8,93* | 7,00* |
| 49 | 8,98* | 6,91* |
| 56 | 7,50* | 6,72* |
| 84 | 9,73 | 8,63 |
| 112 | 10,01* | 7,96* |
| 140 | 10,99* | 7,89* |

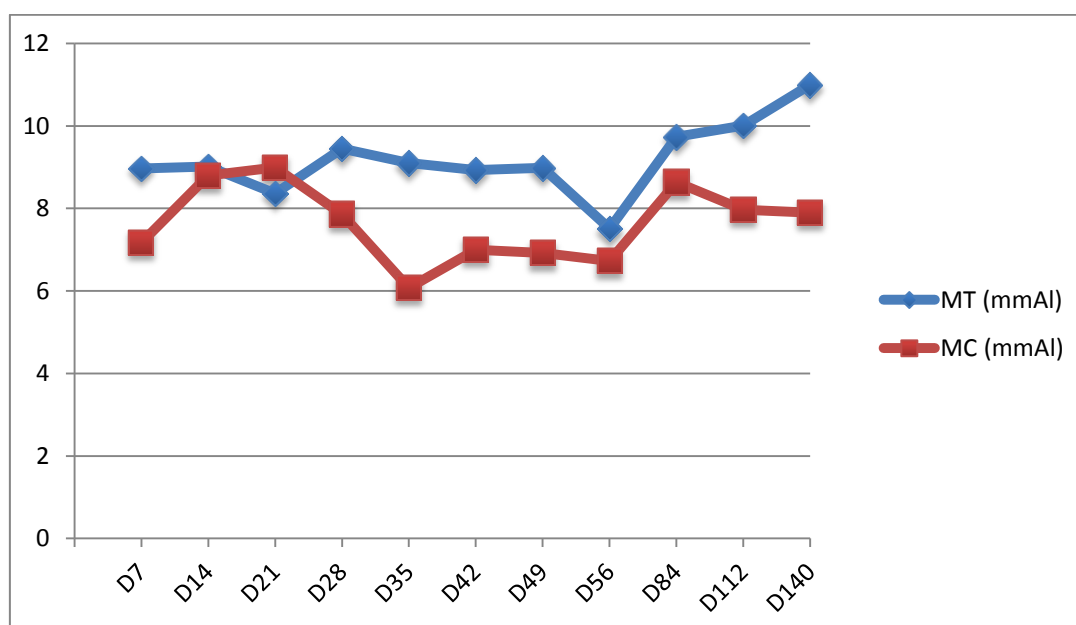


Figura 8. Valores médios da densidade mineral óssea (DMO) em milímetros de alumínio (mm/Al) no membro tratado (MT) e membro controle (MC) nos diferentes tempos de análise radiográfica.

DISCUSSÃO

Coincidindo com o descrito por Connolly et al. (1989), Connolly (1995), Garg et al. (1993) e Barros et al. (2001a), o enxerto percutâneo na falha óssea mostrou-se um procedimento minimamente invasivo e de simples realização, sendo passível de ser conduzido sem necessidade de anestesia geral e intervenção cirúrgica, apresentando assim inúmeras vantagens em relação a outros métodos cirúrgicos mais comumente utilizados. Embora estes autores tenham conduzidos seus estudos em outras espécies animais, os achados deste trabalho em equinos corroboraram com o descrito na literatura.

A aplicação do enxerto de FCM cinco dias após a realização da falha óssea, conforme Barros et al. (2001a,b), propiciou a visualização de resultados estatisticamente diferentes entre o MT e o MC em 6 dos 11 tempos de avaliação, no entanto apresentou um inconveniente. Na região do implante ainda havia edema e seroma pós-operatório, tornando a injeção de FCM um pouco mais dificultosa. Dessa forma, é recomendado que se espere a completa resolução inflamatória antes da realização do enxerto, observando que esse tempo pode variar de acordo com a lesão a ser tratada.

Outro aspecto relevante a ser considerado nesta técnica, que pode diminuir os problemas relacionados à complicação de refluxo do enxerto, é a utilização de trombina conforme descrito por Fortier (2010). Ao se acrescentar a trombina na FCM ocorre ativação e desgranulação das plaquetas presentes na FCM, o que além de aumentar a liberação de fatores de crescimento pelas plaquetas aumenta a viscosidade da FCM formando, portanto, uma estrutura que pode funcionar como um material osteocondutor e que dificultaria o refluxo da amostra após a retirada da agulha utilizada para o enxerto.

Sugere-se também que a utilização de um ligante peptídomimético específico de alta afinidade para osso (LLP2A) pode potencializar o efeito terapêutico com FCM, como descrito por Guan et al. (2012). Estes autores usaram este ligante associado a CTMs em ratos osteopênicos com falhas ósseas e conseguiram um melhor direcionamento das CTMs para a superfície do osso e um aumento significativo da formação de osso trabecular e massa óssea após uma única injeção intravenosa do composto terapêutico.

Corroborando com Barros et al. (2001b), no MT foi possível observar formação de osso, evidenciada pela radiopacidade, no centro da falha óssea, fato que não ocorreu no MC. Também foi possível observar que o animal no qual a diferença de preenchimento ósseo entre o MT e o MC foi encontrada apenas em quatro tempos de avaliação foi o que obteve a celularidade mais baixa ($2,8 \times 10^7$). Esses dados sustentam a idéia que as CTMs presentes na FCM de MO se diferenciaram em tecido ósseo e sugerem que a quantidade de células mononucleadas de MO e de CTMs implantada influencia diretamente a velocidade do processo de reparação óssea.

Alguns autores relatam que a quantidade de CTMs (BONYADI, et al., 2003; STOLZING et al., 2008; GUAN et al., 2012) e fatores de crescimento (GAO et al., 2012) na MO diminui de acordo com a idade e que o potencial osteogênico da terapia com FCMs de animais mais velhos poderia ser reduzido. Porém, nesse estudo não foi observado essa relação, pois o animal com maior idade no grupo (Animal 5) obteve gradação de preenchimento ósseo superior no MT em cinco tempos de avaliação (tabela 1 e 2), não sendo, assim, o que apresentou pior resultado.

Os resultados da presente pesquisa suportam o conceito de que a osteogênese é estimulada pelo enxerto percutâneo de FCM medula óssea que este estímulo está relacionado à presença de células osteoprogenitoras, à semelhança do que foi descrito por Urist et al.(1979), Takagi e Urist (1982), Salama (1983), Burwell (1985), Healey et al. (1990), Connolly et al. (1991), Barros et al. (2001 a,b). Além disso, a aplicação de FCM de MO resultou em preenchimento precoce, quando comparado com o controle.

Os resultados auferidos indicam que a FCM de MO possui suficiente capacidade osteogênica para formação óssea. Essa propriedade de diferenciação em células ósseas pode ter sido favorecida pela presença de fatores de crescimento, liberados durante o processo inflamatório, no quinto dia pós-cirúrgico. A existência desses fatores foi importante na reparação, como citado por Reddi (1995). Ainda, segundo Werntz et al. (1996), em situações crônicas, o potencial osteogênico da medula não é dependente de um agente osteoindutor, mas pode ser favorecido pela sua presença

O número de CTMs implantadas parece ter influenciado no processo de reparação óssea, portanto, com aprimoramento das técnicas de coleta de MO e isolamento de FCM, buscando a obtenção de um maior número de células nucleadas e porcentagem de células viáveis, será possível obter melhores resultados de reparação tecidual.

Além da ação terapêutica das CTMs, a formação óssea precoce pode ter sido influenciada pelos fatores de crescimento liberados pela desgranulação das plaquetas presentes na FCM. Dessa forma, este procedimento pode ser utilizado também em situações crônicas para iniciar ou reiniciar o processo de reparação, como no caso de união tardia, não união, má formação congênita e ressecção de neoplasia, segundo recomendaram Paley et al. (1986), Healey et al. (1990), Garg et al. (1993) e Garg e Gaur (1995).

CONCLUSÕES

Em equinos o osso IV MTC pode ser utilizado no protocolo experimental para avaliações da reparação óssea. Após a falha óssea de um centímetro utilizada nesse estudo, os animais não manifestaram sinais de dor e claudicação ao passo.

O enxerto percutâneo de FCM mostrou-se pouco invasivo, de baixo custo, podendo ser conduzido sem necessidade de anestesia geral e intervenção cirúrgica. Esta técnica torna-se viável para utilização por profissionais de campo, devido ao seu rápido processamento e à possibilidade de aplicação a em curto espaço de tempo após o desenvolvimento da lesão.

A terapia com FCM mostrou ser eficaz no estímulo da osteogênese, acelerando o processo de reparação óssea e aumentando a quantidade de matriz óssea mineralizada, quando comparados os resultados do MT com do MC.

Apesar da quantidade de CTMs na FCM ser descrita por alguns autores como pequena em relação ao número total de células mononucleadas, a utilização direta de FCM em lesões ósseas apresenta algumas vantagens em relação ao implante de CTMs após cultivo celular, sendo: custo e tempo de preparo reduzidos e a presença de fatores de crescimento liberados pelas plaquetas de degranulação, que auxiliam no processo de reparação e funcionam como osteoindutores para as CTMs implantadas e quimiotáticos para CTMs presentes no tecido. Dessa forma, destaca-

se a utilização terapêutica da FCM em processos subagudos e também crônicos, aonde o meio necessário para diferenciação das CTMs pode não ser o ideal.

AGRADECIMENTOS: A toda equipe do Hospital Escola de Grandes da Universidade de Brasília pela valiosa ajuda nesse trabalho, e ao Conselho Nacional de Desenvolvimento Científico e tecnológico (CNPq) pelo financiamento cedido para desenvolvimento deste projeto. À Professora Doutora Carolina Madeira Lucci pela cessão do laboratório para que fossem realizados os isolamentos de FCM.

REFERÊNCIAS

AICHER, W.K., *et al.* Regeneration of cartilage and bone by defined subsets of mesenchymal stromal cells - Potential and pitfalls. **Advanced Drug Delivery Reviews**. v. 63, p. 342–351, 2011.

ALVES, A.L.G., VIEIRA, M.E.M., BARREIRA, A.P.B., *et al.* Protocolo de isolamento de células mononucleares de medula óssea de equinos. **Vet. e Zootec**, v. 16, p. 650-655, n.4 out., 2009.

BARROS, S.V.G. *et al.* Auto-enxerto percutâneo de medula óssea. I Coleta, preparo e aplicação. **Ciência Rural**, v.31, p.1013-1018, 2001a.

BARROS, S.V.G. *et al.* Auto-enxerto percutâneo de medula óssea. II Reparação de falhas segmentares produzidas no rádio de coelhos. **Ciência Rural**, v.31, p.627-632, 2001b.

BONYADI, M. *et al.* Mesenchymal progenitor self-renewal deficiency leads to agedependent osteoporosis in Sca-1/Ly-6A null mice. **Proc. Natl. Acad. Sci.** v. 100, p. 5840–5845, 2003.

BRUDER, S.P., JAISWAL, N., HAYNESWORTH, S.E. Growth kinetics, self-renewal, and the osteogenic potential of purified human mesenchymal stem cells during

extensive subcultivation and following cryopreservation. **J Cell Biochem.** v.64, p.278–294, 1997.

BURWELL, R.G. The function of bone marrow in the incorporation of a bone graft. **Clin Orthop**, v.200, p.125-141, 1985.

CARTER, D.R., BEAUPRE, G.S., GIORI, N.J., *et al.* Mechanobiology of skeletal regeneration. **Clin Orthop.** v.355, p.41–55, 1998.

CAPLAN, A.I., BRUDER, S.P. Mesenchymal stem cells: building blocks for molecular medicine in the 21st century. **Trends Mol Med.** v.7, p.259–264, 2001.

CONNOLLY, J.F., GUSE, R., LIPPIELLO, L., *et al.* Development of an osteogenic bone-marrow preparation. **J Bone Joint Surg**, v.71A, n.5, p.684-691, 1989.

CONNOLLY, J. F., GUST, R., TIEDEINAN, J., DEHNE, K. Autologous marrow injection as a for operative grafting of tibia nonunions. **Clin Orthop.** v. 266, p. 259-70, 1991.

CROVACE, A; FAVIA, A.; LACITIGNOLA, L. *et al.* Use of autologous bone marrow mononuclear cells and cultured bone marrow stromal cells in dogs with orthopaedic lesions. **Veterinary Research Communications**, v.32, suppl. 1, p.39-44, 2008.

DALLARI, D., SAVARINO, L., STAGNI, C., *et al.* Enhanced tibial osteotomy healing with use of bone grafts supplemented with platelet gel or platelet gel and bone marrow stromal cells. **The Journal of Bone and Joint surgery of America**, v. 89, p. 2413–2420, 2007.

DEL CARLO, R.J.; MONTEIRO, B.S.; DAIBERT, A.P.F. Medula óssea autógena. Uma alternativa de enxerto na ortopedia veterinária. **Revista Ceres.** v. 51, p. 411-418, 2004.

DEL CARLO, R.J.; PINHEIRO L.C.P; MONTEIRO, B.S. et al. Integração de aloenxertos ósseos corticais associados ou não a células-tronco da medula óssea, proteína óssea morfogenética (BMP) e autoenxerto esponjoso em cães. **Vet. e Zootec.** v.14, n.2, p.204-215, 2007.

DEZOTTI, M.S.G. Avaliação da densidade ótica e das densidades radiográficas utilizando filmes radiográficos AGFA Dentus M2 "Comfort" processados em três soluções de processamento em diferentes temperaturas. 2000. 145 p. Dissertação (mestrado em odontologia) Curso de Odontologia, Faculdade de Odontologia, Universidade de São Paulo.2000.

EINHORN, T. The cell and molecular biology of fracture healing. **Clin Orthop Res.** v. 355, p 7-21, 1998.

FORTIER, L.A., POTTER, H.G., RICKEY, E.J. *et al.* Concentrated bone marrow aspirate improves full-thickness cartilage repair compared to microfracture in an equine model of extensive cartilage loss. **J. Bone Joint Surg.** In press, 2010.

GAO, *et al.* Mesenchymal Stem Cell Transplantation to Promote Bone Healing. **Orthopaedic Research Society.** DOI 10.1002/jor.22028, 2012.

GARG, N.K., GAUR, S., SHARMA, S. Percutaneous autogeneous bone marrow grafting in 20 cases of ununited fracture. **Acta Orthop Scand**, v. 64, n. 6, p. 671-672, 1993.

GARG, N.K., GAUR, S. Percutaneous autogenous bone-marrow grafting in congenital tibial pseudarthrosis. **The Journal of Bone and Joint Surgery.** v. 77-B, p. 830-831, 1995.

GUAN, M. Directing mesenchymal stem cells to bone to augment bone formation and increase bone mass. *Nature Medicine.* Doi 10.1038, 2011.

HEALEY, J.H., ZIMMERMAN, P.A., McDONNELL, J.M., *et al.* Percutaneous bone marrow grafting of delayed union and nonunion in cancer patients. **Clin Orthop**, v.256, p.280-285, 1990.

KHAN, S.N.; CAMMISA, .FP.; SANDHU, H.S. *et al.* The biology of bone grafting. **J Am Acad Orthop Surg**. v.13,77–86, 2005.

KRAUS, K.H., KIRKER-HEAD, C. Mesenchymal Stem Cells and Bone Regeneration. **Veterinary Surgery**. v. 35, p.232–242, 2006.

OLIVEIRA, G.K., RAISER, A.G., OLSSON, D. *et al.* Células-tronco mononucleares autólogas e proteína óssea morfogenética na cicatrização de defeitos tibiais experimentalmente induzidos em cães. **Arq. Bras. Med. Vet. Zootec.** v.62, n.1, p.72-79, 2010.

PAEZ, O.L.A., DEL CARLO, R.J., BORGES, A.P.B., *et al.* Coral *Porites astreoides* associado ou não à medula óssea autógena no preenchimento de falhas produzidas na tíbia de cães. **Veterinária e Zootecnia**. v.14, n.2, p. 271-281, 2007.

PALEY, D., YOUNG, M.C., WILEY, A.M. *et al.* Percutaneous bone marrow grafting of fractures and bony defects. **Clin Orthop**. v.208, p.300-312, 1986.

REDDI, A.H. Bone morphogenetic proteins, bone marrow stromal cells, and mesenchymal stem cells. **Clin Orthop**, v.313, p.115-119, 1995.

SALAMA, R. Xenogeneic bone grafting in humans. **Clin Orthop**, v.174, p.113-121, 1983.

SHARMA, S.; GARG, N.K.; VELIATH, A.J.; SUBRAMANIAN, S.; SRIVASTAVA, K.K. Percutaneous bone-marrow grafting of osteotomies and bony defects in rabbits. **Acta Orthop. Scand**. v.63, p.166-169, 1992.

STOLZING, A., JONES, E., MCGONAGLE, D. & SCUTT, A. Age-related changes in human bone marrow-derived mesenchymal stem cells: consequences for cell therapies. **Mech. Ageing Dev.** v.129, p. 163–173, 2008.

TAKAGI, K., URIST, M.R. The role of bone marrow in bone morphogenetic protein-induced repair of femoral massive diaphyseal defects. **Clin Orthop**, v.171, p.224-231, 1982.

URIST, M.R., MIKULSKI, A.J., LIETZE, A. Solubilized and insolubilized bone morphogenetic protein. **Proc Natl Acad Sci**, v.76, p.1828, 1979.

WERNTZ, J.R., LANE, J.M., BURSTEIN, A.H., *et al.* Qualitative and quantitative analysis of orthotopic bone regeneration by marrow. **J Orthop Res**, v.14, n.1, p.85-93, 1996.

YAMASAKI, T., *et al.* Transplantation of bone marrow mononuclear cells enables simultaneous treatment with osteotomy for osteonecrosis of the bilateral femoral head. **Medical Science Monitor**, v.14, p.CS23-CS30, 2008.

ZHANG, Z. Bone regeneration by stem cell and tissue engineering in oral and maxillofacial region. **Front. Med.** v. 5, n. 4, p. 401–413, 2011.