



**UNIVERSIDADE DE BRASÍLIA  
FACULDADE DE MEDICINA  
NÚCLEO DE MEDICINA TROPICAL**

**MARIA VITORIA SILVA CAMPOS**

**Estudo de pacientes com paracoccidioidomicose e a  
co-infecção paracoccidioidomicose HIV / aids, assistidos no Hospital  
Universitário de Brasília entre 1984 e 2005.**

**Orientador: Prof. Dr. Gerson Oliveira Penna**

**Brasília DF, 2006**

**MARIA VITORIA SILVA CAMPOS**

**Estudo de pacientes com paracoccidioidomicose e a  
co-infecção paracoccidioidomicose HIV / aids, assistidos no Hospital  
Universitário de Brasília entre 1984 e 2005.**

**Dissertação de Mestrado submetida ao Programa  
de Pós-Graduação em Medicina Tropical para a  
obtenção do grau de Mestre em Medicina  
Tropical, Área de Concentração Doenças  
Infecciosas e Parasitárias**

**Orientador: *Prof. Dr. Gerson Oliveira Penna***

**Brasília DF, 2006**

**Especialmente à minha querida avó Victória, que me privilegiou com a companhia até seus 102 anos.**

**A meus queridos pais, Afonso e Emy, inspiradores dos meus atos e responsáveis por muitas coisas boas que a vida me traz.**

**Ao meu amor, Alexandre, meu companheiro para sempre e fonte de bem querer.**

**A Maria Paula, Maria Manuela e Natália, minhas queridas irmãs e sobrinha, amigas que me proporcionam muitas alegrias.**

**Ao querido tio Ivan.**

## **Agradecimentos**

- À Professora Vanize de Oliveira Macêdo, pelo exemplo de dedicação à pesquisa e pela energia contagiante que sempre irradiou.
  
- Ao Professor Cleudson Nery de Castro, Coordenador da Pós-Graduação em Medicina Tropical, pelo entusiasmo, paciência e ponderação na discussão dos temas relativos ao projeto e a experiência na tomada de decisões.
  
- Ao Professor Gerson Oliveira Penna, pela orientação no sentido mais amplo da palavra, pela disponibilidade e excelente exemplo de atuação profissional, o que concluo como o privilégio que tive em ser sua orientanda.
  
- Ao Professor Marcelo Simão Ferreira, pela participação na banca examinadora como um estudioso que é da paracoccidioidomicose, pelas ponderações oportunas que prestigiaram a discussão da tese, refletindo o que sua pessoa representa para a Medicina Tropical.
  
- Ao Professor João Barberino Santos, pelas sábias sugestões ao processo de análise da tese e pelo interesse e vivacidade de seus posicionamentos.
  
- Aos demais Professores do Núcleo de Medicina Tropical, Liana Lauria Pires, Pedro Luiz Tauil, Gustavo Adolfo Sierra Romero, Celeste Aída Nogueira e Elza Ferreira Noronha, que nos transmitiram sua paixão pela Medicina Tropical para que a compreendêssemos melhor, que foram profissionais competentes e amigos.
  
- Aos Professores da Faculdade de Medicina da Universidade de Brasília, que desde a graduação nos privilegiam com a competência e o prazer em ensinar.
  
- A todos os funcionários do Núcleo de Medicina Tropical, que com seu trabalho silencioso proporcionaram as condições indispensáveis às nossas atividades.
  
- À Regina Borges Pacheco, Secretária da Pós-Graduação em Medicina, pelo apoio gráfico na redação da tese e por torcer por nosso êxito.
  
- Ao Professor Mario Augusto Pinto de Moraes, pela sabedoria e gentileza demonstradas.

- À Professora Carmélia Matos Santiago Reis, Chefe da Micologia do Laboratório de Análises Clínicas do Hospital Universitário de Brasília.
- À Direção do Hospital Universitário de Brasília, por permitir a realização da coleta de dados.
- À equipe do Arquivo Médico do Hospital Universitário de Brasília, pela gentileza no fornecimento dos prontuários para a pesquisa.
- À equipe da Saúde Coletiva do Hospital Universitário de Brasília, pelo apoio na coleta dos dados.
- À equipe do Centro de Anatomia Patológica do Hospital Universitário de Brasília, pela presteza e apoio.
- Ao Sr. Hamilton Antônio de Oliveira Júnior, Chefe do Centro de Informatização do Hospital Universitário de Brasília, pela atenção e informações.
- À Regiane Gomes, do Projeto Convivência, pelas informações prestadas.
- À estatística Natália Ribeiro de Souza, pela análise do trabalho.
- Aos colegas do Curso de Mestrado e Doutorado em Medicina Tropical da Universidade de Brasília, Willeke, César, Maria Eleniza, Camila, Orlando, Carlos e Juan, companheiros da pós-graduação, que a tornaram mais interessante.

## SUMÁRIO

<b>1. Introdução</b>	
1.1 Considerações históricas .....	01
1.2 Agente etiológico.....	02
1.3 Aspectos epidemiológicos.....	06
1.4 Interação fungo - homem .....	16
1.5 Aspectos imunológicos .....	17
1.6 Formas clínicas .....	21
1.7 Paracoccidioidomicose oportunística .....	25
1.8 Diagnóstico .....	27
1.9 Tratamento .....	29
<b>2. Justificativa .....</b>	<b>31</b>
<b>3. Objetivos .....</b>	<b>32</b>
<b>4. Metodologia .....</b>	<b>33</b>
4.1 Pacientes e métodos .....	33
4.2 Análise estatística .....	34
4.3 Aspectos éticos .....	35
<b>5. Resultados .....</b>	<b>36</b>
5.1 Aspectos gerais .....	36
5.2 Formas agudas ou subagudas .....	45
5.3 Comprometimento intra-abdominal .....	68
5.4 Linfadenopatia mediastinal .....	70
5.5 Associação à tuberculose e a outras infecções .....	71
5.6 Doença de Addison .....	75
5.7 Associação a neoplasias .....	75
5.8 Co-infecção paracoccidioidomicose HIV / aids .....	75
<b>6. Discussão .....</b>	<b>84</b>
<b>7. Conclusão .....</b>	<b>93</b>
<b>8. Resumo .....</b>	<b>95</b>
<b>9. Abstract .....</b>	<b>97</b>
<b>10. Referências bibliográficas .....</b>	<b>99</b>
<b>11. Anexos .....</b>	<b>114</b>

<b>11.1 Cronograma .....</b>	<b>114</b>
<b>11.2 Formulário para Coleta de Dados em Prontuário Médico .....</b>	<b>115</b>
<b>11.3 Termo de Compromisso de Confidencialidade .....</b>	<b>117</b>
<b>11.4 Termo de Consentimento Livre e Esclarecido .....</b>	<b>118</b>

## 1.1 - CONSIDERAÇÕES HISTÓRICAS

A primeira descrição da paracoccidiodomicose foi realizada pelo pesquisador brasileiro Adolfo Lutz, em 1908, ao investigar dois pacientes. Um dos pacientes foi a óbito, era um homem de 30 anos que apresentava lesões extensas no lábio superior, gengivas, palato e úvula. À autópsia constatou-se que as lesões estendiam-se à laringe e à traquéia. Adolfo Lutz observou o fungo em sua forma tecidual, nesta autópsia (FERREIRA, 1991), e o cultivou *in vitro*. Essas observações lhe permitiram constatar o dimorfismo do microorganismo, como se observa em seu relato: “...as formas teciduais não são observadas em cultura...” (LACAZ, 1994). Também afirmou que o fungo encontrado diferia do *Coccidioides posadasii* (previamente designado *Coccidioides immitis*), agente etiológico da coccidiodomicose, identificado por pesquisadores argentinos em 1892.

O bacteriologista italiano Alfonso Splendore estudou o fungo e o classificou no gênero *Zymonema* (gênero já existente), espécie *brasiliensis*, em 1912 (LACAZ, 1994).

Na literatura eram numerosos os relatos da doença. O pesquisador brasileiro Floriano Paulo de Almeida instituiu um novo gênero no reino dos fungos, o gênero *Paracoccidioides*, para abrigá-lo; o fungo passou a ser denominado *Paracoccidioides brasiliensis*.

A partir de 1930 o número de estudos sobre a doença cresceu muito, no Brasil e na América do Sul. Até então a doença era fatal. Em 1940, Ribeiro utilizou a Sulfapiridina como o primeiro tratamento específico para a micose. Foi o ponto de partida para uma mudança no prognóstico da doença, que passou a ter perspectivas concretas de controle e cura, à medida que novas drogas eram empregadas. Em 1958, Lacaz e Sampaio relataram bons resultados com o uso da Anfotericina B. Posteriormente foram introduzidos os imidazólicos (o primeiro a ser usado foi o Cetoconazol), o que aprimorou a terapêutica da paracoccidiodomicose.

Acumulavam-se estudos sobre as áreas endêmicas da micose, seu nicho ecológico, as características biológicas do agente, entre outros temas. O fungo foi pesquisado no solo e em animais, por vários pesquisadores (SILVA-VERGARA, 2001), com destaque para o isolamento do *Paracoccidioides brasiliensis* em vísceras do tatu *Dasipus novemcinctus*, no estado do Pará (NAIFF, 1986).



A sinonímia para a doença era extensa. O termo paracoccidioidomicose foi recomendado e considerado oficial em 1971 (Organização Pan-Americana da Saúde, 1972) – contudo, até recentemente alguns autores a denominavam “blastomicose sul-americana” (COUTINHO, 2002).

Os estudos sobre a paracoccidioidomicose continuam até nossos dias, motivados pelas lacunas no conhecimento de seu ciclo biológico, sua complexa relação com o hospedeiro homem e, objetivando melhor controle dessa endemia.

## 1.2 - AGENTE ETIOLÓGICO

O *Paracoccidioides brasiliensis* é classificado taxonomicamente no filo *Eumycota*, classe *Hyphomycetes*, ordem *Moniliales*, família *Moniliaceae*, gênero *Paracoccidioides* (LACAZ, 1994).

São conhecidas duas formas do *P. brasiliensis*: micelial e leveduriforme. É um eucariota, cuja parede celular contém quitina. As hifas unicelulares e os conídios (propágulos) são uninucleados. A levedura é multinucleada (FELIPE, 2005). Estudos acerca do genoma do *P. brasiliensis* são muito sugestivos de que ele possa ser haplóide, diplóide ou até aneuplóide. Seu genoma deve possuir entre 7.500 e 9.000 genes. Existe polimorfismo cromossômico. Não se conhece uma fase sexuada do *P. brasiliensis* (PUCCIA, 2005).

A forma saprofítica é o micélio filamentosso (forma “**M**”, de micélio), que se desenvolve à temperatura ambiente, entre 19°C e 25°C. Sua cultura produz colônias brancas aderentes ao meio após 20 a 30 dias da inoculação. À microscopia as hifas filamentosas (Figura 1) são septadas e apresentam clamidósporos, intercalados ou em posição terminal.

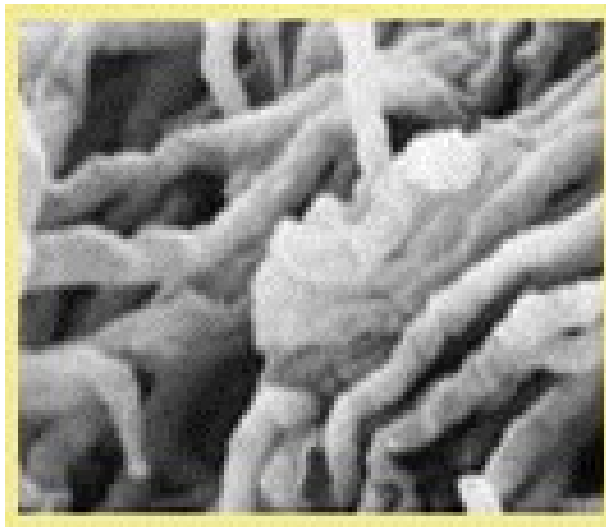


Figura 1. Microscopia de varredura da hifa  
(<http://mycology.ivic.vv/webobjetivosi.html>)

A camada externa da parede celular do micélio é composta basicamente por  $\beta$ -1,3 glucana, a camada interna por quitina. A parede celular apresenta septos incompletos, que delimitam poros. A membrana citoplasmática é contínua entre os septos, de forma que ela cobre todo o protoplasma (Figura 2).

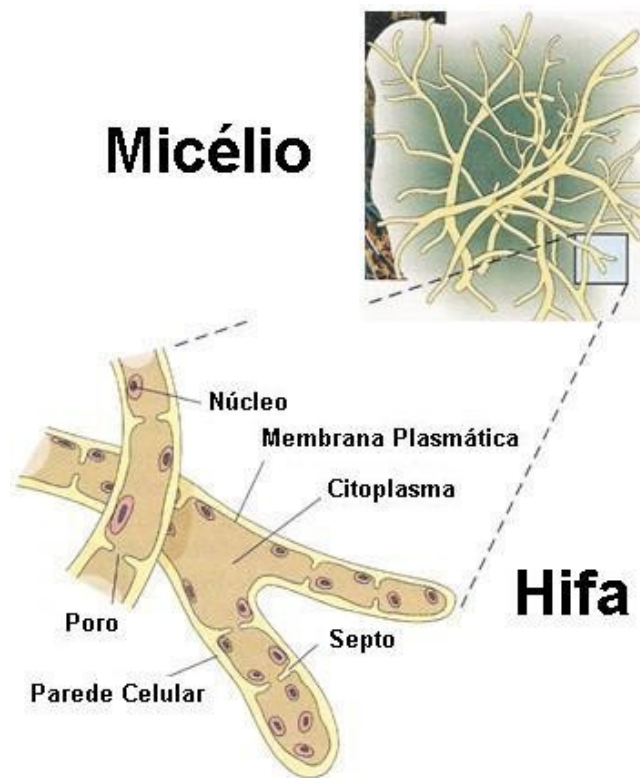


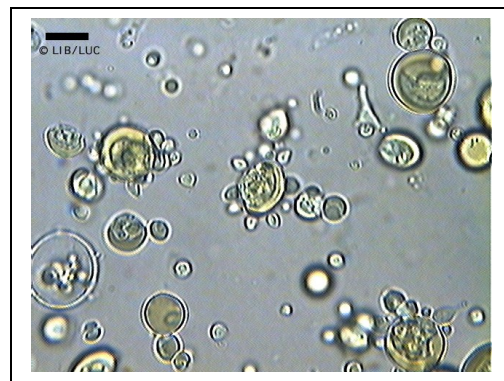

Figura 2. Estrutura da forma micelial  
(<http://www.iq.unesp.br/flotacao/MODULO2/aula1/aula1.htm>)

A hifa vegetativa é considerada estéril. A conidiogênese origina os propágulos, que

são os elementos infectantes. A hifa conidiogênica forma clamidoconídios, estruturas arredondadas com parede celular espessa, uni ou multinucleadas. De acordo com o formato e a localização espacial na hifa, os conídios são denominados arthroconídios, arthroaleurioconídios e conídios terminais.

A forma encontrada no homem é a levedura (“Y”, de “yeast”), que se desenvolve à temperatura de 37°C. Ela forma colônias de aspecto cerebriforme *in vitro*. A levedura é arredondada e apresenta o aspecto característico de brotamento simples ou múltiplo. Sua parede celular é mais espessa do que a da hifa micelial. A camada externa da parede é rica em  $\alpha$ -1,3 glucana. A camada interna, mais espessa que a externa, é composta por quitina. O aspecto típico de bi-refringência do *P. brasiliensis* à microscopia ótica se deve à refração da luz na parede celular. As organelas da levedura se assemelham às do micélio.

A morfologia característica da levedura (“roda de leme”) se deve aos múltiplos blastoconídeos unidos à célula-mãe, configurando o brotamento múltiplo. A reprodução assexuada da levedura (ontogênese através de conídios) tem desenvolvimento blástico (Figura 3).



Microscopia ótica

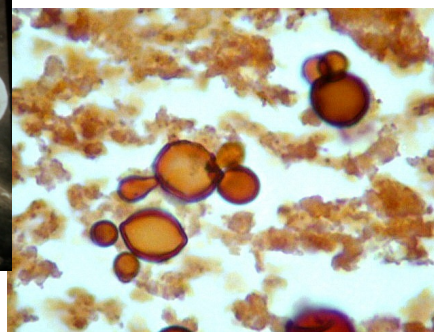


Figura 3. Levedura do *P. brasiliensis*  
(<http://acd.ufrj.br/LabImBio/Micologia/mico018.htm>)

A transição **M** para **Y** começa com o aumento do diâmetro da hifa nas regiões inter-septais, seguindo-se a lise da camada externa da parede celular e o espessamento da camada interna. O próximo evento é a separação das áreas inter-septais da célula-mãe, quando adquirem a forma arredondada.

O processo inverso envolve a formação de brotamentos longos a partir da levedura, originando múltiplas hifas dentro da levedura. Os brotamentos diminuem de diâmetro, formam-se septos que delimitam o citoplasma, e finalmente adquirem o aspecto de hifas.

O processo de transformação é complexo: envolve mudança na composição percentual de  $\beta$ -1,3 glucana e  $\alpha$ -1,3 glucana na parede celular, além de outras mudanças na composição química da parede, como a concentração de proteínas. O principal fator determinante do dimorfismo é a temperatura, outros fatores são os nutrientes e o ar.

A forma leveduriforme é um dos pré-requisitos para a patogenicidade no hospedeiro humano (BORGES-WALMSLEY, 2002). Atualmente se postula que a composição da parede celular da levedura (rica em  $\alpha$ -1,3 glucana) a protege dos mecanismos de defesa do hospedeiro.

O acentuado predomínio da doença no gênero masculino se explica pelo efeito inibidor dos estrógenos sobre a transformação do micélio para levedura. Existem receptores citossólicos para o 17- $\beta$ -estradiol na levedura e no micélio. O 17- $\beta$ -estradiol inibe a conversão **M**  $\rightarrow$  **Y** de modo dose-dependente, provavelmente ao regular a expressão de proteínas.

### 1.3 – ASPECTOS EPIDEMIOLÓGICOS

A paracoccidioidomicose é a micose sistêmica mais importante do Brasil e da América Latina (RESTREPO, 2001). Apresenta distribuição irregular, ao delimitar áreas endêmicas muitas vezes próximas a regiões onde a doença nunca foi relatada. É mais freqüente na América do Sul do que na América Central, embora a doença autóctone nunca tenha sido relatada em Suriname, Guiana e Chile (WANKE & LONDERO, 1994). Na América do Norte, há relato de raros casos apenas no México (MARQUES, 1998). A infecção e a doença ocasionadas pelo *Paracoccidioides brasiliensis* estão delimitadas entre os paralelos 23 graus ao Norte (México) e 35 graus ao Sul (Argentina), restringindo a infecção autóctone às Américas do Sul e Central. O Brasil detém 80% dos casos relatados da micose, a Venezuela está em segundo lugar e a Colômbia em terceiro (CERMENO, 2005; RESTREPO, 2001). A Argentina é outro país com grande número de pacientes. Os relatos isolados da doença fora da América Latina são de pacientes que já residiram nessa região.

No Brasil, as áreas com maior endemicidade estão nas regiões Sudeste, Sul e Centro-Oeste; ocorrendo aumento progressivo de registros na região Norte e Maranhão. Houve aumento importante do número de registros em Rondônia, provavelmente relacionados ao desmatamento, o que faz do estado uma área hiperendêmica. As áreas de clima árido no Nordeste apresentam a menor freqüência (WANKE & LONDERO, 1994).

Estudos epidemiológicos realizados no Brasil, Colômbia e Venezuela estimam que a taxa média de infecção na população das áreas endêmicas é 10% (WANKE & LONDERO, 1994). Contudo, essa taxa varia muito entre os diversos inquéritos populacionais. A tabela 1 demonstra os resultados de alguns estudos nacionais.

Tabela 1. Estudos epidemiológicos em paracoccidiodomicose no Brasil

<b>Estudo</b>	PEDROSA 1976	PEDROSA 1976	RODRIGUES & REZENDE 1996	REZENDE & SOUZA 1975	MALUF 2003	FORNAJEIRO 2005
<b>Estado</b>	RJ	RJ	MG	PA	PR	PR
<b>Local</b>	Barra Mansa RJ	Barra Mansa	Belo Horizonte	Belém	Noroeste do PR	Noroeste do PR
<b>População estudada</b>	rural	rural só crianças	mineradores (mina de ouro)	geral	doadores de sangue	trabalhadores de indústria de álcool
<b>n</b>	478	1.364	417	1.410	680	118
<b>Método</b>	paracocc. 1:80	paracocc. 1:80	paracocc. 1:10	paracocc. 1:10	ELISA Ag7dias 1:400	intradermor- reação com gp43
<b>Positividade (%)</b>	60,6	39,5	13,43	18,3	27	43

paracoccidiodina: paracocc.

O estudo de Pedrosa (1976) evidenciou a maior taxa de positividade ao teste da paracoccidiodina em uma população rural do Brasil. Pedrosa avaliou diversos grupos populacionais nos municípios de Barra Mansa e Volta Redonda. Avaliando apenas o município de Barra Mansa, a positividade global foi 60,6%. A avaliação das crianças entre 6 e 11 anos de idade detectou positividade igual a 34,3%. Ao comparar as crianças de um distrito ao nível do rio Paraíba do Sul (altitude 380m) com crianças de outro distrito ao pé da Serra da Mantiqueira (altitude 900m), as taxas de positividade foram 25,2% e 73,4%, respectivamente (RIOS GONÇALVES, 1998).

Em áreas classificadas como altamente endêmicas, a taxa de incidência anual da paracoccidiodomicose doença é estimada em três casos por 100 mil habitantes (LONDERO & RAMOS, 1990). (Figura 4).

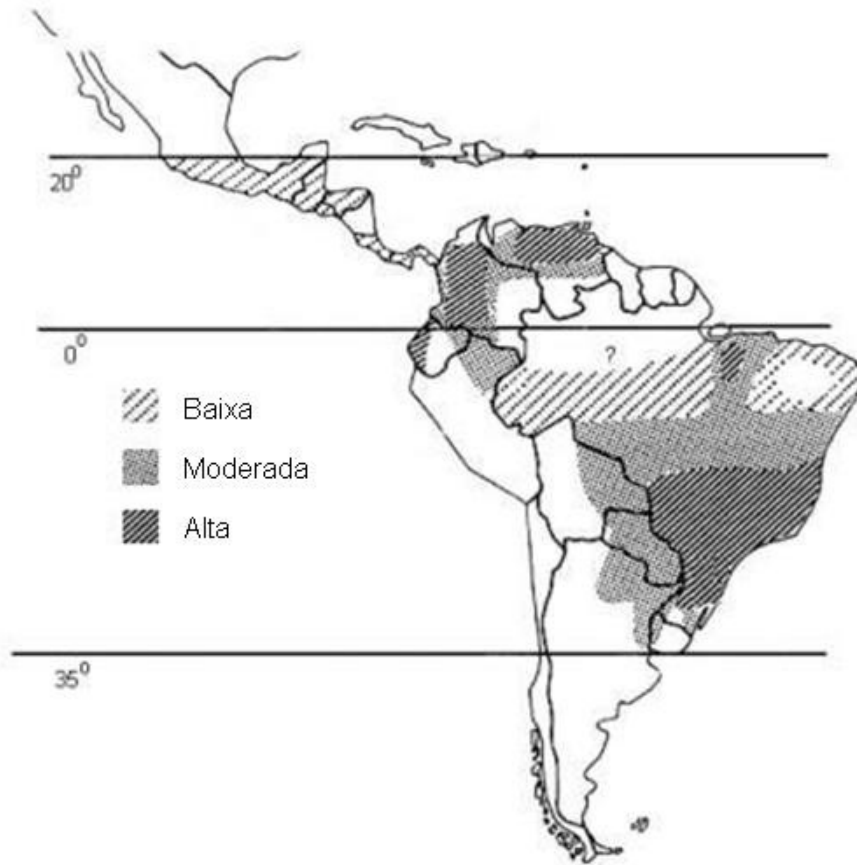


Figura 4. Distribuição geográfica de casos de paracoccidioomicose (WANKE & LONDERO, 1994).

Foi realizado um estudo da mortalidade por paracoccidioomicose no Brasil, no período entre 1980 e 1995, baseado nas informações do Sistema Nacional de Registro de Óbitos do Ministério da Saúde - Brasil e do Instituto Brasileiro de Geografia e Estatística (IBGE), publicado nos Cadernos de Saúde Pública (COUTINHO, 2002). Como a paracoccidioomicose não é uma doença de notificação compulsória, o número de casos é subnotificado, já que se baseia em dados não oficiais como registros hospitalares e de outras unidades de saúde, estatísticas de algumas unidades federativas isoladas e relatos da literatura. O único dado oficial disponível em relação à micose, no Brasil, é o registro de óbitos, que fornece dados valiosos, embora distantes de representar a magnitude real da doença. A taxa média anual de mortalidade por paracoccidioomicose nesse período foi 1,45 por 1 milhão de habitantes. A micose foi causa de 3.181 óbitos no período. A média anual foi 198,81 óbitos. Para ilustrar a importância da paracoccidioomicose, ela é a oitava causa de óbito por doenças infecto-parasitárias crônicas e recorrentes no Brasil, sendo precedida em frequência apenas por: doença de Chagas (43,48 / 1 milhão de habitantes,

ano), tuberculose (42,39), síndrome da imunodeficiência humana adquirida (31,23), malária (5,53), esquistossomose (4,77), sífilis (1,84) e hanseníase (1,81).

No período da pesquisa todos os estados brasileiros notificaram óbitos pela paracoccidiodomicose, embora de forma não homogênea. As regiões com maior média anual de óbitos no período da pesquisa foram, em ordem decrescente: Sudeste (106,69 óbitos ao ano), Sul (54,69), Centro-Oeste (19,88), Norte (9,44) e Nordeste (8,13). Em valores absolutos, a região Sudeste notificou 1.707 óbitos (53,66% do total de óbitos), a região Sul 875 óbitos (27,51%) e o Centro-Oeste 318 óbitos (10%). Os estados com taxa de mortalidade anual (número de óbitos por ano por 1.000.000 habitantes) superior à taxa nacional - estimada em 1,45 – foram, em ordem decrescente: Mato Grosso do Sul (4,39), Rondônia (3,65), Paraná (3,52), Mato Grosso (3,22), Acre (2,96), Espírito Santo (2,79), São Paulo e Rio Grande do Sul (2,02 cada), Santa Catarina (1,97), Goiás e Minas Gerais (1,69 cada). As mortes por paracoccidiodomicose foram limitadas a 21% dos municípios brasileiros, corroborando a não homogeneidade da distribuição da doença (Figura 5).

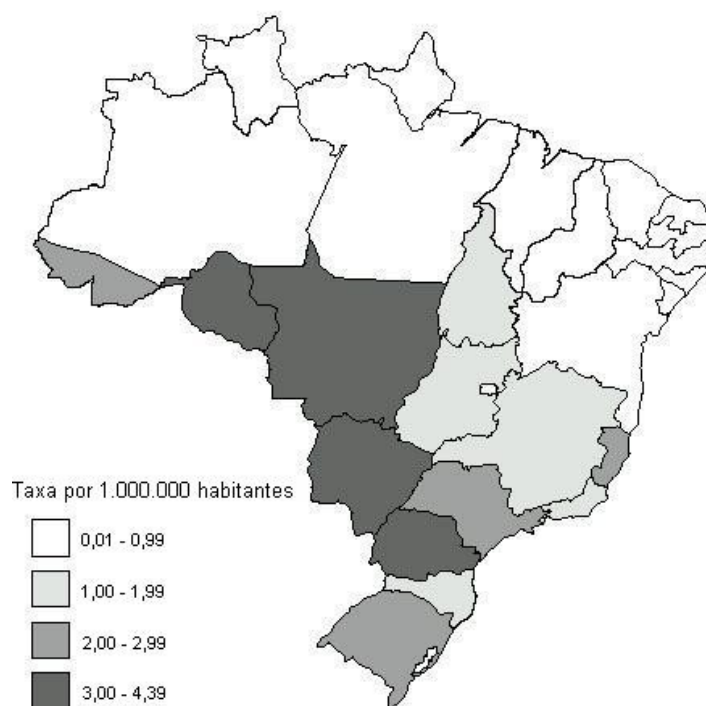


Figura 5. Taxa de mortalidade por paracoccidiodomicose no Brasil, 1980-1995. (IBGE; DATASUS/MS).



O gênero masculino representou 84,72% dos óbitos, o que equivale à proporção masculino / feminino 5,62 : 1. Considerando apenas as faixas etárias a partir dos 15 anos, que compreenderam 97,15% dos óbitos, a proporção entre os gêneros foi 6,08 : 1. A taxa de mortalidade entre homens (número de óbitos masculinos por ano por um milhão de habitantes) foi 2,42, valor cinco vezes maior que a taxa de mortalidade para mulheres, a saber 0,43. Ao avaliar apenas as faixas etárias menores que 20 anos, observaram que as taxas foram similares entre os gêneros, embora com discreto predomínio do gênero masculino. Em relação aos índices de tendência central para a idade, a média e a mediana dos óbitos tiveram o mesmo valor, 53 anos. Considerando apenas o gênero masculino, a média e a mediana foram 54 anos; para o gênero feminino a média foi 47 anos e a mediana 48 anos.

Quanto à ocupação, o mesmo estudo constatou que 49,9% dos casos tinham profissões bem definidas e estavam inseridos no mercado de trabalho. Os demais 50,1% dividiam-se em três categorias:

- 24,2% eram aposentados;
- 16,7% não tinham esse dado informado;
- 9,2% enquadravam-se nas “categorias pobremente definidas”, conforme categorizado na pesquisa: fora do mercado de trabalho, estudantes, desempregados e donas de casa.

Entre os 49,9% de casos com profissões bem definidas, 55,83% eram trabalhadores agrícolas e 19,28% trabalhadores da construção civil, essas duas profissões perfazendo 75,11% dos casos. São duas profissões entre as mais freqüentes nas classes sócio-econômicas menos favorecidas do Brasil. Esses dados corroboram a importância da doença e confirmam que ela tem um aspecto ocupacional (BRASIL, 2001) e social, à medida que afeta particularmente os trabalhadores do campo e os que apresentam precárias condições de habitação e trabalho.

A título de ilustração, a tabela 2 sumariza características clínico-epidemiológicas dos pacientes com paracoccidioidomicose, em alguns serviços nacionais.

Tabela 2. Séries de paracoccidioidomicose no Brasil

UF	Autores					
	PANIAGO 2003	BLOTTA 1999	VALLE 1992	LONDERO 1990	MARQUES 1983	BISINELLI 2001
período	1980-99	1988-96	1960-86	1958-87	1968-80	1985-98
nº de casos	422	584	500	260	176	187
masculino: femin.	10 : 1	5,4 : 1	13,7 : 1	16 : 1	10,7 : 1	8,35 : 1
atividade	45,5	46	35	82,3	61,4	43,3
agrária (%)						
forma aguda /	15,4	21,7	7	0,77	-	-
subaguda (%)						
comprometimento	64%	-	71,6	97,4	-	<b>51,78</b>
pulmonar (%)						
orofaríngea (%)	59,5	-	-	58,5	-	<b>58,54</b>
laríngea (%)	27,5	-	-	7,3	-	-
linfadenopatia (%)	55,2	-	46,6	2,7	-	-
cutânea (%)	25,1	-	19,4	3,4	-	-

No estado de Goiás, Barbosa (1968) estudou 40 pacientes com paracoccidioidomicose, dos quais 47,5% pertenciam à forma aguda ou subaguda da doença. Entre os pacientes com a forma aguda ou subaguda, as manifestações observadas foram:

- linfadenopatia periférica em 73,5%;
- comprometimento intestinal em 52,5%;
- lesões cutâneo-mucosas em 47,5%;
- adenomegalia intra-abdominal em 42%;
- comprometimento pulmonar em 15,5%.

Em Minas Gerais, Ferreira (1993) estudou 24 pacientes com a forma juvenil da doença, que corresponderam a 36,5% dos 66 pacientes com paracoccidioidomicose internados na enfermaria de Clínica Médica, setor de Doenças Infeciosas e Parasitárias (22 pacientes), e no setor de Pediatria (2 pacientes), do Hospital de Clínicas da Universidade Federal de Uberlândia, no período entre 1982 e 1987.

Verli e colaboradores (2005) descreveram os 61 pacientes atendidos entre 1976 e 1987.

2004, no Serviço de Estomatologia do Hospital São Lucas da Pontífica Universidade Católica do Rio Grande do Sul. Todos os pacientes apresentavam manifestações estomatológicas. Do total de 49 radiografias torácicas avaliadas, em 65,3% se evidenciava comprometimento pulmonar. A proporção entre os gêneros masculino e feminino foi 19,34:1.

Como se observa nos exemplos de casuísticas nacionais, a paracoccidiodomicose apresenta particularidades de apresentação entre as diversas regiões do país. A essa constatação se acrescentam as peculiaridades dos diversos serviços de assistência à saúde, já que existe encaminhamento seletivo de pacientes conforme as características dos serviços - se serviço primário ou centro de referência e de acordo com as especialidades médicas.

Não existem critérios bem definidos para definir o grau de endemicidade para a paracoccidiodomicose. A região Centro-Oeste, de forma geral, é considerada uma região com endemicidade moderada a alta para a paracoccidiodomicose.

Acredita-se que o *Paracoccidioides brasiliensis* viva como saprófita no meio ambiente, presente no solo, vegetação e água (RESTREPO, 2001; WANKE & LONDERO, 1994). O estudo da vegetação e do clima das áreas com maior endemicidade para a paracoccidiodomicose evidencia que tipicamente são regiões úmidas e moderadamente quentes, com florestas sub-tropicais e tropicais, apresentando temperaturas entre 17°C e 24°C, com invernos amenos. Outras características são a presença de muitos cursos d'água e a pluviosidade elevada (precipitação anual entre 500 e 2.500mm). O solo freqüentemente é fértil, argiloso e ácido. Na literatura há numerosos estudos que procuram delimitar estas particularidades do *habitat* do fungo, utilizando instrumentos peculiares às áreas de ecologia, pluviometria, geografia, geologia, geomorfologia, regressão logística, entre outras (SIMÕES, 2004).

Como a paracoccidiodomicose apresenta período de latência longo, a região onde a doença é diagnosticada não necessariamente é a mesma da infecção do hospedeiro. Essa constatação levou Borelli a criar o termo *reservárea*, que significa o local onde o fungo vive e o homem contrai a infecção (BORELLI, 1964). É diferente de área endêmica, esta definida como a região onde os casos são diagnosticados. Os estudos sobre o nicho do *P. brasiliensis* visam as reserváreas.

Três estudos conseguiram isolar o *P. brasiliensis* a partir do solo, a saber: (FRANCO, 2000; RESTREPO, 2001)

- em Chaco, Argentina, em 1967 (NEGRONI, 1966);
- em Paracotos, Venezuela, em 1971 (o fungo foi isolado em duas ocasiões, na mesma área) (ALBORNOZ, 1971);
- em Ibiá, Minas Gerais, Brasil, em 1998 (SILVA-VERGARA, 1998).

Em Uberlândia - Minas Gerais, no ano de 1990, o *P. brasiliensis* foi isolado acidentalmente de ração canina (durante investigação de quadro diarreico no cão que a ingeriu). A embalagem da ração foi aberta no quintal de uma residência, a ração entrou em contato com as patas do animal enquanto ele se alimentava, assim sugerindo que a fonte do fungo tenha sido o solo (FERREIRA, 1990).

Outros estudos, realizados em áreas endêmicas ou hiperendêmicas para a paracoccidiodomicose, não conseguiram isolar o fungo. A maior parte desses estudos não foi publicada (FRANCO, 2000). Os resultados dos três experimentos que isolaram o *P. brasiliensis* a partir do solo foram, em parte, questionados, em virtude de: o isolado não ter sido encaminhado para uma coleção de culturas acessível à comunidade científica; os resultados terem sido publicados sob forma de comunicação pessoal ou em publicação interna de entidade local; um isolado não ser proveniente de região endêmica para a micose.

Também são interessantes as ponderações (FRANCO, 2000) suscitadas pelo não isolamento do fungo em áreas hiperendêmicas, em estudos considerados tecnicamente perfeitos - por exemplo: o inóculo seria muito pequeno? variáveis não mensuradas como a composição do solo seriam as responsáveis pelo insucesso? a estação do ano em que foi realizada a coleta influenciaria o resultado? substâncias como herbicidas aplicados em lavouras inibiriam o crescimento do fungo?

A utilização da técnica de *polymerase chain reaction* (PCR) é promissora em estudos vindouros sobre a identificação do *P. brasiliensis* no meio ambiente (DÍEZ, 1999; RESTREPO, 2001).

Inicialmente se imaginou que o homem fosse o único hospedeiro do fungo. Mas seu isolamento em vários animais, em particular no tatu (*Dasypus novemcinctus*), motivou os estudiosos a considerá-lo um possível reservatório animal para o agente (FERNANDES,

2004). Em 1986, Naiff e colaboradores pesquisavam um reservatório silvícola para a *Leishmania* no Pará, quando isolaram o *P. brasiliensis* do fígado e baço de quatro espécimes do tatu *Dasipus novemcinctus*, do total de 20 espécimes capturados para estudo. Experimentos posteriores lograram isolar o fungo em 75 a 100% dos tatus de zonas hiperendêmicas (FRANCO, 2000). O estudo de Fernandes (2004) pesquisou a presença de IgM e IgG dirigida a antígenos da gp43 e gp70 em 47 tatus. A presença de anticorpos IgM e IgG dirigidos à gp43 foi observada em 14,8% e 42,5% dos animais, respectivamente; em relação aos anticorpos IgM e IgG dirigidos à gp70, os índices de positividade foram 21,3% e 38,3%, respectivamente.

Foi observada a presença de granulomas relacionados ao *P. brasiliensis* em alguns espécimes do tatu, o que sugere que ele possa desenvolver a doença paracoccidiodomicose (MARQUES, 2003; SILVA-VERGARA, 1999). Os hábitos de vida desse animal (íntimo contato com o solo) são compatíveis com o papel que lhe atribuem no ciclo evolutivo do *P. brasiliensis*. O tatu escava o solo em grande velocidade até a profundidade de 3,5 a 7 metros, ocasionando a inalação de grande quantidade de aerossóis. O tatu tem um sistema imunitário considerado deficiente, sendo usado como modelo experimental para outras doenças que acometem o homem (RESTREPO, 2001). Ainda não há comprovação de que o tatu retorne o fungo para o meio ambiente. O nicho ecológico do fungo continua sendo uma interrogação (SILVA-VERGARA, 2001).

Inquéritos sobre a infecção de animais domésticos (cão, cavalo, boi, ovelha) e silvestres, realizados com os métodos inoculação de paracoccidiodina ou exame sorológico, evidenciaram que a infecção é freqüente e geralmente assintomática (COSTA, 1995; MARQUES, 2003). Observou-se que animais de hábitos terrestres têm maior freqüência de infecção do que os que vivem em árvores, reforçando o conceito de que o solo deve ser a principal fonte do fungo (COSTA, 1995). Há relato de dois casos de paracoccidiodomicose doença em cães (FARIAS, 2005; RICCI, 2004).

Da mesma forma, a taxa de infecção assintomática em indivíduos residentes nas áreas endêmicas é alta, começa na primeira década de vida e atinge o pico na segunda década. Foram realizados vários inquéritos populacionais no Brasil e na América do Sul, para estimar a taxa de infecção pelo fungo, utilizando a reação intradérmica à paracoccidiodina (NAIFF, 1998; WANKE & LONDERO, 1994) ou exame sorológico para paracoccidiodomicose (FORNAJEIRO, 2005; MALUF, 2003). Os inquéritos populacionais foram aplicados em grupos com particularidades variáveis, como: urbano, rural, em

lavradores, em mineradores, em crianças e indígenas. A escolha do grupo infantil é motivada pela sua pequena capacidade migratória, o que indica que a infecção detectada em uma determinada região seja autóctone. A detecção de casos de paracoccidiodomicose em áreas recentemente modificadas pelo homem, como no caso de desmatamento para a prática de agricultura, inclusive em comunidades indígenas (COIMBRA Jr., 1994), demonstra que o homem entrou em uma reservárea do fungo (FORJAZ, 1999; GONÇALVES, 1998; NAIFF, 1998; RESTREPO, 2001). É bem interessante o artigo publicado por Fava (1988), onde são compilados numerosos inquéritos populacionais brasileiros, realizados com a reação à paracoccidiodina, incluindo estudos não publicados previamente. Esses estudos demonstram que a frequência de infecção é similar entre os gêneros (PEDROSA, 1976; NAIFF, 1988; WANKE, 1976), corroborando a noção de que o predomínio da doença no gênero masculino não se deve apenas à maior exposição deste ao habitat do *P. brasiliensis*.

Quanto aos fatores de risco para o desenvolvimento da doença paracoccidiodomicose, são bem estabelecidos os seguintes aspectos (NEGRO, 1994; WANKE & LONDERO, 1994):

- grande parte dos pacientes tem relato de atividades agrárias;
- a maior frequência da doença é observada entre os 30 e 50 anos de idade, embora possa ocorrer desde a idade pré-escolar;
- a forma crônica ocorre predominantemente no gênero masculino, em até 90% dos casos;
- na forma juvenil o predomínio do gênero masculino diminui progressivamente, sendo que na infância a proporção entre os gêneros é similar;
- não se observaram diferenças na distribuição dos casos por raça;
- o tabagismo é um co-fator que aumenta em até 14 vezes o risco de desenvolvimento da forma pulmonar da doença (SANTOS, 2003);
- o etilismo, por sua vez, aumenta em até 3,6 vezes o risco de doença (SANTOS, 2003);
- a desnutrição é outro co-fator importante para o desenvolvimento da doença, à medida que diminui a resistência e a produção de IFN $\gamma$  (FRANCO, 2005);
- fatores genéticos do hospedeiro contribuem para o desenvolvimento da doença (BORGES-WALMSLEY, 2002).

## 1.4 – INTERAÇÃO FUNGO - HOMEM

Dados epidemiológicos, clínicos e experimentais fornecem evidências de que o homem é infectado pela inalação de propágulos, os conídios, presentes no meio ambiente (FRANCO, 2000). Os conídios atingem os alvéolos, para onde afluem polimorfonucleares (PMN) e posteriormente mononucleares (MN). Inicia-se a formação de granulomas epitelióides, em cujo centro há fungos e PMN. Os granulomas aumentam em tamanho e coalescem, delimitando uma área central (a qual é pouco vascularizada) de necrose. Associa-se o comprometimento precoce dos linfonodos regionais. O granuloma e o linfonodo satélite constituem o complexo primário da infecção (FERREIRA, 2002; FRANCO, 1987). A partir desse estágio pode ocorrer:

- destruição do fungo;
- quiescência do fungo dentro dos granulomas;
- disseminação para qualquer sistema do organismo, por via hematogênica;
- disseminação por via linfática e canalicular nos pulmões (BERNARD, 2005).

A paracoccidioidomicose é tipicamente uma doença de instalação insidiosa e evolução crônica. Não obstante, a doença tem comportamento dinâmico, a depender principalmente do estado imunitário do hospedeiro, podendo apresentar flutuações em sua apresentação.

## 1.5 - ASPECTOS IMUNOLÓGICOS

O *Paracoccidioides brasiliensis* entra no organismo humano através da inalação dos conídios, que atingem os alvéolos. No alvéolo, a primeira célula de defesa que interage com o fungo é o macrófago pulmonar, representando um dos mecanismos da imunidade inata. Dentro do macrófago, o fungo pode ser destruído ou permanecer íntegro e iniciar o processo de multiplicação. O macrófago ativado tem maior aptidão para digerir o fungo.

Quando o *P. brasiliensis* atinge o alvéolo, desencadeia-se uma alveolite (FRANCO, 2005), que cursa com a lise tecidual (necrose e alterações regressivas celulares) e a liberação de vários mediadores. Entre outras funções, os mediadores recrutam leucócitos polimorfonucleares (PMN). A ação local dos PMN forma um processo supurativo - essa fase corresponde a um processo inflamatório agudo (participam as células da fase aguda de resposta à infecção), que abrange:

- a congestão (edema local);
- a exsudação de células como PMN, eosinófilos, linfócitos T, entre outros;
- a participação de elementos não celulares da resposta imunitária: sistema do complemento, anticorpos, sistema de coagulação, cininas, etc.

São os fenômenos descritos como a fase inflamatória e exsudativa na patogênese do *P. brasiliensis*. Esses fenômenos podem persistir na fase crônica.

O *P. brasiliensis*, da mesma forma que outros agentes infecciosos, interage com vários tipos celulares. Alguns aspectos dessas interações são:

- o mecanismo de entrada dos fungos nas células do hospedeiro não é bem conhecido, mas se sabe que participam da interação *P. brasiliensis* e macrófago: receptores para manose, outros receptores, a laminina e outras proteínas da matriz extra-celular, entre outros (CALISH, 2005);
- o *P. brasiliensis* se liga à superfície dos polimorfonucleares e desencadeia mecanismos oxidativos;
- o fungo ativa o sistema de complemento inicialmente pela via alternativa, mas também o ativa pela via clássica;
- proteínas do *P. brasiliensis* diminuem a efetividade da resposta imunitária;
- a glicoproteína 43 (gp 43) tem epítomos para os linfócitos T CD4. Um dos peptídeos da gp43, o P10, se liga ao complexo principal de histocompatibilidade (CPH) expresso na superfície do linfócito T, conforme foi observado em camundongos e em humanos (TRAVASSOS, 2005).

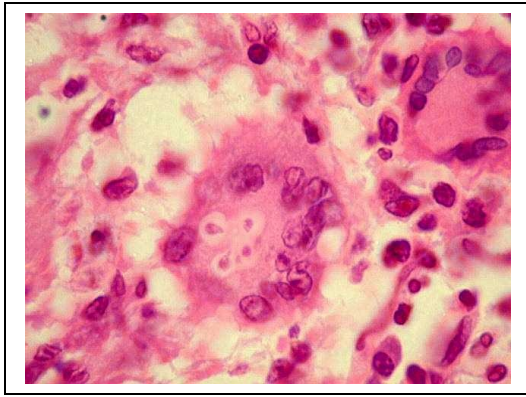


Essa glicoproteína de 43kDa, denominada gp43, é o principal componente antigênico do *P. brasiliensis*. Ela participa da adesão, invasão e patogênese do fungo (MALDONADO, 2001; POPI, 2002). A gp43 é o antígeno imunodominante do *P. brasiliensis*. Ela é espécie específica e é reconhecida por praticamente 100% dos soros de pacientes com paracoccidiodomicose (BERNARD, 2005; FORNAJEIRO, 2005). Apresenta propriedades adesivas e, isoformas (PUCCIA, 2005). A ação da gp43 depende do hospedeiro: estudos com citocinas evidenciam que a resposta ao estímulo com gp43 é diferente entre pacientes e controles.

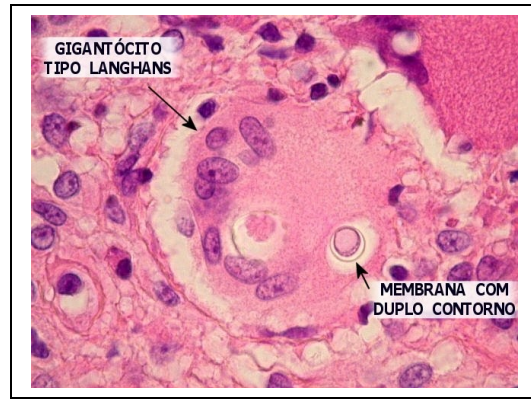A reação do hospedeiro ao *P. brasiliensis* tem como um dos aspectos mais marcantes a formação de granulomas. O passo inicial para a gênese do granuloma é a fagocitose do fungo pelos macrófagos alveolares. O granuloma na paracoccidiodomicose apresenta muitas características comuns aos granulomas de outras doenças infecciosas. Alguns aspectos do granuloma na paracoccidiodomicose são: (FRANCO, 2005) (Figura 6)

- contém macrófagos (que evoluem a células epitelióides e células gigantes);
- contém linfócitos;
- é rico em eosinófilos;
- assim como os granulomas das outras micoses, geralmente é rico em plasmócitos, o que se relaciona à resposta humoral;
- tem área de necrose central (o centro do granuloma é pouco vascularizado e tem baixa tensão de oxigênio);
- presença de edema e fibrina;
- tem tecido de granulação em seu redor.

Já foi comentado que há exsudação de linfócitos e outras células efetoras para a região do granuloma (MALDONADO LIRA, 2001). Os linfócitos particularmente contribuem para a produção de citocinas, que têm ação moduladora sobre a atividade do granuloma. Por exemplo: o fator de necrose tumoral  $\alpha$  (FNT $\alpha$ ), uma citocina do padrão Th1, é essencial para formar e manter o granuloma (Figura 6).



HE. 100 X



HE. 400 X

Figura 6. Microscopia óptica do granuloma  
([www.fcm.unicamp.br/departamentos/anatomia/lampele3.html](http://www.fcm.unicamp.br/departamentos/anatomia/lampele3.html))

Quando há predomínio das citocinas do padrão Th1, os granulomas são compactos, com células epitelíoides. O fungo tende a ser destruído no interior dos macrófagos e há ausência ou poucos fungos nas lesões. A correspondência clínica é o paciente com doença localizada e contida, em que se evidencia resposta positiva ao teste intradérmico com a paracoccidioidina, e que cursa com ausência ou baixo nível de anticorpos específicos para a paracoccidioidomicose. Essa é a descrição de uma forma polar hiperérgica da micose, denominada forma benigna.

Quando há predomínio das citocinas do padrão Th2, os granulomas tendem a ser frouxos, situação em que o fungo se multiplica no interior dos macrófagos e há riqueza de fungos nas lesões. O paciente típico é aquele com a forma disseminada da doença, com resposta celular inadequada, como evidenciado pela anergia ao teste intradérmico com a paracoccidioidina, e que apresenta alto nível de anticorpos séricos específicos para a micose. Essa é a caracterização da outra forma polar da doença, denominada anérgica ou forma maligna. Nas duas formas da doença se constata a ativação policlonal das células produtoras de anticorpos (MALDONADO, 2001; NEGRO, 1994; UNTERKIRCHER, 2004).

Fava Netto utilizou o padrão da resposta granulomatosa ao fungo para classificar a doença nas duas formas polares: hiperérgica e anérgica (FAVA NETTO, 1961).

O *P. brasiliensis* pode viver no meio intra-celular ou no extra-celular (na área central do granuloma). Ao exame histopatológico se observa a co-existência de granulomas de idades diferentes – alguns autores apelidam esse aspecto como “comportamento típico”

tumoral” das lesões da paracoccidiodomicose. Essa é uma das justificativas da terapêutica antimicrobiana prolongada para a doença (LENZI, 2005).

Os granulomas induzem o aparecimento de fibrose, substrato das lesões ativas e das cicatrizes da doença (BORGES-WALMSLEY, 2002; FRANCO, 2005).

A imunidade dirigida aos fungos é principalmente do padrão celular. Apesar dos anticorpos específicos dosados na prática clínica não exercerem atividade protetora, estando associados a formas mais floridas da doença, a imunidade humoral tem participação na resposta ao *P. brasiliensis*. A patogenicidade do fungo se relaciona, entre outros fatores, à sua capacidade de escapar do ataque do sistema complemento (FRANCO, 2005).

As relações do fungo com o sistema imunitário são complexas e apresentam facetas desconhecidas. A maior parte dos estudos é realizada em animais (principalmente camundongos), o que exige o devido cuidado ao extrapolar as informações obtidas para a interação homem - fungo. Existem vários trabalhos na pesquisa básica que utilizam células humanas.

Como o sistema imunitário é dinâmico e envolve interações entre um número imenso de moléculas e tipos celulares (ALMEIDA & LOPES, 2001; FERREIRA, 2004; GUEREÑO, 2003), distribuídos pelo organismo, os experimentos permitem vislumbrar apenas pequenas facetas deste sistema, que pouco a pouco vai sendo compreendido. Como observado por Calish, as mesmas citocinas e células específicas podem desempenhar papéis distintos na dependência de:

- momentos diferentes na evolução da infecção;
- fatores genéticos do parasita e do hospedeiro;
- características do inóculo e da via de infecção;
- várias influências sobre a solidez do sistema imunitário do indivíduo.

Em síntese, o êxito do sistema imunitário do hospedeiro depende do adequado balanço entre os fatores pró-inflamatórios e anti-inflamatórios, como por exemplo, entre os dois principais braços do sistema imunitário: Th1 e Th2; ele também depende do momento evolutivo da infecção em que esse padrão se manifesta. Exemplificam essa observação os fundamentos teórico-práticos para a elaboração de uma vacina contra a paracoccidiodomicose: (CALISH, 2005)

- a ativação vigorosa da imunidade inata não leva a imunidade protetora, e sim a uma forma mais grave da doença;
- a concepção de que o padrão dominante de citocinas Th1 tem função protetora, e o padrão Th2 tem papel na exacerbação da doença, não pode ser aplicada irrestritamente à paracoccidiodomicose;
- um mesmo processo de vacinação pode levar a resultados discordantes, na dependência da via de inoculação e da genética do hospedeiro.

## 1.6 - FORMAS CLÍNICAS

Desde sua descoberta a paracoccidiodomicose era classificada de acordo com o grau de comprometimento sistêmico e o nível de anticorpos específicos (NEGRO, 1994). A doença era dita do pólo positivo ou hiperérgica se o paciente apresentava bom estado geral, evidências de imunidade celular preservada (teste intradérmico da paracoccidiodina positivo), ausência ou baixo nível de anticorpos específicos e a presença de granulomas tuberculóides com poucos fungos ou ausência destes.

Dentro do pólo hiperérgico também se enquadravam as seguintes situações:

- infecção primária;
- exposição acidental;
- forma disseminada de lesões cutâneas.

Observação: a forma disseminada de lesões cutâneas caracteriza-se pela riqueza de lesões cutâneas que são a expressão de reação de hipersensibilidade celular, sendo assim denominadas paracoccidiodomícedes. Essas lesões não apresentam parasitas e ocorrem em paciente com imunidade celular preservada e ótimo estado geral.

Em 1983, durante o “II Encontro sobre Paracoccidiodomicose”, realizado em Botucatu, foi criada uma comissão integrada por micologistas, clínicos e dermatologistas do Brasil e da América Latina, para elaborar uma nova classificação das formas clínicas da micose (FERREIRA, 1991; FRANCO, 1987). Essa classificação é a que vigora até hoje, e foi apresentada durante o “International Colloquium on Paracoccidiodomycosis” realizado em Medellin - Colômbia, em 1986, sendo transcrita a seguir.

Classificação da paracoccidiodomicose

## 1. Infecção paracoccidióidica

## 2. Paracoccidioidomicose doença

### 2.1 Forma aguda ou subaguda (tipo juvenil)

#### 2.1.1 Moderada

#### 2.1.2 Severa

### 2.2 Forma crônica (tipo adulto)

#### 2.2.1 Unifocal

- leve

- moderada

- severa

#### 2.2.2 Multifocal

- leve

- moderada

- severa

## 3. Formas residuais (seqüelas)

### 2.1 Forma aguda ou subaguda (tipo juvenil)

É a forma menos frequente da doença, acometendo crianças, adolescentes e adultos jovens. Eventualmente se manifesta no adulto acima da terceira década de vida, situação que motiva a investigação de condições depressoras da imunidade celular. O período de latência é mais curto (em média um a dois meses) e o comprometimento sistêmico mais acentuado. Compromete principalmente o sistema fagocítico mononuclear (SFM), o que se caracteriza por linfadenomegalia universal, hepatoesplenomegalia freqüente, e comprometimento da medula óssea. As manifestações cutâneas e pulmonares são menos freqüentes.

As formas agudas ou subagudas também são classificadas em moderadas ou

graves, objetivando-se inferir um prognóstico e melhor programar a conduta terapêutica (MENDES, 2002 e 2004). A presença da forma aguda ou subaguda da paracoccidiodomicose pressupõe um período de latência mais curto e um comprometimento importante do sistema fagocítico mononuclear (SFM) - a forma aguda ou subaguda se expressa apenas sob formas moderadas e graves. Para que o paciente seja classificado na forma moderada todos os critérios definidos para esta categoria devem estar presentes; para classificá-lo na forma grave é suficiente a presença de dois ou mais parâmetros pertinentes à forma grave (Quadro 1).

Quadro 1. Classificação das formas agudas ou subagudas conforme a gravidade

PARÂMETROS	GRAVIDADE	
	MODERADA (todos os parâmetros)	GRAVE (2 ou mais parâmetros)
Tipo de linfadenopatia	inflamatória não supurativa	tumoral ou supurativa
Hepatomegalia e / ou esplenomegalia	ausente ou presente (leve)	presente (intensa)
Comprometimento do estado geral e nutricional	ausente ou presente (leve)	presente (intenso)
Comprometimento de outros órgãos	ausente	presente
Reação intradérmica à paracoccidiodina	positiva	negativa
Nível de anticorpos séricos específicos (por imunodifusão)	baixo ou moderado	elevado

## 2.2 - Forma crônica (tipo adulto)

Corresponde à grande maioria dos casos. O paciente típico é o homem a partir dos trinta anos. Sua evolução é prolongada, geralmente maior que seis meses. O principal sistema envolvido é o pulmonar. As lesões cutâneas e da mucosa orofaríngea também são frequentes, o comprometimento linfonodal é menos comum. Inclui as formas localizadas (quando só um sistema é comprometido) e disseminadas (mais de um sistema é comprometido).

Dentro da gama de manifestações clínicas da paracoccidiodomicose destaca-se

pela sua freqüência e aspecto característico da micose, a estomatite moriforme descrita por Aguiar Pupo e Cunha Motta, também denominada pápulo-erosiva (BISINELLI, 2001; CUNHA MOTTA & PUPO, 1936; PANIAGO, 2003; VERLI, 2005). É uma estomatite de evolução lenta, com aspecto exulcerado e presença de múltiplas granulações finas vermelhas, semelhante a uma amora. Ocorre predominantemente nas gengivas, língua e palato, podendo estender-se à úvula, pilares, faringe e laringe.

A reação intradérmica à paracoccidioidina avalia a imunidade celular, sua positividade nas formas crônicas está associada a formas mais brandas da doença. Por outro lado, o nível de anticorpos séricos específicos tende a se elevar em pacientes com doença mais extensa.

A gravidade é classificada de acordo com: a preservação do estado geral e nutricional, a intensidade do comprometimento pulmonar, o envolvimento de outros órgãos, a resposta à reação intradérmica da paracoccidioidina e o nível de anticorpos específicos no soro. O quadro 2 esquematiza esses critérios (MENDES, 2002, 2004).

Quadro 2. Classificação das formas crônicas conforme a gravidade

PARÂMETROS	GRAVIDADE	
	LEVE (todos os parâmetros)	GRAVE (3 ou mais parâmetros)
Comprometimento pulmonar ou tegumentar	ausente ou presente	presente (intenso)
Tipo de adenomegalia	inflamatória não supurativa	tumoral ou supurativa
Comprometimento do estado geral e nutricional	ausente ou presente (leve)	presente (intenso)
Comprometimento de outros órgãos	ausente	presente (adrenais, sistema nervoso central, trato digestório, ossos, etc)
Reação intradérmica à paracoccidioidina	forte (10mm)	negativa (< 5mm)
Nível de anticorpos séricos específicos (por imunodifusão)	baixo	elevado

Observação: para classificar um paciente como forma crônica leve todos os critérios

da forma leve devem estar presentes; para classificá-lo como grave são necessários três ou mais parâmetros da forma grave. Há pacientes que não se enquadram nos critérios acima, por apresentarem variações em sua apresentação clínica não satisfatoriamente apreciadas pela classificação proposta - nessas situações prevalecerá o bom senso clínico.

Franco (1987) observa que a paracoccidiodomicose é uma doença dinâmica e pleomórfica, e que a classificação do paciente em uma forma clínica não é necessariamente imutável.

## **1.7- PARACOCCIDIOIDOMICOSE OPORTUNÍSTICA**

Muitas doenças podem se apresentar associadas à paracoccidiodomicose (MARQUES & SHIKANAI – YASUDA, 1984; MARTINEZ, 2005), como:

- neoplasias sólidas, linfomas, leucemias;
- tuberculose (é uma associação freqüente);
- hanseníase, leishmaniose, doença de Chagas;
- strongiloidíase, infecções piogênicas;
- criptococose, histoplasmose;
- aids.

Quanto às neoplasias, muitas vezes elas foram observadas nos órgãos comprometidos pela paracoccidiodomicose. Há estudos de série de casos sobre a freqüência de neoplasia entre os pacientes com paracoccidiodomicose, entre os quais destacam-se:

- por Leco Mendes (1980), em que 147 casos de paracoccidiodomicose foram estudados através de biópsia ou autópsia, sendo encontrados 12 casos de neoplasia (8,2% dos pacientes) – a associação à neoplasia não teve valor estatístico;
- por Conceição, que em 1998 fez um estudo retrospectivo de 22.409 autópsias realizadas entre 1974 e 1991, no Departamento de Patologia da Faculdade de Medicina da Universidade de São Paulo, excluindo os pacientes soropositivos para o HIV e as crianças menores que 14 anos. Entre os 22.409 pacientes havia 4.372 casos de neoplasia maligna. O total de casos de paracoccidiodomicose autopsiados era oitenta e cinco. Doze casos de neoplasia maligna (14,1%) ocorreram entre os 85 pacientes com a micose. A freqüência de neoplasia maligna não teve diferença estatisticamente significativa entre o subgrupo de



85 pacientes e o total de autópsias.

Há casos de paracoccidiodomicose em pacientes submetidos a transplante renal. Nessa população 5% das infecções são causadas por fungos, mais frequentemente pelos gêneros *Candida* e *Aspergillus* (ZAVASCKI, 2004). Em alguns pacientes a paracoccidiodomicose surgiu em intervalo de poucos meses após o transplante, nos demais, anos após.

Martinez cita como condições predisponentes à paracoccidiodomicose oportunística: os tumores sólidos, linfomas, leucemias, uso prolongado de corticoesteróides, drogas citotóxicas e a aids (MARTINEZ, 2005).

Merece destaque a associação da paracoccidiodomicose à aids, devido à presença crescente desta condição nosológica. Os pacientes com aids em estado avançado de imunossupressão apresentam grande número de co-morbidades (NOBRE, 2003), com grande polimorfismo clínico, o que impõe a necessidade de muita atenção para a possibilidade de diagnóstico de infecções oportunistas por parte da equipe assistente (CORTI, 2004; LAZZARINI-de-OLIVEIRA, 1999; SANTOS, 1998). Se supõe que a padronização da instituição da profilaxia para *Pneumocystis carinii*, primária ou secundária, com o antimicrobiano Sulfametoxazol – Trimetoprim na dose preconizada - para todos os pacientes infectados pelo vírus da imunodeficiência humana adquirida (HIV) que apresentem contagem de linfócitos CD4 < 200 células/μl – possa influenciar a freqüência de detecção da paracoccidiodomicose nesses pacientes, já que essa posologia é adequada como terapêutica para a própria paracoccidiodomicose. O uso freqüente de Cetoconazol como tratamento da candidíase orofaríngea em pacientes com aids também poderia contribuir para a menor detecção da paracoccidiodomicose nesses pacientes (CORTI, 2004).

Os primeiros relatos da co-infecção pelo *P. brasiliensis* e o HIV datam de 1989. Atualmente estima-se que já tenham sido registrados mais de 150 casos nas Américas (CASEIRO, 2005; CORTI, 2004; GIOVANI, 2006; GODOY, 2006; LIMA, 1995; MARQUES, 1995; MARTINEZ, 2005; NOBRE, 2003; PANIAGO, 2005; PEDRO, 1989; SANTOS, 1998; TOBON, 1998).

A casuística do serviço de Ribeirão Preto - SP (MARTINEZ, 2005) englobou 5.957 pacientes com o diagnóstico de aids, entre os quais foram detectados 53 pacientes com a

co-infecção, expondo uma prevalência de 0,9%. Para efeito de comparação, a frequência de co-infecção por outras micoses nos pacientes com aids foi 15% para a criptococose e 5% para a histoplasmose. A avaliação do autor é que nos pacientes com aids a paracoccidiodomicose manifestou-se sob formas mais graves, tendendo às formas disseminadas, com recidivas frequentes.

## 1.8 - DIAGNÓSTICO

### 1.8.1- Diagnóstico direto

O diagnóstico da paracoccidiodomicose é habitualmente realizado através de método direto, pela identificação do agente. As lesões cutâneas, da mucosa orofaríngea e as linfonodais costumam apresentar grande número de parasitas, o que facilita muito o diagnóstico. Como exemplo, a secreção proveniente da fistulização espontânea de linfonodo habitualmente é rica em elementos fúngicos. Essas lesões também são facilmente acessíveis (linfonodos superficiais, lesões cutâneas, lesões de orofaringe e laringe).

As lesões suspeitas podem ser submetidas à biópsia excisional, biópsia aspirativa por agulha fina (MARQUES, 2003) ou citologia esfoliativa (ARAÚJO, 2003). O material obtido pode ser corado por hematoxilina-eosina, por técnicas que facilitam a visualização de elementos fúngicos, como o *periodic acid Schiff (PAS)* e *Gomori-Grocott*, esta última uma das técnicas de impregnação pela prata (BISINELLI, 2001). Para o exame micológico direto, é adicionado o hidróxido de potássio a 10% ao material (ALMEIDA, 2003). O exame micológico inclui a realização de cultura em meio apropriado para fungos.

Nos quadros pulmonares preconiza-se inicialmente o exame de escarro, em coletas repetidas. O escarro é processado e recomenda-se associar a baciloscopia após a coloração de *Ziehl-Nielsen*, para verificar a eventual associação à tuberculose. Se o exame de escarro não prover o diagnóstico deve ser solicitada a broncoscopia com biópsia, que fornecerá fragmentos e o lavado brônquio-alveolar; esses materiais devem ser encaminhados para o exame histopatológico e para o exame micológico direto e cultura. A biópsia pulmonar raramente é indicada (em caso de falha dos precedentes).

A maior parte dos casos de neuroparacoccidioomicose (LORENZONI, 2002) pertence à forma granulomatosa (ou pseudo-tumoral), que se caracteriza pela presença de granulomas intra-parenquimatosos, únicos ou múltiplos. A forma meníngea da micose é ainda mais rara, apresentando-se como uma leptomeningite difusa ou localizada. A pesquisa direta e a cultura para o fungo a partir do líquido têm sensibilidade baixa, nas duas formas de neuroparacoccidioomicose. O líquido cefalorraquidiano (LCR) deve ser centrifugado antes de sua análise.

O material obtido pela punção da medula óssea é corado pelo *Giemsa*. Qualquer outro órgão de que se suspeite o envolvimento pela paracoccidioomicose deve fornecer material para exame micológico. O material que se destina ao estudo micológico também pode ser inoculado no testículo de cobaia, o que desencadeia uma orquite rica em parasitas, da qual se colhe material para cultivo *in vitro* e posterior identificação (LACAZ, 1999).

Técnicas que não fazem parte da rotina diagnóstica dos serviços, mas que podem ser úteis em situações nas quais não se detecta o fungo com facilidade incluem as técnicas de diagnóstico molecular: sondas de *DNA*, imuno-histoquímica e a *polymerase chain-reaction (PCR)*.

### **1.8.2- Diagnóstico indireto**

O exame sorológico é particularmente útil porque serve ao diagnóstico e ao monitoramento da atividade da paracoccidioomicose durante o tratamento específico. As formas disseminadas, com comprometimento da imunidade celular, cursam com níveis elevados de anticorpos específicos (UNTERKIRCHER, 2004). A boa resposta ao tratamento tipicamente se associa à diminuição do título de anticorpos (MARTINS, 1997).

O principal determinante da qualidade do teste sorológico é a qualidade do substrato antigênico (MARQUES, 2003). Entre as numerosas moléculas e determinantes antigênicos do *Paracoccidioides brasiliensis* a gp43 é a mais importante, sendo reconhecida por 100% das cepas do *P. brasiliensis*. A gp43 é um antígeno exocelular e é espécie-específica para o *P. brasiliensis*. Essa assertiva deve ser avaliada a par dos seguintes conhecimentos:

- a fração carboidrato da gp43 contém epítomos que são reconhecidos por soros com

anticorpo anti-*Histoplasma capsulatum*;

- testes imuno-histoquímicos demonstraram a presença de antígenos de 43kDa em extrato de lesões cutâneas da doença de Jorge Lobo; este antígeno foi reconhecido pelo anticorpo anti-gp43 do anti-soro do *P. brasiliensis*;

- o substrato antigênico que contém a gp43 e é utilizado para a obtenção do anti-soro específico contém outros epítomos. Os laboratórios de sorologia obtêm o substrato antigênico a partir de extratos sonicados de células leveduriformes, ou de concentrados dialisados de filtrados obtidos da cultura de leveduras. O percentual de gp43 em cada um desses substratos é variável, o que explica em parte o nível de especificidade e sensibilidade do anti-soro obtido.

Na prática clínica a técnica de imunodifusão (ID) é a mais utilizada: é acessível e tem boa especificidade, embora tenha menor valor preditivo no monitoramento do tratamento. A contra-imunoeletoforese (CI) tem sensibilidade entre 77 e 100% e especificidade >95%, um pouco melhores do que as obtidas com a técnica de imunodifusão. Um número crescente de serviços está empregando a técnica de *ELISA*, que apresenta sensibilidade próxima a 100%. Para evitar a possibilidade de reação cruzada com histoplasmose ou doença de Jorge Lobo (VIDAL, 1997), são realizados dois procedimentos: (ALBUQUERQUE, 2005)

- absorção prévia do soro a ser testado com filtrado antigênico de *Histoplasma capsulatum*;

- utilização da gp43 e do anticorpo monoclonal anti-gp43.

A técnica de *Immunoblotting* detecta antígenos, sendo extremamente sensível e específica, mas não é acessível à rotina diagnóstica. A *polimerase chain reaction (PCR)* é uma ferramenta de pesquisa valiosa, e poderá ser muito útil para o diagnóstico na prática clínica e pesquisa básica, ao fazer a identificação molecular da presença do *P. brasiliensis*.

## 1.9 –TRATAMENTO

Apesar do tratamento específico para a doença ter sido instituído na década de 40, e de dispormos de drogas progressivamente mais efetivas e menos tóxicas, uma expressiva parcela dos pacientes não completa o tratamento, quer pelo longo tempo quer pelo seu custo. A esses se somam os casos de insucesso terapêutico (refratariedade às drogas) e

as recaídas (MENDES, 2004). São alguns dos condicionantes da menor efetividade do tratamento:

- o baixo nível sócio-econômico de expressiva parte dos pacientes;
- a dificuldade de acesso às melhores drogas e aos serviços de saúde;
- a incompreensão da importância em se manter um tratamento prolongado;
- a desnutrição não infreqüente;
- o alcoolismo, fator de risco freqüentemente associado à doença, e suas inúmeras implicações clínicas e sociais.

Existem vários esquemas terapêuticos, utilizados de acordo com a apresentação da doença e a experiência e disponibilidade dos serviços nacionais. Grupos de estudo no Brasil fizeram uma proposta de consenso nacional para o tratamento antimicrobiano da paracoccidiodomicose, veiculada no *IX International Meeting on Paracoccidiodomycosis*, realizado em Águas de Lindóia, em outubro de 2005.

Em novembro de 2005, a recomendação do Ministério da Saúde, para o campo, de tratamento da paracoccidiodomicose, está no Guia de Bolso de Doenças Infecciosas e Parasitárias do Ministério da Saúde, conforme abaixo.

#### **Tratamento** – uma das opções a seguir:

- a) Sulfametoxazol + Trimetoprim (adultos) - 800/160 mg, VO, 12/12h, na ausência de imunodepressão, 12 meses nas formas leves e de 18 a 24 meses nas formas moderadas. Crianças: Trimetoprim, 6 mg/kg e Sulfametoxazol 30 mg/kg, VO de 12/12 horas;
- b) Itraconazol – 200 mg/dia logo após uma das principais refeições, em uma única tomada, por 6 a 9 meses nas formas leves e 18 a 24 meses nas formas moderadas. É considerada a droga de escolha;
- c) Cetoconazol – 400 mg/dia, VO, por 45 dias, depois 200 mg/dia até complementar 12 meses;
- d) Anfotericina B – 1 mg/kg/dia, IV, diluída em 250ml de soro glicosado a 5% mais acetato de delta Hidrocortisona 50 – 100mg. A dose máxima de Anfotericina B não deve ultrapassar 3g.

## 2. Justificativa

## 2 – JUSTIFICATIVA

A paracoccidiodomicose é a micose sistêmica mais importante no Brasil, sendo responsável por morbidade e mortalidade expressivas. Ela compromete uma parcela economicamente ativa da população. A terapêutica da doença continua sendo um desafio, como se evidencia pelos resultados não satisfatórios em parcela significativa dos pacientes.

A pandemia da infecção pelo vírus da imunodeficiência humana adquirida e da aids têm influenciado o perfil clínico e epidemiológico de várias doenças infecciosas, entre elas possivelmente a paracoccidiodomicose, com a peculiaridade da infecção pelo *P. brasiliensis* ocorrer exclusivamente na América Latina.

O Hospital Universitário de Brasília (HUB) está localizado em região considerada moderada a altamente endêmica para a paracoccidiodomicose. Por ser um serviço de referência ele concentra pacientes oriundos do Distrito Federal e de várias regiões do país. A avaliação dos casos de paracoccidiodomicose e da co-infecção *Paracoccidiodoides brasiliensis* HIV / aids assistidos no HUB é motivada pela importância dessas entidades nosológicas no contexto atual, bem como pela ausência de dados oficiais sobre sua ocorrência no Distrito Federal.

Esses argumentos justificam o estudo clínico-epidemiológico da casuística de paracoccidiodomicose atendida no Hospital Universitário de Brasília, com referência especial aos casos de associação à infecção pelo HIV / aids, no sentido de contribuir para o melhor conhecimento da problemática na região.

## 3. Objetivos



### **3 - OBJETIVOS**

Levantar os casos de paracoccidioidomicose e da co-infecção paracoccidioidomicose HIV / aids atendidos no Hospital Universitário de Brasília, no período entre 1984 e 2005, avaliando suas características clínicas e epidemiológicas.

## 4. Metodologia

#### 4.1 - PACIENTES E MÉTODOS

Foram analisados os prontuários dos pacientes com o diagnóstico de paracoccidioidomicose e da co-infecção paracoccidioidomicose HIV / aids assistidos no Hospital Universitário de Brasília (HUB), no período compreendido entre 1984 e 2005. Os pacientes foram identificados utilizando-se as seguintes fontes de dados:

- o livro de registro das internações no setor de Doenças Infecciosas e Parasitárias, no período de 1984 a 2005. Em 1984 foi iniciado o registro sistemático dos pacientes internados na enfermaria de Doenças Infecciosas e Parasitárias, pela equipe assistente;
- o registro dos exames do laboratório de Micologia do Hospital Universitário de Brasília, no período entre abril de 1988 (período a partir do qual os registros do laboratório de Micologia estão disponíveis) e 2005;
- o registro dos exames do Centro de Anatomia Patológica do Hospital Universitário de Brasília, no período de 1984 a 2005;
- o registro da notificação compulsória da infecção pelo HIV / aids, realizado pela Saúde Coletiva do Hospital Universitário de Brasília;
- o registro da Farmácia Hospitalar do Hospital Universitário de Brasília para dispensação de medicação anti-retroviral.

O critério fundamental para a inclusão dos pacientes com paracoccidioidomicose no estudo foi apresentar exame micológico, histopatológico ou citopatológico positivo para o *Paracoccidioides brasiliensis*.

Os dados foram obtidos dos prontuários médicos e organizados em um formulário padronizado de coleta de dados (item 11, Anexo 2).

## 4.2 – ANÁLISE ESTATÍSTICA

Foi construído um banco de dados com as características epidemiológicas e clínicas dos pacientes, utilizando-se o programa Epi Info versão 6. Os cálculos estatísticos foram realizados com o sistema SAS (*Statistical Analysis System*, versão 8). A metodologia consistiu em:

- 1- Análise descritiva: a apresentação dos dados foi realizada em tabelas e gráficos do tipo coluna para as variáveis qualitativas. Para as variáveis quantitativas utilizaram-se as medidas de posição e dispersão.
- 2- Teste  $\chi^2$ : o objetivo desse teste é verificar se existe associação entre as variáveis estudadas. O teste foi aplicado entre variáveis do tipo qualitativa nominal versus qualitativa nominal e qualitativa nominal versus qualitativa ordinal. A hipótese de nulidade corresponde a não haver associação entre as variáveis.
- 3- *Odds ratio*: usado para estimar o risco relativo da probabilidade de resposta positiva. *Odds ratio* aproximadamente um indica que as variáveis são independentes. *Odds ratio* maior que um indica que a *odds* de uma resposta positiva na linha superior é maior do que na linha inferior. *Odds ratio* menor que um indica que a *odds* de uma resposta positiva na linha superior é menor do que na linha inferior.
- 4- Teste da proporção: usado para verificar se a proporção de casos em uma amostra de determinada população equivale a um valor que se queira comparar. A hipótese de nulidade corresponde à proporção do valor que se quer verificar.
- 5- Considerou-se a probabilidade de significância (valor-p) menor ou igual a 0,05 indicativa da existência de diferença significativa entre os grupos comparados.

### **4.3 – ASPECTOS ÉTICOS**

Todo o estudo foi desenvolvido observando-se rigorosamente toda a regulamentação que rege pesquisa envolvendo seres humanos, sobretudo a resolução do Conselho Nacional de Saúde 196/1996 e subseqüentes da Comissão Nacional de Ética em Pesquisa.

Os dados dos sujeitos da pesquisa foram coletados de prontuários médicos e livros destinados ao registro dos exames complementares realizados.

O Comitê de Ética em Pesquisa da Faculdade de Medicina da UnB orientou a aplicação de um “Termo de Consentimento Livre e Esclarecido” (TCLE), a ser oferecido aos pacientes em acompanhamento recente no Hospital Universitário de Brasília. Como se trata de uma série histórica, muitos pacientes do estudo não puderam ser encontrados – por esta razão os pesquisadores assinaram um “Termo de Compromisso de Observação de Confidencialidade para o Uso de Dados em Arquivo”.

O “Termo de Compromisso de Observação de Confidencialidade para o Uso de Dados em Arquivo”, que foi assinado pelos pesquisadores, encontra-se no Anexo 11.3.

## 5. Resultados

## 5 - RESULTADOS

### 5.1 Aspectos gerais

Foram levantados 76 pacientes com o diagnóstico de paracoccidioidomicose, assistidos no Hospital Universitário de Brasília (HUB) entre 1984 e 2005, cujos prontuários estavam disponíveis para a coleta dos dados. A Saúde Coletiva do HUB fez a primeira notificação de HIV / aids em 1989. Até 2005, 625 pacientes com a infecção pelo HIV / aids haviam sido assistidos no HUB. A co-infecção paracoccidioidomicose HIV / aids foi relatada no prontuário de cinco pacientes, o que representa 6,58% dos 76 pacientes com paracoccidioidomicose. A incidência da co-infecção paracoccidioidomicose HIV / aids na população com HIV / aids assistida no HUB foi 0.8%.

Foram localizados os nomes de 29 pacientes com o diagnóstico micológico ou histopatológico de paracoccidioidomicose, os quais não foram incluídos no estudo porque seus prontuários não foram localizados. Outros dois pacientes não foram incluídos porque em seus prontuários constava apenas o laudo do exame que estabeleceu o diagnóstico da paracoccidioidomicose (um exame histopatológico e um exame citopatológico). Houve três pacientes adicionais que não foram incluídos porque o diagnóstico da micose foi exclusivamente clínico.

Os pacientes foram assistidos em diversas especialidades médicas, de acordo com a necessidade dos sistemas e órgãos comprometidos. Desta forma, um mesmo paciente portador de paracoccidioidomicose pode ter sido atendido por várias especialidades e em cada uma dessas especialidades ser computado na casuística dos respectivos serviços:

- Doenças Infecciosas e Parasitárias: 46 pacientes;
- Dermatologia: 18 pacientes;
- Otorrinolaringologia: 11 pacientes;
- Pneumologia: 10 pacientes;
- Clínica Médica: 5 pacientes;
- Gastroenterologia, Proctologia e Cirurgia Geral: 2 pacientes cada especialidade;
- Pediatria, Nefrologia, Reumatologia, Oncologia e Ortopedia: 1 paciente cada especialidade.

O diagnóstico da paracoccidioidomicose foi realizado exclusivamente no HUB em relação a 63 pacientes. Outros 13 pacientes procediam de serviços de saúde com o

diagnóstico de paracoccidiodomicose já estabelecido - entre esses, 10 tiveram o diagnóstico confirmado por exames realizados no HUB.

Os pacientes do gênero masculino representaram 82,89% (n=63) dos pacientes com paracoccidiodomicose ( $p < 0,0001$ ). A média de idade dos pacientes foi 42 anos (desvio padrão = 15,25) e a mediana foram 43,5 anos (6 – 77) (Tabela 3 e Figura 7).

Tabela 3. Distribuição dos pacientes com paracoccidiodomicose por idade

Faixa etária (anos)	n	%
6 a 9	1	1,32
10 a 19	5	6,58
20 a 29	11	14,47
30 a 39	16	21,05
40 a 49	16	21,05
50 a 59	18	23,68
60 a 69	7	9,21
70 a 79	2	2,63
Total	76	100

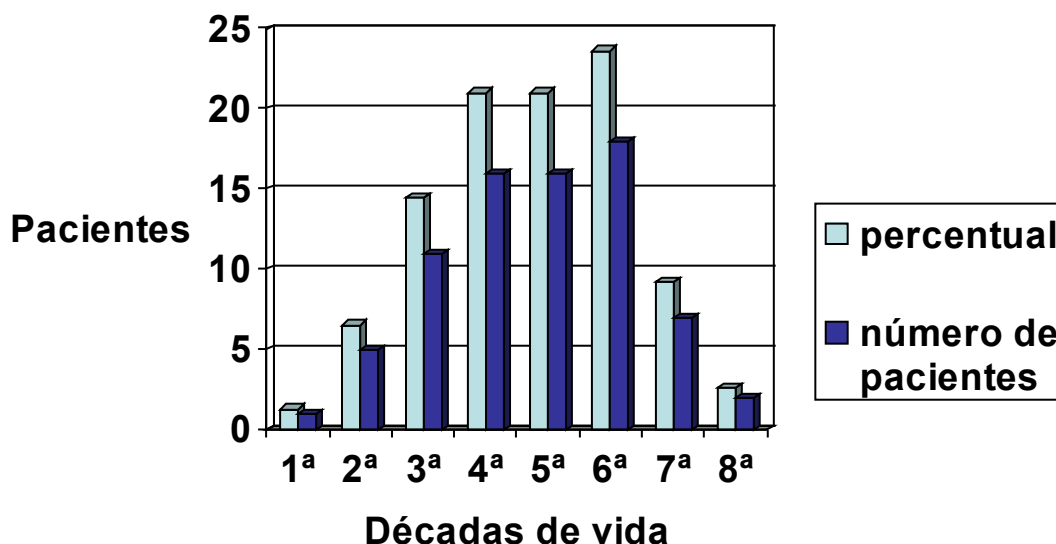


Figura 7: Distribuição dos pacientes por idade (décadas de vida)

A forma aguda ou subaguda foi observada em 16 pacientes sem a co-infecção paracoccidiodomicose HIV / aids e em três pacientes com a co-infecção. Em relação à idade à época do diagnóstico da paracoccidiodomicose, a forma aguda ou subaguda representou 100% dos pacientes nas duas primeiras décadas de vida, 81,82% (10



pacientes) na terceira década e 25% (quatro pacientes) na quarta década. Nas faixas etárias maiores a forma crônica foi exclusiva (Figura 8). Os pacientes com a co-infecção paracoccidioidomicose HIV / aids apresentavam 24, 30 e 39 anos de idade à época do diagnóstico da paracoccidioidomicose.

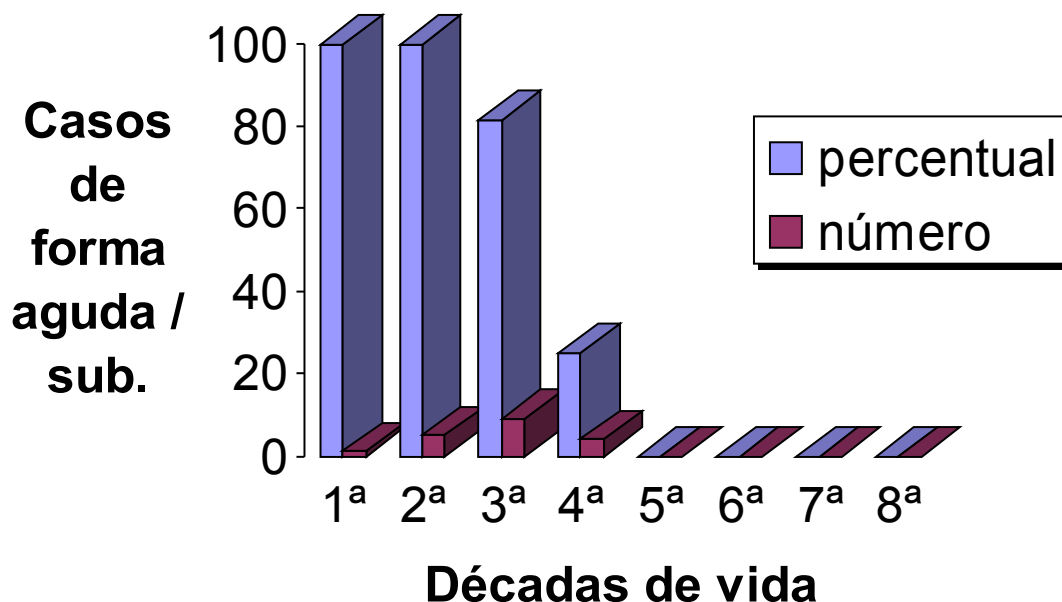


Figura 8. Distribuição das formas agudas ou sub-agudas por décadas de vida.

A naturalidade foi informada em 97,4% (n = 74) dos prontuários, estando assim distribuída: 44,6% da região Nordeste, 33,78% do Centro Oeste, sendo 8,11% do Distrito Federal, 17,57% do Sudeste, 2,7% da região Sul e 1,35% da região Norte.

A procedência foi informada em 75 prontuários (98,7%), estando assim distribuída: 78,67% provinham do Centro-Oeste, sendo 42,67% do Distrito Federal, 6,67% de cada uma das regiões Nordeste, Sudeste e Norte, 1,33% da região Sul. Treze pacientes relatavam viagens ou residência em outro estado que não os da naturalidade e procedência.

A raça do paciente foi informada em 65 prontuários (85,5%). Entre esses, 55,38% eram da raça parda, 32,31% da raça branca e 12,31% da raça negra.

A atividade do paciente foi informada em 71 prontuários (93,42%). A atividade laboral agrária (atual ou pregressa) foi relatada por 39 pacientes (54,93% de 71) (p 49

0,4913). Seis pacientes haviam trabalhado na construção civil (8,45%), dois pacientes haviam trabalhado em garimpo e dois pacientes eram crianças.

A duração dos sintomas da paracoccidiodomicose foi relatada no prontuário de 70 pacientes. A média da duração dos sintomas foi 12 meses (desvio padrão = 17,26), a mediana foram 6 meses (1 - 108).

A média do período de acompanhamento no HUB foi 16 dias e o desvio padrão 114,54 dias. Os pacientes que necessitaram de internação corresponderam a 75% da população estudada.

Do total de 71 pacientes sem co-infecção pelo HIV 16 pacientes (22,53%) apresentaram a forma aguda ou subaguda da paracoccidiodomicose, os 55 restantes (77,47%) a forma crônica. Analisando separadamente o subgrupo de cinco pacientes co-infectados pelo HIV, três apresentaram a forma aguda ou subaguda da micose.

Discriminando por gênero, constatamos que do total de 12 mulheres sem co-infecção conhecida pelo HIV três (25%) apresentaram a forma aguda ou subaguda da paracoccidiodomicose; em relação à população masculina sem co-infecção conhecida pelo HIV, em número de 59 pacientes, 13 (22,03%) apresentaram a forma aguda ou subaguda.

Houve dois casos de paracoccidiodomicose em crianças:

- paciente número 62: forma grave com evolução para o óbito, o qual decorreu da paracoccidiodomicose;
- paciente número 70: forma moderada com linfadenopatia abdominal importante.

O comprometimento do sistema ósteo-articular foi observado em dois pacientes:

- paciente número 62: uma criança de 6 anos que evoluiu para o óbito;
- paciente número 76: um homem de 50 anos que apresentou artrite por paracoccidiodomicose em joelho e abscesso em coxa ipsilateral.

A localização das lesões de paracoccidiodomicose está demonstrada na tabela 4.

Tabela 4. Localização das lesões de paracoccidiodomicose em 76 pacientes

Localização das lesões	n	%
orofaríngea	42	55,26
pulmonar	42	55,26
linfonodal	32	42,11
cutânea	16	21,05
laríngea	15	19,74

Avaliando-se separadamente os pacientes com a forma aguda ou subaguda e a forma crônica, a frequência da localização das lesões de paracoccidiodomicose está exposta na tabela 5.

Tabela 5. Localização das lesões de paracoccidiodomicose nas formas aguda ou subaguda e crônica

Localização das lesões	Forma		p
	Aguda ou subaguda n	Crônica n	
orofaríngea	2	40	p < 0,0001
pulmonar	4	38	p = 0,0005
linfonodal	15	17	p = 0,0002
cutânea	7	9	n insuficiente
laríngea	0	15	n insuficiente

Os sinais e sintomas mais freqüentes estão expostos na tabela 6.

Tabela 6. Sinais e sintomas nas formas crônicas e agudas ou

subagudas da paracoccidiodomicose

Sinais e sintomas	Forma crônica %	Forma aguda ou subaguda %	p
perda de peso	54,39	63,16	0,5041
tosse	66,67	26,32	0,0021
lesão oral	70,18	10,53	< 0,0001
astenia	35,09	63,16	0,0319
adenomegalia	29,82	73,68	0,0008
febre	28,07	63,16	0,006
dispnéia	28,07	21,05	0,5475
lesão cutânea	15,79	36,84	n insuficiente
disfonia	26,32	0,00	n insuficiente
adenomegalia com	14,04	26,32	n insuficiente
<b>fístulização</b>			
hepatomegalia	7,02	42,11	n insuficiente
esplenomegalia	5,26	31,58	n insuficiente

A tabela 7 expõe a distribuição dos pacientes de acordo com a gravidade da paracoccidiodomicose, avaliada conforme critérios existentes na literatura (MENDES, 2002, 2004) e a evolução dos pacientes.

Tabela 7. Gravidade de apresentação da paracoccidiodomicose

Gravidade	Aguda ou subaguda % (n)	Crônica % (n)	p
leve	5,26 (1)	40,35 (23)	< 0,0001
moderada	26,32 (5)	52,63 (30)	< 0,0001
grave	68,42 (13)	7,08 (4)	< 0,0290

Observação: a classificação das formas agudas ou subagudas não inclui a graduação leve - excepcionalmente, um paciente da série foi classificado como um caso leve da forma aguda ou subaguda.

Em relação ao total da amostra, 31,58% dos pacientes apresentaram a forma leve, 46,05% a forma moderada e 22,37% a forma grave da paracoccidiodomicose ( $p = 0,0388$ ).

Do total de 76 pacientes 21 (27,63%) apresentaram paracoccidiodomicose recidivante.

O tabagismo foi relatado por 87,04% e o etilismo por 55,32% dos pacientes com a forma crônica da paracoccidiodomicose para os quais havia o registro dessas informações (universo de 54 e 47 pacientes, respectivamente, do total de 57 pacientes com a forma crônica).

A associação Sulfametoxazol-Trimetoprim (SMT-TMP) foi utilizada por 53 pacientes<sup>53</sup>

(74,65% do total de 71 pacientes que receberam tratamento específico para a paracoccidiodomicose) como droga única ou seqüencial no tratamento. Os cinco pacientes do estudo que não receberam tratamento dirigido à micose são aqueles cujo diagnóstico era desconhecido pela equipe assistente. Entre os pacientes com a co-infecção pelo HIV / aids, três já utilizavam o SMT-TMP ou um derivado imidazólico como tratamento ou profilaxia para outras infecções relacionadas à aids, à ocasião do diagnóstico da infecção pelo *P. brasiliensis*.

Em 65 pacientes as lesões suspeitas foram submetidas a exame histopatológico, que estabeleceu o diagnóstico de paracoccidiodomicose em 58 pacientes (positividade = 89,2%), entre os quais está incluído o paciente co-infectado pelo HIV / aids que teve o diagnóstico estabelecido à autópsia. Do total de 58 pacientes com exame histopatológico positivo 10 obtiveram o diagnóstico histopatológico da paracoccidiodomicose em material proveniente de dois órgãos distintos, um paciente em material proveniente de três órgãos e a autópsia identificou o *P. brasiliensis* em quatro órgãos distintos.

O exame micológico direto foi realizado em material proveniente de 47 pacientes, sendo que:

- 31 pacientes obtiveram 37 resultados positivos para *P. brasiliensis* (isto é, em seis pacientes o exame micológico foi positivo para o fungo em material proveniente de dois órgãos distintos);

- 10 pacientes obtiveram 11 resultados negativos (isto é, em um paciente o exame micológico foi negativo em material coletado de dois órgãos distintos).

A cultura para fungos foi realizada em material proveniente de 35 pacientes, identificando o *P. brasiliensis* em 23 pacientes (65,71%), perfazendo 25 exames positivos (dois pacientes obtiveram resultado positivo em material oriundo de dois órgãos distintos). A cultura foi negativa para o *P. brasiliensis* em 12 pacientes.

O exame citopatológico foi realizado em material proveniente de 11 pacientes, fornecendo resultado positivo para o *P. brasiliensis* em três (positividade = 27,3%).

O exame sorológico específico para paracoccidiodomicose foi realizado em 26 pacientes, dos quais 21 (80,8%) obtiveram resultado positivo. A técnica de imunodifusão foi utilizada, isolada ou em associação a outras, em 15 pacientes. Em sete pacientes o exame sorológico foi repetido para monitorar a evolução. Em muitas ocasiões o exame sorológico

não foi executado por não estar disponível à equipe médica assistente.

A reação intradérmica à paracoccidioidina foi executada em nove pacientes, dos quais dois foram reatores.

Muitos pacientes foram submetidos a mais de um método diagnóstico, conforme a possibilidade de obtenção de material dos sítios suspeitos e a disponibilidade do método. A tabela 8 demonstra quais métodos diagnósticos - e suas associações - obtiveram resultado positivo para paracoccidioidomicose, bem como o número de pacientes aos quais foram aplicados. Os exames que não obtiveram resultado positivo para paracoccidioidomicose não foram computados na tabela 8.

Tabela 8. Métodos diagnósticos com resultado positivo para paracoccidiodomicose

<b>Método diagnóstico</b>	<b>n</b>
ex. histopatológico	27
autópsia	1
micológico direto	5
cultura	5
paracoccidiodina + sorol.	1*
histop. + micol. dir. + cult. + sorol.	8
histop. + micol. dir.	6
histop. + sorol.	6
histop. + micol. dir. + cultura	4
micol. dir. + cultura	3
histop. + micol. dir. + sorol.	3
histop. + citopatol.	2
micol. dir. + cultura + sorol. + parac.	1
histop. + cultura + sorol.	1
cultura + sorol.	1
micol. dir. + citopatol.	1

- Legendas:
- exame histopatológico: histop.
  - exame micológico direto: micol. dir.
  - cultura: cult.
  - exame sorológico: sorol.
  - exame citopatológico: citopatol.
  - reação intradérmica à paracoccidiodina: parac.

\*Essa paciente (número 15) teve exame sorológico para paracoccidiodomicose positivo e o teste da paracoccidiodina reator forte (30mm). Não foram realizados outros exames específicos no Hospital Universitário de Brasília. Contudo, ela foi incluída no estudo porque relatava o diagnóstico de paracoccidiodomicose há 22 anos, estabelecido em Goiânia, e apresentava cicatrizes em cadeias linfonodais nas regiões cervicais, axilares e inguinais.

Observação: o paciente número 2 veio encaminhado do Hospital Regional de Sobradinho (HRS) já com o diagnóstico de paracoccidiodomicose. Apresentava as formas pulmonar e laríngea da doença. Esse paciente não está computado na tabela 8 (a qual contabiliza as associações de métodos diagnósticos positivos em 75 pacientes) porque no prontuário não há menção sobre o exame que estabeleceu o diagnóstico no HRS.

Em cinco pacientes a infecção pelo *P. brasiliensis* era desconhecida pela equipe assistente - isto é, não constava no prontuário médico o resultado do exame que firmou o diagnóstico tampouco o relato da equipe assistente, ou o paciente não mais retornou ao HUB após a época do laudo diagnóstico. Ressalte-se que em relação a uma paciente (sem co-infecção conhecida pelo HIV) entre esses cinco a equipe médica teve suspeição da

paracoccidiodomicose devido ao amolecimento dos elementos dentários. Dois meses após a inoculação do material proveniente da lesão gengival a cultura identificou o *P. brasiliensis*, mas a paciente não mais retornou ao HUB. Entre os cinco pacientes citados não se inclui o paciente com a co-infecção paracoccidiodomicose HIV / aids que teve o diagnóstico da paracoccidiodomicose estabelecido à autópsia solicitada pela equipe assistente.

Seis pacientes foram a óbito durante o período de acompanhamento no HUB - que, ressalte-se, foi curto. Entre esses, três apresentavam a co-infecção paracoccidiodomicose HIV / aids. O paciente número 62, uma criança com seis anos incompletos, foi o paciente sem co-infecção pelo HIV que faleceu em decorrência direta da paracoccidiodomicose.

O exame sorológico para a infecção pelo HIV foi realizado em apenas 26 pacientes do estudo, o que correspondeu a 34,21% do total. Dos cinco pacientes com exame sorológico positivo quatro já tinham o diagnóstico da retrovirose e haviam apresentado comorbidades relacionadas à imunodeficiência à época do diagnóstico da paracoccidiodomicose. Um paciente manifestou a forma orofaríngea da paracoccidiodomicose dois anos antes do diagnóstico da infecção pelo HIV e desenvolvimento de outras condições definidoras de aids.

## 5.2 Formas agudas ou subagudas

O quadro 3 sumariza a apresentação dos 16 pacientes com a forma aguda ou subaguda sem co-infecção pelo HIV / aids. A seguir consta a descrição detalhada dos pacientes, o que se justifica pela apresentação florida ou incomum de alguns. A descrição utiliza os dados e eventuais imagens disponíveis para cada paciente, sendo sucedida por um breve comentário, então introduzido para facilitar a discussão do paciente em apreço.

Quadro 3. Sinopse da apresentação dos pacientes com a forma aguda ou subaguda da paracoccidiodomicose

Código	Gênero	Idade (anos)	Apresentação
3	♂	20	Linfadenomegalia cervical com fistulização, concomitante a tuberculose linfonodal. Boa evolução
7	♀	23	Linfadenomegalia periférica e mediastinal



19	♂	24	Lesões cutâneas faciais
21	♂	23	Lesão íleo-colônica e linfadenomegalia intra-abdominal, massa palpável em abdome. Evolução para obstrução intestinal
23	♂	18	Lesão cutânea única em coxa
30	♂	19	Linfadenomegalia periférica cervical e torácica, gomas em tórax, co-infecção com leishmaniose tegumentar americana
39	♂	26	Linfadenomegalia intra-abdominal e periférica difusa com fistulização, ascite recidivante. Lesões cutâneas. Exame histopatológico de linfonodo cervical e micológico de escarro: <i>P. brasiliensis</i>
40	♀	30	Hepatoesplenomegalia e anemia importantes, no terceiro trimestre gestacional. Exame histopatológico de fígado: <i>P. brasiliensis</i>
43	♂	17	Linfadenomegalia periférica difusa
44	♂	29	Linfadenomegalia periférica e intra-abdominal (com massa palpável), hepatomegalia e biópsia hepática positiva para <i>P. brasiliensis</i>
45	♂	30	Insuficiência renal crônica sob diálise peritoneal domiciliar, abscesso intra-abdominal cujo exame micológico direto evidenciou <i>P. brasiliensis</i>
49	♂	20	Síndrome consumptiva, febre, linfadenopatia periférica difusa e intra-abdominal com massa palpável, hepatoesplenomegalia importante, diarréia e derrame pleural refratário. Exame histopatológico de linfonodo e micológico de escarro e linfonodo: <i>P. brasiliensis</i>
60	♂	21	Linfadenomegalia periférica difusa com fistulização e linfadenomegalia hilar de aspecto nodular. Lesões cutâneas disseminadas e febre
62	♂	6	Síndrome consumptiva, lesões ósteoarticulares e cutâneas difusas. Esplenomegalia. Exame histopatológico de osso e linfonodo: <i>P. brasiliensis</i>
69	♂	19	Colangites de repetição e dilatação cística de colédoco, que motivaram colecistectomia e coledocojejunostomia. Linfadenomegalia peri-pancreática e mesentérica. Linfadenomegalia cervical positiva para <i>P. brasiliensis</i> .
70	♂	13	Linfadenomegalia periférica, astenia, hiporexia, dor abdominal e linfadenomegalia mesentérica difusa.

---

### Paciente 3

Homem de 20 anos, natural de Minas Gerais e procedente do Distrito Federal. Há três meses observou aumento dos linfonodos submandibulares à esquerda, que supuraram e foram drenados em outro serviço, há 25 dias outros linfonodos cervicais cresceram e

supuraram bilateralmente. Teve febre por um dia. Exibia linfadenomegalia com 4cm de diâmetro em região cervical anterior, com fistulização, os demais linfonodos cervicais, axilares e inguinais mediam entre 0,5 e 1cm. O exame da secreção linfonodal evidenciou formações arredondadas gemulantes típicas do *P. brasiliensis* ao exame direto e a cultura para tuberculose foi positiva. A radiografia simples de tórax evidenciava linfadenomegalia mediastinal à esquerda. Iniciou tratamento com SMT-TMP e esquema RIP (Rifampicina, Isoniazida e Pirazinamida) para tuberculose, obtendo regressão da linfadenomegalia. Foi acompanhado no ambulatório até um ano após a internação, quando obteve alta do programa de tuberculose.

Comentário: paciente com a forma juvenil da paracoccidioomicose, que exemplificou a associação freqüente à tuberculose, com a particularidade de que as duas infecções comprometeram a mesma cadeia linfonodal. O comprometimento linfonodal incluiu cadeias mediastinais e periféricas, nestas últimas cursando com fistulização. Apresentou boa resposta ao tratamento.

#### Paciente 7

Mulher de 23 anos com múltiplas adenomegalias cervicais há 2 meses (Figura 9), acrescidas de adenomegalias axilares e inguinais dolorosas, febre, tosse e perda ponderal de 5kg. Procedia de Minas Gerais. O exame histopatológico do material proveniente de linfonodo cervical, realizado em outro serviço, sugeriu o diagnóstico de criptococose (SIMON, 2005).

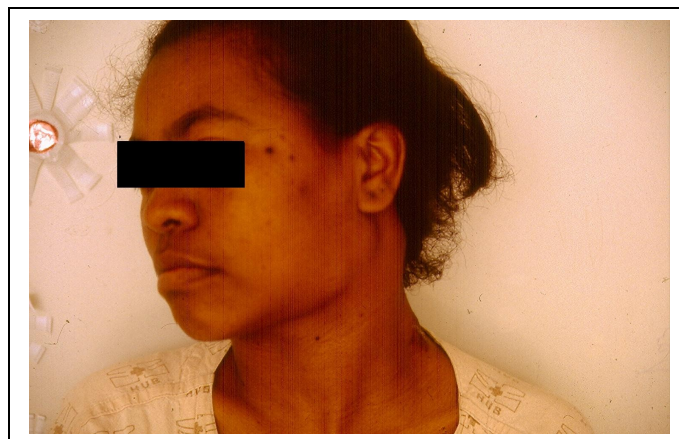

Figura 9. Linfadenomegalia cervical

Após a revisão do bloco, o diagnóstico definitivo foi paracoccidioomicose. A

radiografia torácica evidenciava adenomegalia hilar bilateral (Figura 10). O exame sorológico para paracoccidioidomicose, pela técnica de imunodifusão, inicialmente positivo, negativou dois anos após o início do tratamento, realizado com Itraconazol durante um ano. A ecografia abdominal era normal.

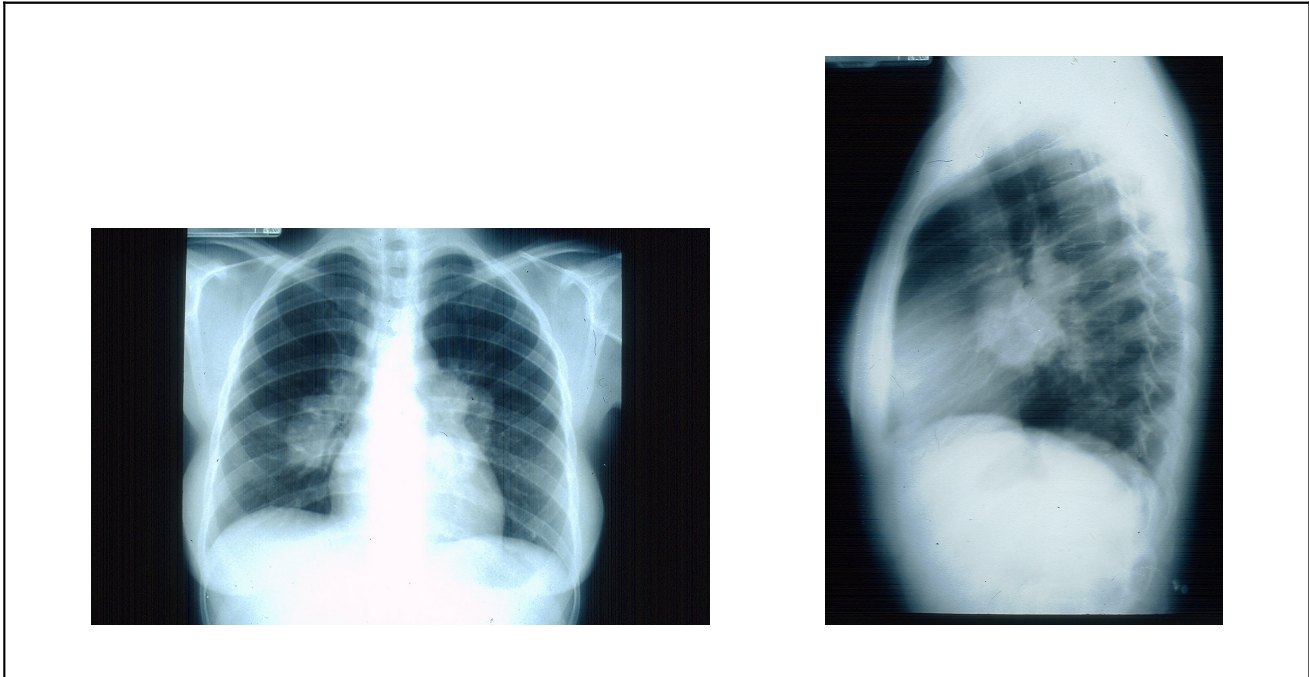

Figura10. Adenomegalia hilar

Comentário: paciente com a forma juvenil, cujo diagnóstico inicial foi criptococose, o que foi corrigido mediante a revisão do exame histopatológico de linfonodo. O sistema comprometido foi o linfonodal, nas topografias hilar, cervical, axilar e inguinal. O exame sorológico seqüencial negativou, em paralelo à boa evolução verificada sob o uso de Itraconazol.

### Paciente 19

Homem de 24 anos, que procurou assistência devido ao surgimento de lesões labiais pruriginosas há 6 meses, período no qual apresentou placa em região frontal com regressão espontânea. Apresentava fissuras, descamação, edema e crostículas em lábio inferior, associados a adenomegalia regional. Um fragmento da lesão foi encaminhado para pesquisa de fungos e *M. tuberculosis*, além de exame histopatológico – o laudo deste foi processo granulomatoso com gigantócitos. O exame micológico direto evidenciou

formações arredondadas gemulantes com membrana bi-refringente e duplo contorno, caracterizando o *P. brasiliensis*. A cultura para fungos realizada no HUB permaneceu negativa após 2 meses, a cultura realizada no Instituto de Saúde do Distrito Federal (ISDF) identificou o *Mycobacterium flavescens*. Dois meses após a primeira consulta no HUB as lesões agravaram-se, com o crescimento de nódulos periorais – nesta ocasião lhe foi prescrito o SMT-TMP. O paciente não mais retornou.

Comentário: a apresentação da paracoccidioomicose nesse paciente chama a atenção por se assemelhar a uma forma juvenil leve, devido à apresentação exclusivamente cutânea e localizada. Contudo, a graduação leve para a forma juvenil não existe na classificação proposta em 1986. É válido ressaltar que sequer foi realizada radiografia torácica, como parte da busca sistemática por outros focos de lesão pela paracoccidioomicose.

#### Paciente 21

O paciente 21 era natural do Maranhão e residia no Distrito Federal há 13 anos. Relatava viagens breves a Itiquira e Patos de Minas. Referia episódios de dor abdominal e vômitos há seis meses, intensificados há um mês. Há oito meses palpava um “caroço” na barriga, havia emagrecido 6kg e relatava diarreia. Negava febre. Apresentava massa palpável em flanco direito com 10 X 6cm de diâmetro. A ultra-sonografia evidenciava espessamento de alça intestinal em topografia de íleo terminal, com aspecto de “pseudorim” (Figura 11). O trânsito de delgado caracterizava rigidez das paredes do íleo terminal, íleo moderadamente dilatado, válvula íleo-cecal estenosada e comprometimento do ceco. O clister opaco demonstrava válvula ileocecal incompetente, sigmóide redundante e o restante do cólo normal. O diagnóstico de paracoccidioomicose foi obtido através do exame histopatológico de fragmentos do intestino. O exame sorológico para o HIV foi negativo.

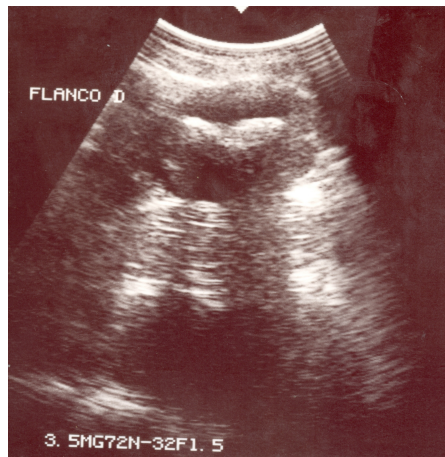


Figura 11. Imagem em pseudo-cores  
(espessamento da parede intestinal)

Iniciou o tratamento com SMT-TMP, obtendo melhora inicial, inclusive com a percepção de diminuição da massa abdominal. Não obstante, seis meses após o início do tratamento com SMT-TMP desenvolveu quadro de oclusão intestinal, que determinou a realização de ressecção segmentar do íleo terminal e ceco, com anastomose íleo - cólo ascendente. A peça cirúrgica consistia em:

- 7cm em extensão do íleo terminal e 9cm do ceco;
- parede intestinal espessada em arco desde a válvula íleo-cecal a 4,5cm no ceco, com espessura média de 1cm. O ceco apresentava erosões superficiais longitudinais e parede irregularmente espessada às custas da serosa do órgão. Os linfonodos regionais eram aumentados;

- o patologista observava : "...a rarefação de fungos na lesão provavelmente se deve ao tratamento prévio..."

O paciente evoluía bem à avaliação realizada dois meses após a cirurgia. O último atendimento no HUB ocorreu 10 anos após a ressecção intestinal, por ocasião da realização de vasectomia, quando o paciente estava bem.

Comentário: forma aguda com comprometimento intestinal e linfático-abdominal, que resultou em oclusão intestinal. Entre os sinais e sintomas apresentados, destaca-se a presença de massa abdominal palpável, que é descrita na literatura como uma manifestação intra-abdominal da forma aguda ou subaguda da paracoccidiodomicose, entre outros achados relacionados ao aparelho digestório.

Homem de 18 anos, natural e procedente do Distrito Federal. Relatava “ferida em coxa há 5 anos”, descrita como uma bolha que ulcerou - realizou tratamento que não sabe especificar, obtendo regressão temporária da lesão. Ao exame se observava lesão em face posterior da coxa esquerda, vegetante, eritematosa, crostosa, infiltrada, com superfície exulcerada e crostas melisséricas, apresentando 5 X 4cm de diâmetro e um halo cicatricial. Na face anterior da coxa havia três placas cicatriciais atróficas, discrômicas, com 4 X 2cm de diâmetro, dispostas linearmente. Houve melhora parcial e temporária com o uso de antibiótico tópico e KMnO4. O exame micológico direto de fragmento da lesão descreveu formas arredondadas gemulantes com membrana de duplo contorno bi-refringente, a cultura identificou o *P. brasiliensis*. O laudo do exame histopatológico da lesão, em duas ocasiões, foi “úlceras inespecíficas” e “tecido de granulação”. Iniciou o tratamento com Itraconazol e ao 3º mês de tratamento, época da última consulta, observava-se melhora da lesão. A radiografia torácica era normal.

Comentário: a manifestação cutânea localizada sugere que esse paciente tenha apresentado uma forma juvenil leve da paracoccidioidomicose, apesar dessa graduação não fazer parte da classificação proposta em Medellin - 1986. No prontuário não havia relato de sinais e sintomas que sugerissem outras manifestações da micose e o exame radiológico do tórax era normal. A lesão regrediu com o tratamento específico, até a época em que o paciente manteve o acompanhamento no HUB.

### Paciente 30

Homem de 19 anos, natural e procedente do Maranhão. Há 6 meses surgiram pequenas lesões nodulares no tórax e dor em linfonodos cervicais. Não apresentou febre. Informava tratamento recente para leishmaniose tegumentar americana realizado com Glucantime durante 45 dias. Apresentava linfadenomegalia em cadeia torácica anterior associada a lesões cutâneas, linfadenomegalia em cadeias cervicais, occipitais e axilares. O exame histopatológico de nódulo subcutâneo em região da mama direita teve como laudo granuloma sarcoídico. O exame micológico do mesmo material identificou formações arredondadas gemulantes ao exame direto e a cultura foi positiva para o *P. brasiliensis*. O exame sorológico para paracoccidioidomicose foi positivo pelas técnicas de fixação do complemento (FC) e precipitinas, duvidoso pela imunofluorescência indireta (IFI). O teste intradérmico da paracoccidioidina, que era negativo, tornou-se positivo (7mm).

Como parte da investigação, foram realizados: teste de Montenegro, imunofluorescência para leishmaniose, esfregaço e cultura para leishmaniose com o material proveniente de lesão ulcerada pré-esternal - todos foram positivos, apesar do uso recente do Glucantime. Fez uso de Sulfadiazina para a paracoccidiodomicose, com seguimento no setor de Doenças Infecciosas e Parasitárias (DIP) por cinco meses. Foi acompanhado na Dermatologia devido à leishmaniose tegumentar americana.

Comentário: trata-se de paciente com a forma juvenil, com manifestações cutâneas e em linfonodos periféricos, que apresentou concomitância da leishmaniose tegumentar americana na mesma cadeia linfonodal. O paciente havia realizado tratamento para leishmaniose antes do diagnóstico da paracoccidiodomicose mas todos os testes realizados para o diagnóstico da leishmaniose permaneciam positivos. Esse caso ilustra a importância do exame micológico ao diagnosticar a co-existência de outra infecção.

### Paciente 39

Homem de 26 anos, natural do Maranhão e residente no Distrito Federal há 5 anos. Na primeira admissão ao HUB relatava nódulo posterior à orelha esquerda com resolução espontânea há 2 anos. Há 6 meses surgiram nódulos cervicais bilaterais em número de seis, com 3cm de diâmetro. Ao quadro associaram-se linfadenomegalia submandibular e axilar, febre alta noturna intermitente, sudorese, aumento do volume abdominal, perda ponderal, astenia, lombalgia e cefaléia. Os nódulos aumentaram e fistulizaram. Relatava a realização de biópsia em um serviço de Tisiologia, quando foi realizado o diagnóstico de tuberculose e iniciado o tratamento específico, previamente à admissão no HUB. Interrompeu o uso da medicação no terceiro dia porque teve diarreia. Nessa ocasião procurou o HUB, onde o diagnóstico de paracoccidiodomicose foi estabelecido pelo exame histopatológico de linfonodo. Seu estado geral era ruim, estava desnutrido e hipocorado. Exibia linfadenomegalia cervical com fistulização, lesões crostosas em região malar esquerda e temporal direita, além de nódulos subcutâneos violáceos cervicais, subclaviculares e em cotovelo. O abdome era globoso e tenso, apresentava massa palpável em hipogástrio e edema discreto em membros inferiores. A tomografia computadorizada de abdome evidenciava massas linfonodais peri-aórticas, peri-portais e mesentéricas, formando conglomerados, ascite em volume moderado, alças de delgado com parede espessada e mucosa edemaciada. Há relato de exame sorológico para

paracoccidioomicose positivo, sem mencionar a técnica utilizada.

Durante a evolução apresentou ascite recidivante e edema linfangítico de membros inferiores, sendo submetido a paracentese de alívio associada à infusão de Albumina por várias vezes. Fez uso de SMT-TMP e Itraconazol pelo período total de 2 anos, com interrupções, bem como de Anfotericina B. Como co-morbidade apresentou esclerodermia acral, diagnosticada cinco anos após o diagnóstico da paracoccidioomicose, tratada com D-Penicilamina, vitamina E e Colchicina.

Nove anos após o diagnóstico da paracoccidioomicose, aos 35 anos de idade, surgiram dois nódulos em face e um inguinal, ulcerados, com bordas infiltradas e crostas purulentas. O exame micológico de uma das lesões foi positivo para paracoccidioomicose. Trazia tomografia computadorizada de tórax, realizada há 2 meses, com laudo normal. Nessa ocasião o abdome era plano e o paciente não apresentava edema de membros inferiores. Foi re-iniciado o tratamento com Anfotericina B em seu último atendimento no HUB.

Comentário: paciente com a forma juvenil grave, apresentando comprometimento linfonodal intra-abdominal e periférico, associado a ascite recidivante e edema linfangítico de membros inferiores, importante comprometimento do estado geral e lesões cutâneas e subcutâneas difusas. Apresentou várias recidivas da paracoccidioomicose. Apesar da gravidade da doença e das recidivas, o paciente respondeu bem ao tratamento, com melhora do estado geral e regressão da ascite.



## Paciente 40

Mulher de 30 anos, natural e procedente do Distrito Federal. No oitavo mês de sua quinta gestação passou a apresentar astenia, hiporexia, dispnéia, palpitações, edema de membros inferiores, lombalgia, febre diária durante período não precisado, lombalgia e vômitos recentes. Após o parto, normal, observou piora clínica, desenvolvendo dispnéia paroxística noturna e aumento do volume abdominal. Procurou outro serviço médico onde teve o diagnóstico de “anemia profunda e insuficiência cardíaca”, obtendo melhora com o tratamento instituído para a insuficiência cardíaca. Apresentava anemia importante, febre, ritmo cardíaco regular com presença de quarta bulha, hepatimetria de 20cm, esplenomegalia palpável a 17cm da borda costal esquerda e linfadenomegalia axilar indolor com 2cm de diâmetro. Os exames revelavam:

- Hematócrito=19%, leucocitose discreta (12.900 leucócitos/mm<sup>3</sup>), presença de granulações grosseiras em neutrófilos, plaquetometria=70.000/mm<sup>3</sup>, contagem diferencial de eosinófilos=8%, VHS=75mm;

- albuminemia=2,9g% e globulinemia=4,3g%;

- radiografia torácica: aumento discreto da área cardíaca;

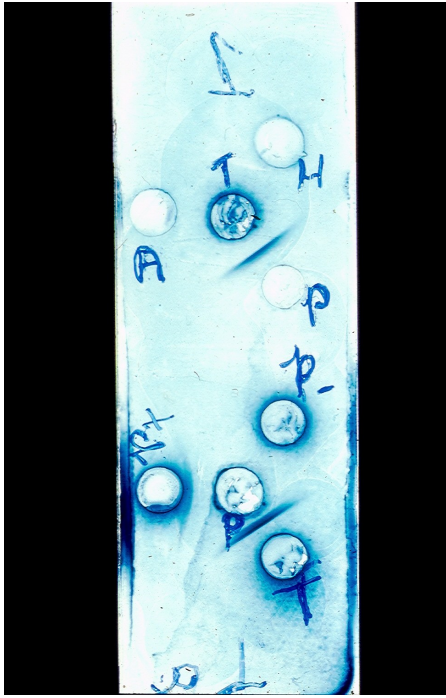
- ecografia abdominal: hepatoesplenomegalia, numerosos cálculos em vesícula biliar, pequena dilatação de colédoco, aumento do volume pancreático associado a hipoecogenicidade, ausência de ascite;

- tomografia computadorizada (“SPECT”): hepatomegalia e volumosa esplenomegalia;

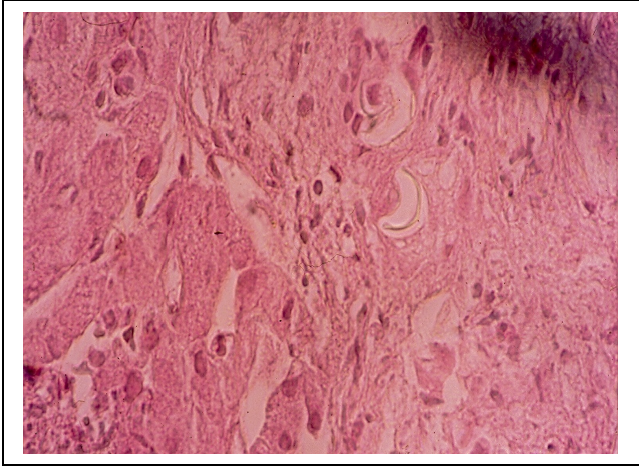
- ecocardiograma: derrame pericárdico moderado;

- endoscopia digestiva alta: esofagite erosiva leve, gastrite erosiva e compressão extrínseca pelo fígado.

O exame histopatológico do fígado, de fragmento obtido por biópsia hepática percutânea, evidenciou: processo inflamatório sem necrose, infiltrado eosinofílico e presença de corpúsculos consistentes com *P. brasiliensis* (Figura 12). O exame sorológico para paracoccidioidomicose foi positivo pela técnica de imunodifusão dupla com difusão em gel (Figura 12). Mielograma compatível com hiperesplenismo, cuja cultura foi negativa para *Leishmania donovani*. O exame sorológico para o HIV era negativo.



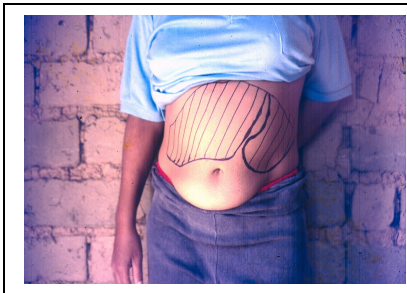Imunodifusão para paracoccidioidomicose



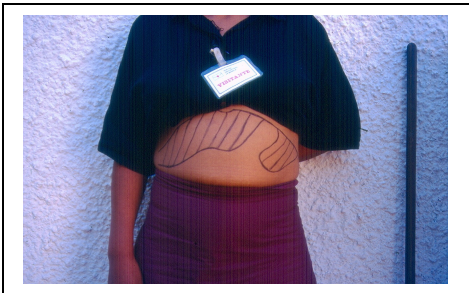Fígado - HE 100 X

Figura 12. Exame sorológico e histopatológico

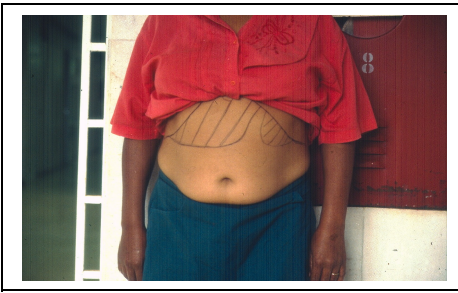Tratada com Itraconazol, obteve regressão da dispnéia e acentuada melhora do estado geral e dos exames laboratoriais. Houve redução importante da hepatoesplenomegalia, conforme demonstrado na figura 13.



Pré-tratamento



40 dias de tratamento



Quarto mês de tratamento

Figura 13. Involução da hepatoesplenomegalia com o tratamento

Comentário: essa paciente exemplifica a ocorrência infreqüente da paracoccidioidomicose na gestação. Era uma forma aguda com importante comprometimento do sistema fagocítico mononuclear, representado pela hepatoesplenomegalia acentuada e anemia. Apesar da severidade da apresentação, a paciente evoluiu bem mediante o tratamento, até o período em que foi seguida no HUB.

Homem de 17 anos, natural e procedente de Goiás, trabalhador rural. Relatava linfadenomegalia cervical e sub-mandibular maior que 4cm há quatro meses (Figura 14), acrescidas de linfadenomegalia nas regiões frontal, para-esternal, supraclavicular, em membro superior esquerdo e coxa direita, estando associada a fistulização nas cadeias axilares e inguinais. Há 3 meses apresentava febre, astenia, perda ponderal de 7kg e tosse. Foi realizada biópsia de linfonodo em membro superior esquerdo (não há menção à cadeia linfonodal biopsiada) cujo laudo histopatológico foi linfadenite granulomatosa por paracoccidioidomicose. Apresentava leucometria=13.700 células/mm<sup>3</sup>, VHS=60mm, contagem diferencial de eosinófilos=8%, albuminemia=2,0g%, globulinemia=5,2% e hematócrito=31%.

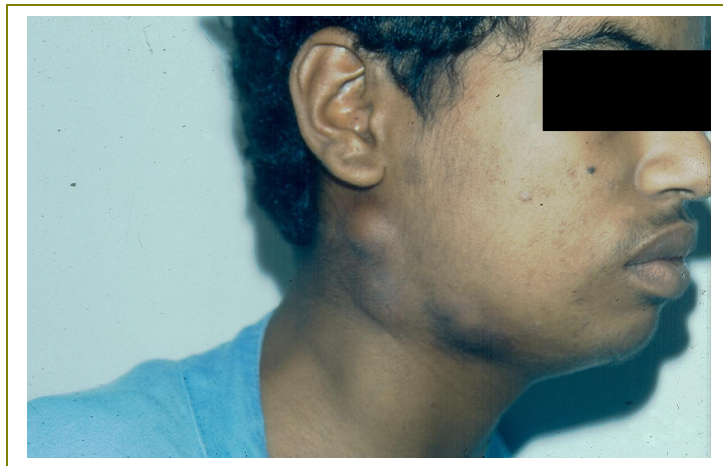

Figura 14. Linfadenomegalia cervical

O exame sorológico para brucelose foi positivo. A radiografia torácica era normal e a reação intradérmica à paracoccidioidina negativa. Fez uso de Oxacilina devido à supuração linfonodal, além de Anfotericina B lipossomal com dose total igual a 5.050mg. Ressaltamos que o exame micológico direto de linfonodo cervical foi positivo para *P. brasiliensis* após o tratamento com Anfotericina B lipossomal. A febre cessou e as linfadenomegalias diminuíram. Obteve alta sob tratamento de manutenção com SMT-TMP e não retornou para consulta ambulatorial.

Comentário: apresentação caracterizada por linfadenomegalia periférica difusa e sintomas constitucionais moderados, evoluindo com boa resposta ao tratamento específico para a paracoccidioidomicose durante o breve período de acompanhamento no HUB. Era

trabalhador rural, o que estava relacionado à exposição à brucelose.

#### Paciente 44

Homem de 29 anos, natural e procedente de Goiás. Referia dor importante em mesogástrio e percepção de “caroço” em abdome há 6 meses, astenia, anorexia, perda ponderal de 12kg, náuseas, vômitos, além de febre durante um dia. Apresentava lesões de pele pápulo-crostosas disseminadas em face (Figura 15), tronco, membros superiores e acentuadamente em couro cabeludo. Algumas das lesões cutâneas associavam-se a impetigo.

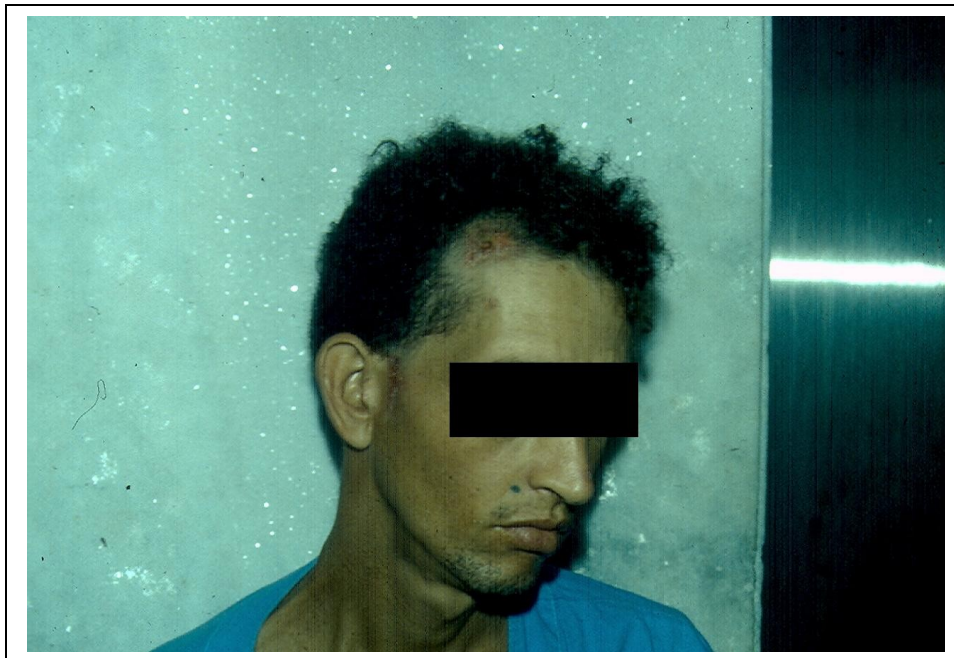

Figura 15. Lesões cutâneas

Ao exame constatava-se linfadenomegalia periférica de consistência aumentada em cadeias cervicais, submandibulares, axilares, epitrocleanas e inguinais. Palpava-se massa mesogástrica dolorosa e móvel. O laudo histopatológico das lesões faciais e de linfonodo retro-auricular foi paracoccidiodomicose. A ultra-sonografia abdominal evidenciava hepatomegalia e adenopatia peri-aórtica importante. Foi submetido à biópsia hepática percutânea, cujo laudo histopatológico foi hepatite granulomatosa com estruturas fúngicas, compatível com paracoccidiodomicose. Apresentava eosinofilia com contagem diferencial até 14%; albuminemia=2,19g%, globulinemia=3,61%, e VHS=44mm.

Fez tratamento com Anfotericina B lipossomal e iniciou a manutenção com SMT-TMP. Não retornou para acompanhamento ambulatorial.

Comentário: outra forma juvenil grave com comprometimento intra-abdominal importante, caracterizado por hepatomegalia, linfadenomegalia intra-abdominal associada a massa palpável, vômitos e perda ponderal importante. Também apresentava linfadenopatia periférica e lesões cutâneas difusas. Apresentou melhora clínica significativa durante o período de acompanhamento, que foi muito curto.

#### Paciente 45

Homem de 30 anos, natural e procedente do Distrito Federal. Apresentava hipertensão arterial sistêmica e insuficiência renal crônica há 7 anos, conduzida com diálise peritoneal domiciliar. Apresentava dor abdominal importante, febre e vômitos há 20 dias. Já havia feito uso de medicamento adicionado à bolsa de diálise, sucedido pelo uso de Ceftriaxone e Amicacina durante 2 semanas, sem obter melhora. Internou-se no HUB, iniciando tratamento oral dirigido a peritonite associada a cateter de diálise peritoneal, com a associação de Fluconazol por 14 dias, Vancomicina a cada 5 dias e Ciprofloxacina durante 16 dias. A ultra-sonografia abdominal evidenciava rins aumentados com imagens anecóides, sugestivos de rins policísticos, além de imagem anecóide multi-septada de limites indeterminados, sugerindo grande coleção. Também ressaltava a ausência de líquido livre intra-abdominal (Figura 16). Como não obtivesse melhora, foi realizada drenagem cirúrgica de abscesso intra-peritoneal, com saída de 400ml de secreção sero-sanguinolenta e pouca quantidade de pus. O paciente melhorou, obtendo alta 11 dias após a drenagem cirúrgica do abscesso. O exame micológico direto da secreção revelou formações arredondadas características de *P. brasiliensis*. A cultura da secreção foi negativa para fungos, ressaltando-se que o paciente havia utilizado Fluconazol durante 14 dias, previamente à drenagem do abscesso intra-peritoneal. Não há relato de seguimento do paciente no HUB.

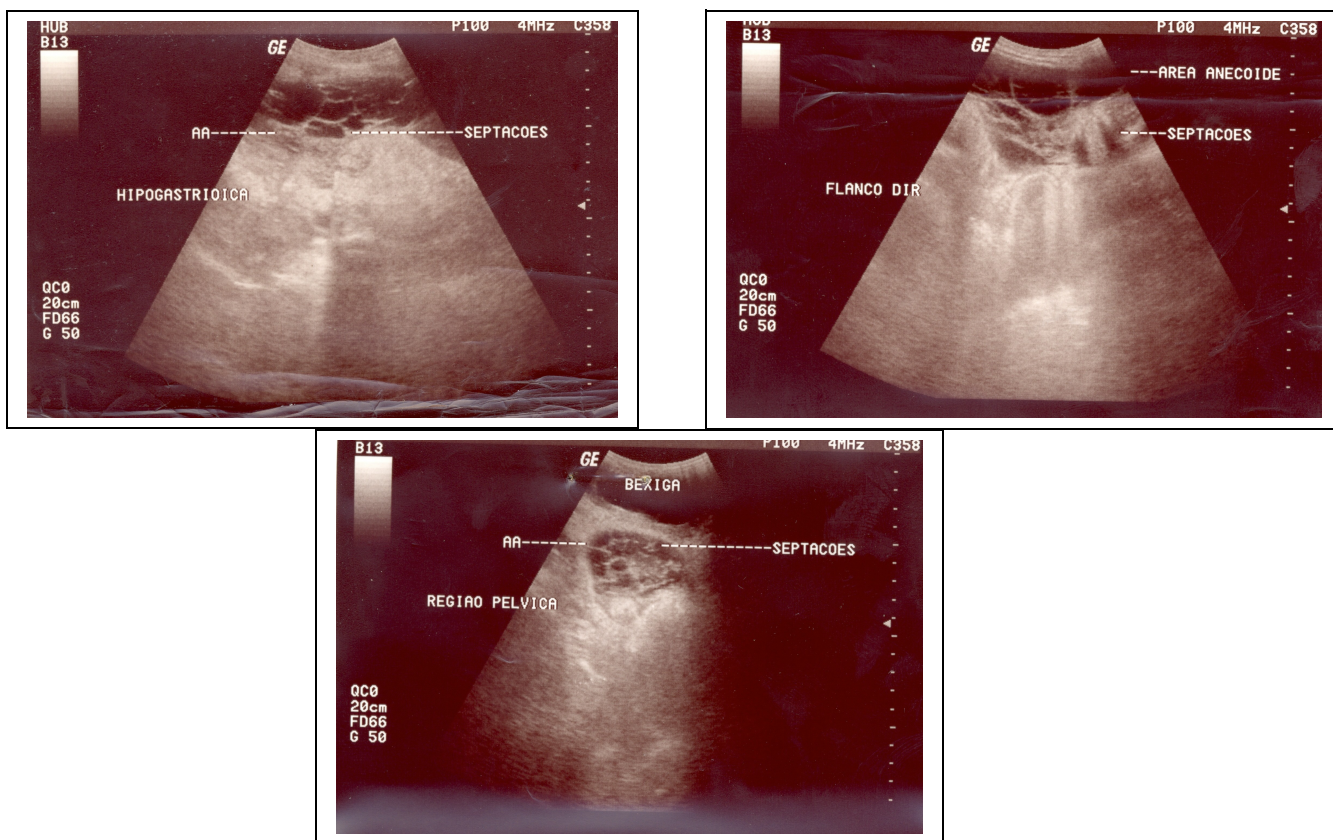


Figura 16. Ecografia: abscesso intra-peritoneal

Comentário: paciente que apresentava como condição imunodepressora insuficiência renal crônica, conduzida através de diálise peritoneal domiciliar. Como não apresentasse melhora após vários tratamentos antimicrobianos para peritonite relacionada ao cateter de diálise peritoneal, foi submetido à drenagem cirúrgica do abscesso intra-peritoneal, o que resultou em acentuada melhora e forneceu material para exame micológico, através do qual foi realizado o diagnóstico da paracoccidioidomicose. A negatividade da cultura deve estar relacionada ao uso prévio de anti-fúngicos. O abscesso intraperitoneal é uma manifestação incomum da paracoccidioidomicose.

#### Paciente 49

Homem de 20 anos, natural do Maranhão e procedente de Goiás, lavrador e tratorista. Relatava cólica abdominal contínua e difusa, associada a diarreia líquida com dez evacuações diárias, sete meses antes da internação no HUB. Evoluiu com surgimento de massa palpável em mesogástrio e flanco direito, aumento progressivo do volume abdominal e anasarca. Associaram-se adinamia e emagrecimento importante. Esteve internado no Pará por três meses, obtendo o diagnóstico de “tumor maligno” e a indicação

de cirurgia, a qual recusou. À admissão no HUB apresentava-se caquético, com atrofia muscular, hipocorado, com temperatura axilar igual a 37,8°C. Apresentava linfadenomegalia periférica generalizada: cervical, retroauricular, axilar e inguinal. Palpavam-se tumorações em mesogástrio e flanco direito, com consistência endurecida, fixas e dolorosas. O fígado, nodular, era palpável a 15cm da borda costal direita e a 20cm do apêndice xifóide. Durante a internação apresentou aumento das massas linfonodais, febre diária com temperatura até 39°C, prurido generalizado e derrame pleural à direita. A radiografia torácica demonstrava derrame pleural, posteriormente caracterizado como transudato.

A ecografia abdominal evidenciou:

- fígado aumentado de volume, com dilatação das vias biliares intra-hepáticas e congestão do hilo hepático;
- aumento de volume da cabeça pancreática e presença de estrutura anecóica;
- grande massa heterogênea nodular em região epigástrica, anterior ao pâncreas, com áreas anecóicas, de contorno irregular, englobando aorta e veia cava inferior, comprimindo vasos mesentéricos e renais, sugestiva de adenopatia;
- cadeia linfonodal peri-aórtica hipertrofiada;
- ascite;
- rins aumentados e hiperecogênicos, com sinais de hidronefrose à esquerda;
- esplenomegalia.

O trânsito intestinal (Figura 17) evidenciava o rechaço das alças intestinais pelas tumorações intra-abdominais.

O exame histopatológico de linfonodo cervical foi compatível com paracoccidiodomicose. O exame micológico direto de escarro e a cultura de secreção linfonodal caracterizaram o *P. brasiliensis*. O exame sorológico para paracoccidiodomicose teve resultado positivo pelas técnicas de fixação de complemento, imunofluorescência indireta e imunodifusão em gel.

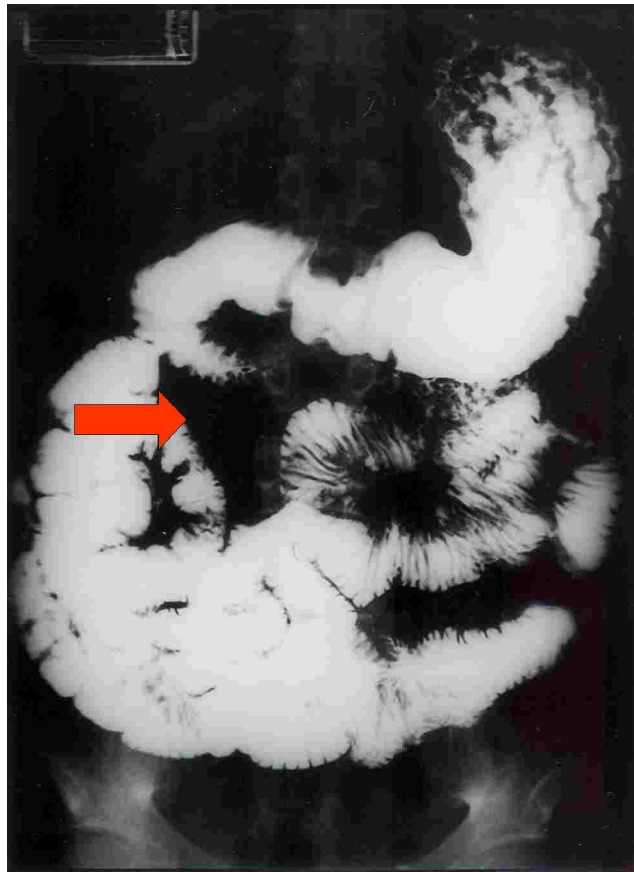

Figura 17. Trânsito de delgado: rechaço das alças intestinais

Outros exames dignos de nota são:

- exame sorológico negativo para o HIV;
- diagnóstico de traço falciforme;
- hipoalbuminemia e hipergamaglobulinemia;
- provas cutâneas negativas: paracoccidioidina, candidina, PPD;
- espirometria: síndrome restritiva severa.

Foi iniciado o tratamento clínico de suporte e fez uso de Cetoconazol durante 77 dias. Evoluiu com fistulização de linfonodos periféricos e febre. Após o Cetoconazol foi introduzida a Anfotericina B, suspensa ao se atingir a dose acumulada igual a 1.150mg porque o paciente desenvolveu toxicidade cardiológica. O derrame pleural era volumoso e bilateral, mais importante à direita (Figura 18). Durante a internação foram realizadas várias toracocenteses de alívio, sempre de grandes volumes.



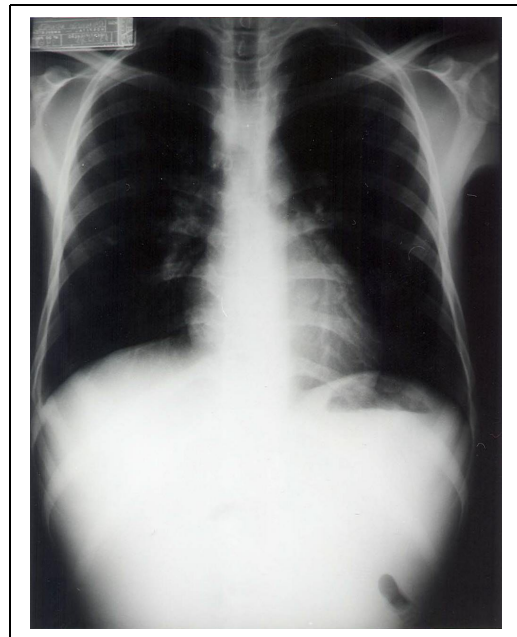
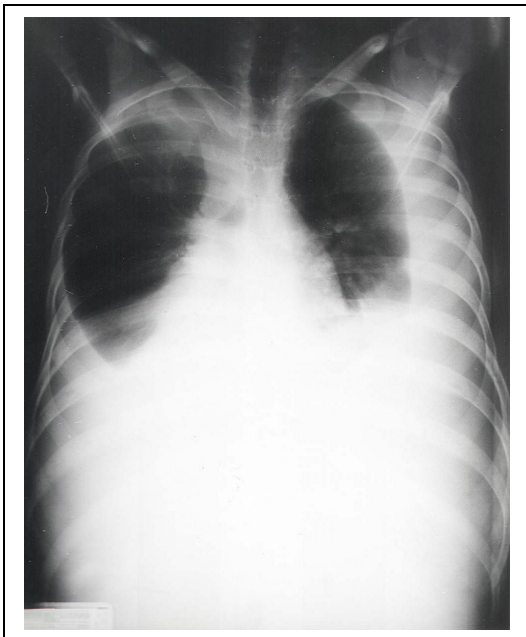
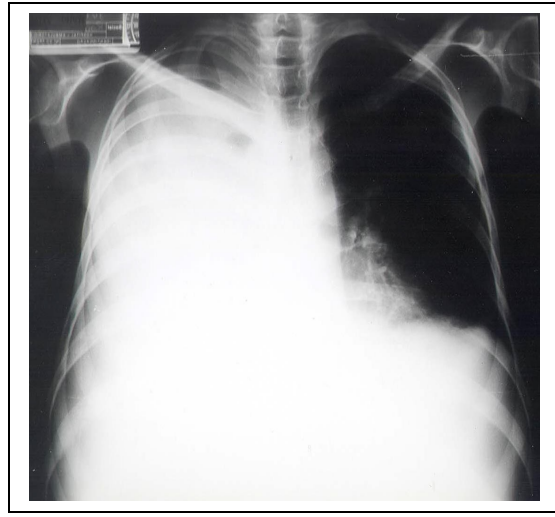
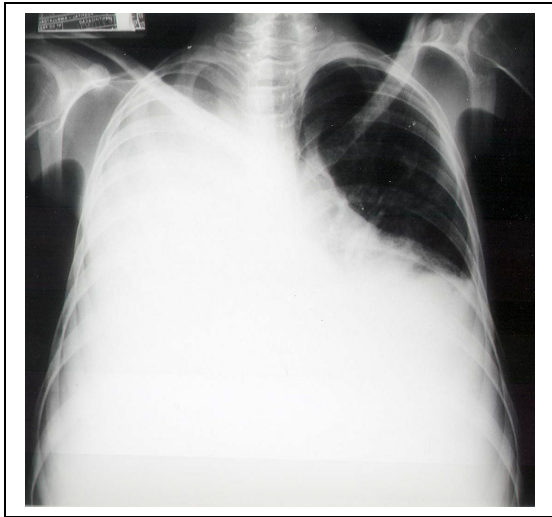


Figura 18. Regressão do derrame pleural após toracocentese

Durante o seguimento, o paciente fez uso seqüencial de vários esquemas terapêuticos para a paracoccidioidomicose, de acordo com a evolução clínica e os efeitos colaterais do tratamento, a saber:

- SMT-TMP em mais de uma série;
- Anfotericina B associada a Rifampicina, esquema com o qual apresentou melhora clínica;
- Anfotericina B isoladamente, como estimuladora do sistema imunitário;
- SMT-TMP associado à dose imunomoduladora de Anfotericina B.

Tive a oportunidade de acompanhar esse paciente na enfermaria. Nunca apresentou

melhora acentuada. Em algumas ocasiões apresentava diminuição importante da ascite, embora o edema de membros inferiores / região genital fosse recorrente. O derrame pleural só era controlado através de toracocenteses periódicas. A hipoalbuminemia e o quadro consumptivo eram constantes. Em uma ocasião apresentou melena, quando a endoscopia digestiva alta constatou a presença de varizes esofágicas de pequeno calibre. Ressaltamos que os exames micológicos subsequentes persistiam positivos, apesar dos tratamentos instituídos. O paciente solicitou alta hospitalar para retornar ao seu estado de origem, interrompendo o acompanhamento.

Comentário: o paciente apresentou uma forma juvenil grave, cujas principais manifestações refletiam o comprometimento do sistema fagocítico mononuclear, como a hepatoesplenomegalia e o comprometimento linfonodal intra-abdominal, intra-torácico e periférico. Aspectos importantes da evolução incluíram a caquexia, o derrame pleural e a ascite. Características freqüentes da forma aguda ou subaguda foram evidenciadas, como a riqueza de parasitas nas lesões, o exame sorológico específico positivo, a anergia à reação da paracoccidiodina e a eventual refratariedade ao tratamento.

#### Paciente 60

Homem de 28 anos, natural e procedente de Minas Gerais, ajudante de granja e vigilante. Oito anos antes de ser admitido na Pneumologia do HUB, devido a uma recidiva da paracoccidiodomicose, obteve o diagnóstico de paracoccidiodomicose no Hospital de Base do Distrito Federal. Naquela época apresentava astenia, febre, epigastralgia, linfadenomegalia periférica com fistulização em cadeias cervicais, axilares e inguinais, associadas a lesões cutâneas disseminadas. O tratamento com Sulfadiazina e Anfotericina B resultou em melhora. Três anos antes da admissão ao HUB apresentou recidiva caracterizada por linfadenomegalia com fistulização em cadeias cervicais, axilares e inguinais, tosse com expectoração amarela e novas lesões cutâneas (que deixaram cicatrizes queloidianas). Embora seu estado geral fosse bom, a internação em nosso serviço foi motivada pelo surgimento de linfonodos cervicais dolorosos, que mediam entre 1,5 e 2cm de diâmetro, sem fistulização; os linfonodos axilares e inguinais também eram aumentados, as demais cadeias linfonodais eram normais. O exame histopatológico de linfonodo axilar esquerdo confirmou a paracoccidiodomicose. Durante a internação, antes de ser introduzido qualquer medicamento, apresentou febre com temperatura até 38,3°C e lesões cutâneas disseminadas, caracterizadas por pápulas, algumas das quais evoluíram

para vesículas e ulceraram.

A radiografia simples de tórax evidenciava hilos pulmonares com imagens nodulares, configurando adenomegalia hilar bilateral, achados que persistiam nas radiografias subseqüentes, bem como enfisema discreto em bases. Em virtude do comprometimento dos sistemas linfonodal, pulmonar e cutâneo pela micose, fez uso de Anfotericina B e posteriormente de SMT-TMP. Manteve acompanhamento ambulatorial com a Pneumologia durante aquele ano. Quatorze anos após a internação no HUB retornou devido a nefrolítiase sintomática. Dezenove anos após a referida internação procurou a Dermatologia porque há 5 meses havia surgido um nódulo em axila direita - o exame histopatológico do linfonodo axilar diagnosticou hidradenite crônica - o nódulo diminuiu mediante o uso de Cefalosporina oral. O último atendimento a esse paciente ocorreu em 2005, na Ortopedia, vinte e nove anos após o diagnóstico inicial de paracoccidiodomicose, motivado por artralguas e claudicação à direita, aos 47 anos de idade.

Comentário: esse paciente exemplifica a importância da paracoccidiodomicose recidivante, um dos principais problemas encontrados no manejo da doença. A apresentação incluía linfadenomegalia hilar e periférica, além de comprometimento cutâneo difuso e febre.

### Paciente 62

Criança do gênero masculino, natural e residente na zona rural do Pará, admitida ao HUB com 5 anos e 8 meses de idade. Veio transferida de serviço médico em Tocantins, com relatório detalhado. Dois meses antes da internação em Tocantins a criança começou a apresentar febre recorrente, tosse produtiva com expectoração amarela, dor importante em pé direito, poliartrite, múltiplos nódulos subcutâneos em membros inferiores, tornozelo e tórax. Relato de internação prévia por 45 dias em outro serviço de saúde, até ser transferida para Tocantins, onde foi admitida desnutrida, desidratada, irritada, com abdome tenso e hepatoesplenomegalia. O lavado gástrico evidenciava a presença de células leveduriformes sem brotamento. A punção aspirativa por agulha fina de linfonodo torácico levou ao diagnóstico de paracoccidiodomicose. Na ocasião o hematócrito se manteve entre 28% e 23%, a contagem total de leucócitos entre 22.400 e 16.700 células/ $\mu$ l e a contagem diferencial de eosinófilos era 28%. A ultra-sonografia abdominal destacava a

hepatomegalia, com borda hepática a 5cm da borda costal direita. A radiografia torácica demonstrava condensação pneumônica em lobo superior direito e mediastino normal. Iniciou o uso de SMT-TMP mas devido ao desenvolvimento de alergia e à gravidade do paciente a terapêutica foi alterada para Anfotericina B na primeira semana. Fez dose acumulada de Anfotericina B igual a 70mg. Após biópsia óssea realizada em calcâneo direito surgiu abscesso local, para o qual fez uso de Cefalexina e realizou drenagem. A análise histopatológica desse material evidenciou paracoccidiodomicose.

Após 11 dias de internação em Tocantins a criança foi transferida para a Pediatria do HUB, caquética, hipocorada, dispnéica, com sopro sistólico, com creptos audíveis em hemi-tórax esquerdo, abdome globoso com circulação colateral e hepatoesplenomegalia. Apresentava nódulos cutâneos difusos em cabeça, região infra-orbitária, tórax, mão direita e tornozelo direito. Os exames laboratoriais evidenciavam:

- anemia, com o menor valor de hematócrito=17,6%;
- leucocitose com valores até 30.200 células/mm<sup>3</sup>;
- VHS=118mm (1ª hora) e 130mm (2ª hora);
- contagem diferencial de eosinófilos=4%;
- albuminemia=1,7g%.

Os exames de imagem evidenciavam:

- ecografia abdominal: esteatose hepática, baço aumentado a 11,6cm, aumento da ecogenicidade do parênquima pancreático, aumento da ecogenicidade dos cálices renais;
- ecocardiograma: aumento global das câmaras cardíacas e pequeno derrame pericárdico;
- radiografia simples de articulações: edema e aumento de partes moles, rarefação e infiltrado da região medular óssea, lesões líticas;
- ecografia de articulações: irregularidade óssea em todas as articulações, derrame articular, espessamento sinovial, aumento do fluxo vascular evidenciado ao *Doppler*, lesões císticas presentes em couro cabeludo;
- ecografia de clavícula direita: presença de coleção em clavícula com maior eixo medindo 3cm, de provável etiologia inflamatória.

Durante a internação no HUB evoluiu com febre freqüente, taquipnéia, adinamia progressiva, edema generalizado e surgimento de abscessos superficiais difusos. Recebeu tratamento clínico de suporte, foi transfundida, fez uso de Ceftriaxone, Clindamicina e Anfotericina B lipossomal com dose acumulada igual a 484,8mg; fez uso de Albumina, Furosemida e drogas vasopressoras. Veio a falecer quinquagésimo primeiro dia de

internação por insuficiência respiratória, não foi realizada a autópsia.

Comentário: forma disseminada muito grave da paracoccidiodomicose, em criança com 6 anos incompletos, com predominância de lesões ósteo-articulares e cutâneas / subcutâneas, além de esplenomegalia importante e acentuado comprometimento do estado geral. Apesar do tratamento específico instituído a criança evoluiu com piora progressiva até o óbito.

### Paciente 69

Homem de 19 anos, natural de Goiás e procedente do Distrito Federal. Apresentou episódio de astenia, colúria, acolia e prurido cutâneo acentuado há 2 anos, quando obteve o diagnóstico presumível de hepatite. Apresentou recrudescência do quadro três semanas antes da internação, quando o exame ultra-sonográfico evidenciou dilatação cística do colédoco a 4,7cm, dilatação das vias biliares intra-hepáticas sobretudo em lobo esquerdo, vesícula biliar normal. Foi internado no HUB. Indicado tratamento cirúrgico, o inventário da cavidade revelou: hepatomegalia difusa, dilatação fusiforme da porção supraduodenal do colédoco, divertículo de Meckel e presença de fecalitos na luz do apêndice cecal. A colangiografia trans-operatória não opacificou o duodeno e revelou dilatação do colédoco e da árvore biliar intra-hepática. Foram realizados: colecistectomia, coledocojejunoanostomose em *Y de Roux*, diverticulectomia de *Meckel* e apendicectomia.

Ao longo dos onze meses seguintes apresentou episódios de colangite, que se tornaram mais freqüentes no último mês. Os exames evidenciavam colestase e o fígado era palpável a 5cm da borda costal direita e a 10cm do apêndice xifóide. Foi levado à laparotomia exploratória com drenagem biliar, aqui descrita:

- havia muitas aderências;
- a palpação da área de anastomose bileodigestiva evidenciava tecido de consistência endurecida, linfonodos peri-pancreáticos (com 4cm de diâmetro) e mesentéricos aumentados;
- ao ser seccionada a alça jejunal eferente observava-se estenose do ducto hepático comum;
- foi realizada a dilatação da via biliar com dilatadores de *Baker* e inserido um dreno biliar tubular através do jejuno, exteriorizado no flanco direito.

Quatro meses após o ato operatório os exames acusavam a persistência de

colestase e foi observada linfadenomegalia submandibular bilateral. Durante a excisão de um linfonodo submandibular houve saída de secreção purulenta, seu laudo histopatológico foi paracoccidiodomicose. Iniciou o uso de SMT-TMP. Onze meses após o segundo procedimento cirúrgico foi internado para avaliação e procedimento de irrigação do dreno biliar, que drenava pequena quantidade de secreção purulenta. Após a irrigação o dreno passou a ter boa drenagem, embora o paciente sempre persistisse com icterícia clínica e sinais bioquímicos de colestase, mesmo em avaliações posteriores, a última realizada dezessete meses após a segunda cirurgia.

Comentário: esse paciente apresentou quadro de colestase extra-hepática, inicialmente atribuído à dilatação cística do colédoco. Na segunda cirurgia, uma laparotomia exploratória com drenagem biliar, foram evidenciados linfadenomegalia peri-pancreática e mesentérica com 4cm de diâmetro, além de estenose do ducto hepático comum; na ocasião foi inserido um dreno bililar através do jejuno. Após quatro meses da drenagem cirúrgica, o exame histopatológico de linfonodo cervical fez o diagnóstico de paracoccidiodomicose. O caso ilustra uma das formas de apresentação do comprometimento linfático-abdominal da paracoccidiodomicose, a colestase extra-hepática. O diagnóstico da micose foi realizado mediante a avaliação da linfadenomegalia submandibular, não relacionada à apresentação clínica principal do paciente.

### Paciente 70

Criança do gênero feminino, com 13 anos, natural e procedente do Distrito Federal. Há 10 meses surgiram tumorações cervicais com aumento progressivo, dolorosas e pruriginosas. Associaram-se astenia, hiporexia, perda ponderal não mensurada, dor abdominal, tosse discreta, cefaléia e amenorréia secundária. O estado geral era bom. Apresentava numerosos nódulos em todas as cadeias cervicais, com 0,5cm de diâmetro. Os linfonodos sub-mandibulares e inguinais eram aumentados bilateralmente, com 3cm de diâmetro, dolorosos. O fígado era palpável a 4cm da borda costal direita e o baço a 2cm da borda costal esquerda. Foram realizadas duas punções aspirativas com agulha fina, o exame citopatológico da segunda foi compatível com processo granulomatoso por fungos. A excisão de linfonodo cervical forneceu material cujo laudo histopatológico foi paracoccidiodomicose.

Iniciou o uso de SMT-TMP, obtendo regressão parcial da linfadenomegalia e

diminuição da dor abdominal. A tomografia computadorizada (TC) de abdome evidenciou linfadenomegalia mesentérica difusa, predominante em raiz mesentérica e região peri-pancreática, onde formava uma massa com centro necrótico. Está sob acompanhamento ambulatorial no setor de Doenças Infecciosas e Parasitárias.

Comentário: criança com 13 anos de idade, com comprometimento intra-abdominal representado por dor abdominal, linfadenomegalia mesentérica e hepatoesplenomegalia, associado a linfadenomegalia periférica. Exemplifica a necessidade da pesquisa da multifocalidade da paracoccidiodomicose, o que exige pelo menos um exame radiológico simples do tórax e a pesquisa de linfadenomegalia e visceromegalias intra-abdominais, em particular nas formas agudas ou subagudas, através de exame ultra-sonográfico ou TC.

### **5.3 Comprometimento intra-abdominal**

Descrevemos a sinopse da apresentação dos pacientes com comprometimento intra-abdominal pela paracoccidiodomicose (Quadro 4) , o que é um dos critérios utilizados para definir forma grave da doença. São pacientes com as formas aguda ou subaguda e crônica da micose, sem co-infecção pelo HIV relatada em prontuário, que apresentaram qualquer forma de lesão intra-abdominal - ressalto que muitos pacientes já foram descritos anteriormente, por apresentarem a forma aguda ou subaguda da micose.

Quadro 4. Sinopse dos pacientes com comprometimento intra-abdominal pela paracoccidioomicose

Código	Gênero	Idade (anos)	Forma	Apresentação
10	♂	35	crônica	Diarréia há 2 meses e emagrecimento de 32kg. Colonoscopia: enantema, múltiplas úlceras circulares de bordos elevados, entremeadas por mucosa normal, do reto ao ângulo hepático, região onde o quadro inflamatório não permitia a progressão (Figura 19) - exame histopatológico: <i>P. brasiliensis</i> . Regressão sob uso de SMT-TMP. Dois anos após retornou devido a disфонia, disfagia, úlcera labial, perda de 20kg, diarréia, tosse e dispnéia a grandes esforços. Infiltração granulomatosa laringea e infiltrado pulmonar intersticial micronodular difuso. Melhorou sob uso de SMT-TMP.
11	♀	59	crônica	Relato de paracoccidioomicose há décadas. Aos 59 anos procurou o HUB devido a lesões cutâneas em face e couro cabeludo (nodulares, verrucosas e eritematosas), linfadenomegalia cervical com fistulização, astenia e emagrecimento. Melhorou sob uso de Itraconazol. Aos 67 anos apresentou recidiva da diarréia, emagrecimento, perda de 9kg / 3 meses e lesões verrucosas faciais. Ao exame: lesões ulceradas retal e anal, massa abdominal palpável. Exame histopatológico de pele facial e da mucosa anal, exame micológico de pele e escarro: <i>P. brasiliensis</i> .
21	♂	23	ag./sub.	Lesão íleo-colônica e linfadenomegalia intra-abdominal, massa palpável em abdome. Evolução para obstrução intestinal
25	♀	46	crônica	Dor abdominal e torácica, tosse com expectoração, dispnéia, perda de 11kg, febre diária. Ecografia: hepatoesplenomegalia e linfadenomegalia retroperitoneal (Figura 20). Linfadenomegalia periférica difusa. Exame histopatológico de fígado e linfonodo cervical: <i>P. brasiliensis</i> . Ancilostomíase intestinal. Melhorou sob uso de SMT-TMP.
39	♂	26	ag./sub.	Linfadenomegalia intra-abdominal e periférica difusa com fistulização. Ascite recidivante. Lesões cutâneas. Exame histopatológico de linfonodo cervical e micológico de escarro: <i>P. brasiliensis</i>
40	♀	30	ag./sub.	Hepatoesplenomegalia e anemia importantes, no terceiro trimestre gestacional. Exame histopatológico de fígado: <i>P. brasiliensis</i>
44	♂	29	ag./sub.	Linfadenomegalia intra-abdominal importante com massa palpável, hepatomegalia. Lesões cutâneas e linfadenomegalia periférica difusas. Exame histopatológico de fígado, linfonodo e pele: <i>P. brasiliensis</i>
45	♂	30	ag./sub.	Insuficiência renal crônica sob diálise peritoneal domiciliar, abscesso intra-peritoneal cujo exame micológico direto evidenciou <i>P. brasiliensis</i>
49	♂	20	ag./sub.	Síndrome consumptiva, febre, linfadenopatia periférica difusa e intra-abdominal com massa palpável, hepatoesplenomegalia importante, diarréia; derrame pleural refratário. Exame histopatológico de linfonodo, micológico de escarro e linfonodo: <i>P. brasiliensis</i>
62	♂	5	ag./sub.	Síndrome consumptiva, lesões ósteoarticulares e cutâneas difusas. Esplenomegalia. Exame histopatológico de osso e linfonodo: <i>P. brasiliensis</i>
69	♂	19	ag./sub.	Colangites de repetição e dilatação cística de colédoco, que motivaram colecistectomia e coledocojejunostomia. Linfadenomegalia peri-pancreática e mesentérica. Linfadenomegalia cervical positiva para <i>P. brasiliensis</i> .
73	♂	45	crônica	Há 3 meses febre persistente, astenia, emagrecimento de 13kg. Esplenomegalia importante e hepatomegalia, pancitopenia. Mielograma e punção esplênica forneceram material positivo para calazar. Imunofluorescência indireta para leishmaniose positiva. Soronegativo para o HIV. Melhorou sob uso de Glucantime. Após a alta hospitalar a cultura do mielograma evidenciou <i>P. brasiliensis</i> .



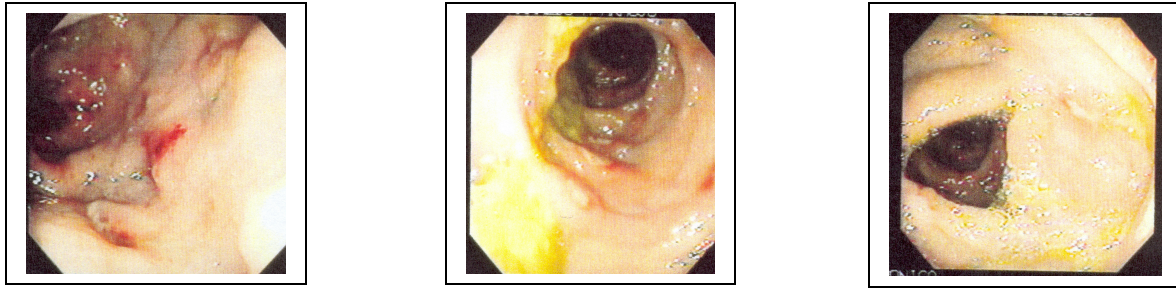


Figura 19. Colonoscopia: paracoccidioidomicose intestinal

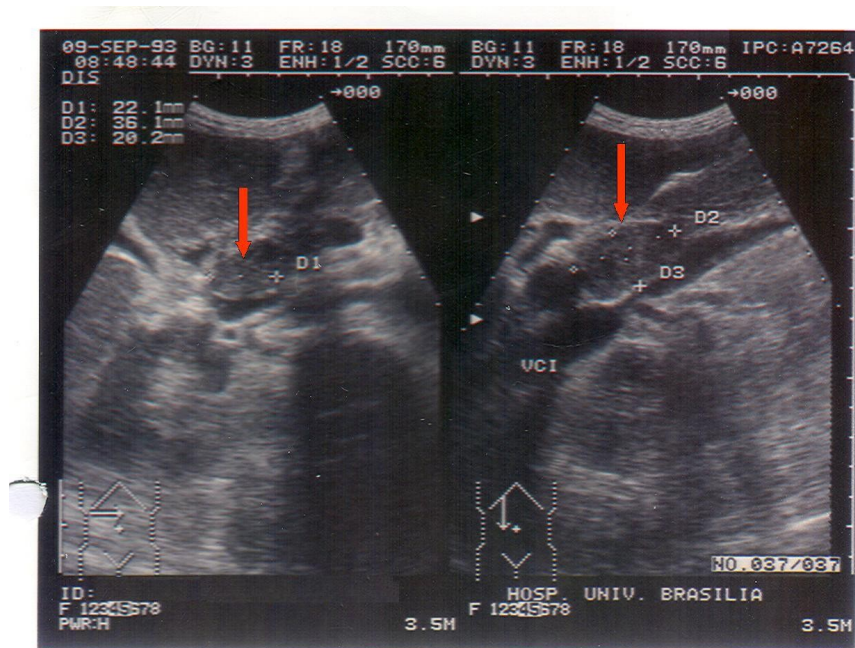


Figura 20. Massa (adenomegalia) peri-aórtica

#### 5.4 Linfadenopatia mediastinal

Três pacientes (Quadro 5) apresentavam linfadenomegalia mediastinal com aspecto nodular, um dos parâmetros utilizados para classificar a doença como moderada ou grave. Em dois pacientes a linfadenomegalia foi detectada ao exame radiológico simples do tórax, são os pacientes já descritos anteriormente, números 7 e 60.

Código	Gênero	Idade (anos)	Forma	Apresentação
7	♀	23	ag./sub.	Linfadenomegalia axilar, inguinal e hilar bilateral nodular. Febre, tosse e emagrecimento de 5kg
60	♂	21	ag./sub.	Linfadenomegalia periférica difusa com fistulização e linfadenomegalia hilar nodular. Lesões cutâneas disseminadas e febre
72	♂	51	crônica	Tabagista. Há 9 meses tosse, hemoptóicos, dispnéia aos esforços e perda de 3kg. Sem febre. Radiografia torácica: infiltrado pulmonar difuso. Fez tratamento empírico para tuberculose por 3 meses, sem melhora. Tomografia computadorizada: múltiplos nódulos irregulares, difusos, em sua maioria cavitados, aumento dos linfonodos para-traqueais superiores, da janela aorto-pulmonar e de outras cadeias intra-torácicas. Exame histopatológico de pulmão: <i>P. brasiliensis</i>

## 5.5 Associação à tuberculose e a outras infecções

Houve outras infecções associadas à paracoccidioidomicose, nos pacientes sem co-infecção pelo HIV .

A co-infecção pela tuberculose foi observada em cinco pacientes (7% do total de 71 pacientes). Entre os cinco, dois pacientes (números 36 e 48) apresentavam histórico de tuberculose pulmonar, sendo o quadro à época uma reativação.

Outros três pacientes relatavam apenas histórico de tuberculose, desta forma não configurando a co-infecção paracoccidioidomicose tuberculose. Esses três pacientes estão descritos a seguir:

- paciente 22: teve tuberculose óssea na coluna diagnosticada quatro anos antes da paracoccidioidomicose, essa última com apresentação em orofaringe, linfonodos cervicais e pulmões (com linfonodo e escarro positivos para *P. brasiliensis*). Era um homem de 51 anos, tabagista, trabalhador rural e pedreiro, com doença pulmonar obstrutiva crônica. O exame radiológico simples evidenciava infiltrado difuso e fibrose discreta; a broncoscopia bronquiectasia em língula. Apresentou recidivas da micose na orofaringe, desenvolvendo infiltrado extenso em orofaringe, epiglote e cornetos nasais;

- paciente 47: lavrador de 36 anos, que apresentou estomatite moriforme, linfadenomegalia cervical e axilar com fistulização e comprometimento pulmonar pela paracoccidioidomicose. Era tabagista e etilista importante. Havia completado o tratamento<sup>82</sup>

para tuberculose pulmonar há um ano. A radiografia torácica evidenciava infiltrado intersticial difuso bilateral, sem adenomegalias. O exame de escarro era negativo para *M. tuberculosis* e fungos. Foi tratado com SMT-TMP, obtendo melhora importante;

- paciente 75: homem de 44 anos, pedreiro, com história de rouquidão há 9 anos e relato de tratamento para tuberculose pulmonar aos 38 anos. Era tabagista e etilista. A corda vocal direita exibia lesão vegetante, a corda vocal esquerda infiltrado e edema que obstruía a região infraglótica em até 40% (Figura 21). Perda ponderal importante. Foi realizada traqueostomia devido à obstrução sintomática da laringe, temporária. O estado geral melhorou sob o uso de SMT-TMP.

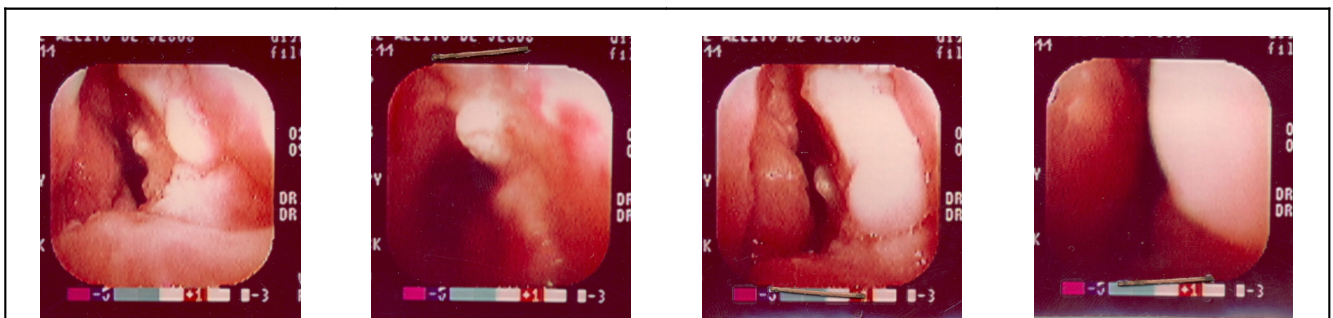


Figura 21. Lesão laríngea de paracoccidioidomicose

O quadro 6 sumariza as características dos casos de co-infecção paracoccidioidomicose / tuberculose.

Quadro 6. Co-infecção paracoccidioidomicose tuberculose

Código	Gênero	Idade (anos)	Forma	Apresentação
3	♂	20	aguda	Linfadenomegalia cervical com fistulização, concomitante a tuberculose linfonodal. Boa evolução
20	♂	62	crônica	Paracoccidioidomicose em orofaringe, tuberculose pulmonar assintomática. Desenvolveu aspergilose pulmonar
36	♀	68	crônica	Tabagista passiva. Tuberculose pulmonar há 21 anos e à internação no HUB. Cultura de escarro: <i>P. brasiliensis</i> . Cor pulmonale, asma, usuária domiciliar de O <sub>2</sub> , desnutrição, HAS e insuficiência cardíaca congestiva
48	♂	25	crônica	Há 3 meses tosse, emagrecimento, febre esporádica. Há 3 semanas hemoptóicos. Soronegativo para o HIV. Há 7 anos tratou tuberculose. <i>P. brasiliensis</i> foi detectado em: exame direto e cultura de escarro, lavado brônquio-alveolar. Cultura de escarro positiva para tuberculose. Radiografia torácica: infiltrado difuso bilateral, principalmente apical. Foram introduzidos SMT-TMP, Cetoconazol e esquema RIP
52	♀	42	crônica	Tabagista. Estomatite moriforme pelo <i>P. brasiliensis</i> , disfagia, emagrecimento de 10kg, febre. Presença de BAAR em escarro. Iniciou Sulfadiazina e foi encaminhada para a Tisiologia do Hospital Regional do Gama

O paciente 20 apresentou associação à tuberculose e desenvolveu aspergilose pulmonar. Era um homem de 62 anos, tabagista durante 15 anos, natural do Ceará e procedente do Maranhão, que procurou o HUB devido à presença de lesões em orofaringe há 7 meses. Há 2 anos havia extraído alguns dentes porque estavam amolecidos. Ao exame físico apresentava amolecimento dos elementos dentários, discreta infiltração em frambuesa do palato duro e úlcera na região dorsal da língua. O exame histopatológico e a cultura de fragmento da orofaringe diagnosticaram paracoccidioidomicose. A radiografia torácica evidenciou velamento reticular difuso com áreas de velamento flocoso em ápice direito. Iniciou o uso de SMT-TMP, obtendo melhora da lesão em orofaringe. A cultura de escarro para *M. tuberculosis* foi positiva três meses após sua admissão, quando foi associado o esquema RIP para tuberculose. Destaca-se que era assintomático respiratório. Durante a evolução foi observada disfonia. O PPD era 6mm. Evoluiu bem, ganhando peso.

Continuou o acompanhamento nos ambulatórios de Pneumologia e Dermatologia.

pois apresentou fissuras na boca. Cinco anos após a internação supracitada os exames micológicos seriados de escarro passaram a evidenciar o crescimento de *Aspergillus fumigatus* e *Aspergillus niger*. Fez uso de SMT-TMP. Após três meses o exame de escarro continuava positivo para as duas espécies de *Aspergillus*. Foi introduzido o Cetoconazol, ocasião em que apresentava tosse discreta. Quatro meses após o exame de escarro persistia positivo para ambas as espécies. A espirometria com gasometria era normal. A cultura de escarro realizada um mês após a introdução do Cetoconazol foi positiva para *A. niger* e *Candida*. Não mais retornou ao ambulatório da Pneumologia, mas cinco anos após o diagnóstico da aspergilose pulmonar obteve alta do ambulatório da Dermatologia, onde fazia o acompanhamento para a paracoccidiodomicose de orofaringe, ocasião em que estava assintomático.

O paciente 26 era um homem de 68 anos, tabagista crônico, que apresentou aspergilose pulmonar concomitante à paracoccidiodomicose, esta manifesta sob as formas cutânea (lesão supurativa supra-clavicular) e pulmonar.

O paciente número 73 apresentou co-infecção com a leishmaniose visceral (calazar), já foi descrito quando relatados os casos de comprometimento intra-abdominal pela paracoccidiodomicose.

Outras infecções associadas ou diagnosticadas previamente à paracoccidiodomicose foram relatadas no prontuário dos pacientes sem co-infecção pelo HIV, em número de uma a quatro infecções por paciente (Tabela 9).

Tabela 9. Infecções relatadas por pacientes sem a co- infecção pelo HIV

<b>Outras infecções</b>	<b>n</b>
sorologia positiva para doença de Chagas	4
leishmaniose tegumentar americana (LTA) concomitante	1
LTA prévia	3
malária prévia	5
ancilostomíase, ptíriase versicolor, dengue prévia	2
calazar, esquistossomose e hanseníase prévias, estrogiloidíase e amebíase intestinais, exame sorológico positivo para sífilis e brucelose, positividade do PPD demandando profilaxia com Isoniazida	1

O paciente que apresentou a co-infecção leishmaniose tegumentar americana e paracoccidiodomicose é o número 30, já descrito entre os casos agudos da paracoccidiodomicose.

## **5.6 Doença de Addison**

O paciente 61 desenvolveu a doença de Addison 15 anos após o diagnóstico de paracoccidiodomicose orofaríngea e linfonodal periférica. Aos 38 anos teve o diagnóstico da paracoccidiodomicose, caracterizada por lesões em orofaringe, lábios e fossas nasais; a radiografia torácica evidenciava infiltrado alvéolo-intersticial nos terços inferiores. Fez uso de Cetoconazol, obtendo regressão das lesões e melhora do padrão radiológico. Quinze anos após retornou ao HUB com sintomas clássicos de insuficiência adrenal, confirmada pela dosagem de cortisol às 8h = 0,94 µl / dl (valor normal = 4,3 a 22,4 µl/ dl).

## **5.7 Associação a neoplasias**

Cinco pacientes (6,58% de 76) apresentaram neoplasia maligna concomitante ou posteriormente ao diagnóstico da paracoccidiodomicose, a saber:

- carcinoma basocelular em face: dois pacientes;
- carcinoma de pulmão e próstata concomitantes em um paciente;
- carcinoma epidermóide em olho: um paciente;
- carcinoma epidermóide de assoalho de boca, metastático para linfonodo cervical e fígado - no sítio primário e na metástase cervical a neoplasia co-existia com a paracoccidiodomicose.

## **5.8 Co-infecção paracoccidiodomicose HIV / aids**

O quadro 7 expõe resumidamente as características clínico-laboratoriais e a evolução dos cinco pacientes com a co-infecção paracoccidiodomicose HIV / aids, a seguir descritos detalhadamente.

Quadro 7 .Sinopse das características dos pacientes co-infectados pelo HIV / aids

Paciente Sexo	CD4	Diagnóstico de SIDA e co-morbidades relacionadas	Diagnóstico da paracoccidiodomicose	Evolução
<b>A - ♂</b>	292 células/µl (ag./ 2004)	Diagnóstico em ag./ 2004 aos 34 anos: meningite criptocócica e úlcera esofágica por histoplasmose. Co-morbidades: monilíase oral, herpes zoster, anti-HCV positivo	Diagnóstico em fev./2002: lesão extensa em orofaringe, cujo exame histopatológico evidenciou o <i>P. brasiliensis</i>	Estável, CD4=289 células/µl em 12/9/2004
<b>B - ♂</b>	161 células/µl (set./ 1993)	Diagnóstico em 1991, aos 28 anos: pneumocistose e monilíase oral. Co-morbidades: criptosporidiose, isosporidíase, leucoplasia pilosa, ancilostomíase, CMV ocular, sorologia positiva para sífilis e toxoplasmose, sepse, HbsAg positivo em 1994	Diag. em set./ 1993: cultura (+) para <i>P. brasiliensis</i> em linfonodo cervical. Hepatomegalia importante, esplenomegalia, ascite septada. Paracoccidiodomicose disseminada?	Óbito em jan./ 1996: insuficiência hepática e síndrome hepato-renal. Biópsia hepática <i>post-mortem</i> : hepatite crônica agudizada e partículas do vírus da hepatite B
<b>C - ♀</b>	10 células/µl nov./ 2003	Diag. em out./ 2003, aos 24 anos: histoplasmose disseminada. Co-morbidades: hemocultura (+) para <i>Candida</i> e <i>Aspergillus</i> , pneumocistose, miocardite, sepse, CIVD, febre prolongada, meningite, pancitopenia. Mielograma negativo para leishmânia e fungos	Diag. em mar. / 2004: hemocultura (+) para <i>P. brasiliensis</i> em fev./2004. Hepatoesplenomegalia volumosa	Óbito em set./ 2004: hipertensão intracraniana, dilatação de ventrículos cerebrais (meningite fúngica?), febre, caquexia
<b>D - ♂</b>	11 células/µl - nov./ 97  1 célula/µl ag./ 98	Diagnóstico em jun./ 1996, aos 25 anos. Pneumocistose de repetição, monilíase oral e esofágica, tuberculose multi-resistente	Diagnóstico em fev./ 2000: cultura de escarro (+) para <i>P. brasiliensis</i> em jan./ 2000	CD4=762células/µl (nov./ 2004). Em uso de SMT-TMP e anti-retrovirais
<b>E - ♂</b>	não realizado	Relata diagnóstico de HIV e hepatite C em junho/ 2005, aos 39 anos. Internou no HUB em set./ 2005, apresentando dispnéia, tosse, astenia e febre	Diagnóstico realizado à autópsia: paracoccidiodomicose disseminada e pneumocistose pulmonar	Óbito no terceiro dia de internação, por insuficiência respiratória

## Paciente A

Homem de 32 anos, natural do Rio Grande do Sul e procedente do Distrito Federal. Procurou o setor de DIP do HUB em fevereiro de 2002 porque há um ano surgiram lesões de instalação progressiva em todo o palato, mucosa jugal, úvula, língua e amígdalas, com aspecto moriforme. O exame sorológico para leishmaniose foi negativo. O exame histopatológico da biópsia do palato teve como laudo paracoccidioidomicose, em março de 2002, quando iniciou o uso de SMT-TMP (ALMEIDA, 2003; GIOVANI, 2000). Teve boa resposta inicial mas a lesão recidivou porque interrompeu o uso do SMT - TMP em agosto de 2002. Reiniciou o tratamento e a lesão regrediu totalmente.

Relatou episódio de herpes zoster em fevereiro de 2004, tratado com Aciclovir. Em julho de 2004 apresentou cefaléia, turvação visual, vertigem e perda ponderal de 7kg em um mês. O exame micológico direto e a cultura do líquido cefalorraquidiano foram positivos para *Criptococcus neoformans*, para o que fez uso de Anfotericina B. A tomografia computadorizada de crânio à época evidenciou leptomeningite e infarto laminar cortical. O diagnóstico da retrovirose foi realizado nessa ocasião. Como fatores de risco relatava o uso de drogas injetáveis e comportamento heterossexual promíscuo, com uso irregular de preservativo. Em agosto de 2004 teve hematêmese relacionada à úlcera esofágica por histoplasmose (presença de estruturas leveduriformes hialinas ao exame histopatológico). Fez uso de Ganciclovir e também tratou candidíase oral.

Exames dignos de nota:

- anemia importante (hematócrito=19%) previamente;
- contagem de linfócitos CD4=292 células/ $\mu$ l e carga viral=3.563 cópias em agosto / 2004;
- cultura negativa para tuberculose, do material proveniente do mielograma e líquido cefalorraquidiano;
- exames sorológicos para hepatite C, IgG para toxoplasmose e Anti-HBc total: positivos.

Estava em uso de terapia anti-retroviral e profilaxia com Fluconazol até a consulta de novembro de 2004, sem apresentar recidiva da lesão da paracoccidioidomicose. A contagem de linfócitos CD4 em junho de 2005 era 289 células/ $\mu$ l.



## Paciente B

Homem de 28 anos, natural do Piauí e procedente do Distrito Federal, que teve o diagnóstico de infecção pelo HIV em 1991. Como fatores de risco relatava hemotransfusão em 1989, por ocasião da doação de um rim para familiar, além de comportamento homossexual. Negava tabagismo, etilismo ou uso de drogas injetáveis. Trabalhava em laboratório de análises clínicas. Em 1993 apresentou adenomegalia cervical, submetida à biópsia - a cultura do material foi negativa para tuberculose e positiva para o *P. brasiliensis* e *Penicillium* sp. Fez uso irregular de Cetoconazol como terapêutica. O exame sorológico específico para paracoccidiodomicose foi positivo em abril de 1994, pela técnica de fixação do complemento (FC). A contagem de linfócitos CD4 era 240 células/μl em janeiro de 1993 e 161 células/μl em setembro de 1993. O PPD era não reator e a radiografia torácica normal.

Em agosto de 1993 a ultra-sonografia evidenciou esplenomegalia. Em dezembro do mesmo ano o exame de controle revelava hepatomegalia volumosa principalmente às custas do lobo direito, com duas áreas hiperecogênicas medindo 6 X 3,8cm e 5,2 X 2,6cm. Em agosto de 1994 a ultra-sonografia evidenciava nítido aumento da ecogenicidade hepática, hepatoesplenomegalia sem lesões focais hepáticas, aumento do calibre da veia esplênica e pequena ascite. Em agosto de 1994 os exames sorológicos HBsAg, HBeAg, anti-HBe e Anti-HBs foram negativos; em abril de 1995 o anti-HCV foi negativo. Em 14/12/1995 o HBsAg foi positivo. Todos os exames sorológicos para hepatite foram realizados no Instituto de Saúde do Distrito Federal (ISDF). Em agosto de 1994 a contagem de linfócitos CD4 era 158 células/μl. Em dezembro de 1994 apresentava ascite importante, septada, que se presumia atribuída à paracoccidiodomicose. Durante a evolução foi submetido a paracentese.

Apresentou as co-morbidades:

- em 1987, gonorréia e sífilis, apresentando VDRL pré-tratamento em título 1:128, que negativou após tratamento com Eritromicina;
- ancilostomíase intestinal;
- candidíase oral, leucoplasia pilosa, isosporíase, criptosporidíase, pneumocistose, lesão ocular pelo citomegalovírus;
- em agosto de 1993, exame sorológico para toxoplasmose com título 1:128 no sangue e < 1:32 no líquido cefalorraquidiano;
- em agosto de 1993 desenvolveu aplasia de medula óssea ao fazer uso de

Sulfadiazina e Pirimetamina;

- sepse em fevereiro de 1995;
- polineuropatia periférica, encefalopatia atrófica e miocardite.

Durante a evolução apresentou progressão da hepatoesplenomegalia e recidivas da ascite. Em janeiro de 1995 foi internado com o diagnóstico de paracoccidiodomicose hepática, ascite recidivante e insuficiência hepática. Nova internação em março de 1995, motivada por peritonite. A última admissão hospitalar foi em 14/12/1995, devido a astenia, diarreia, icterícia e hipocolia. Os exames à época eram: TGO=478 U/l, TGP=331 U/l, fosfatase alcalina=1.708 U/l, bilirrubina total=25 mg/dl, bilirrubina direta=10,3 mg/dl, glicemia=63 mg/dl, uréia=131,2 mg/dl, creatinina=2,02 mg/dl, [Na] sérica=126 mEq/l, [K] sérica = 4,2 mEq/l, hematócrito=34,5%, hemoglobina=12,4 g/dl, plaquetometria=284 mil/ $\mu$ l e atividade de protrombina entre 54% e 31%. Evoluiu com hematêmese importante, melena e dispnéia, indo a óbito em 23/12/1995, por insuficiência hepática e síndrome hepato-renal. O laudo da biópsia hepática *post-mortem* imediata foi: hepatite crônica agudizada; método de *Calleja* demonstrando partículas do vírus da hepatite B, pesquisa de fungos (técnica de *Gomori-Grocott*) e de BAAR (*Fite - Faraco*) negativas.

### Paciente C

Mulher de 24 anos, natural e procedente de Goiás, do lar, que relatava que o primeiro cônjuge havia falecido de aids. Em outubro de 2003 procurou o HUB já com o diagnóstico de infecção pelo HIV, sem fazer uso de terapia anti-retroviral, apresentando febre, astenia, palidez cutâneo-mucosa, perda ponderal, desnutrição, tosse com expectoração amarela, dispnéia aos esforços, vômitos e hepatoesplenomegalia importante - fígado a 7cm da borda costal direita e baço ao nível da cicatriz umbilical.

Os exames evidenciavam anemia e leucopenia – como parte da investigação realizou mielograma, que não evidenciou leishmânias ou fungos. Não realizou biópsia hepática devido a alterações da coagulação. Radiografia torácica evidenciou infiltrado pulmonar. A broncoscopia revelou alterações difusas da mucosa brônquica, com suspeita de etiologia fúngica. Teve o diagnóstico de histoplasmose disseminada, tratada com Anfotericina B e posteriormente com Itraconazol. Uma hemocultura foi positiva para *Candida* e *Aspergillus*. Em novembro de 2003 a contagem de linfócitos CD4 era 10células/ $\mu$ l e a carga viral=1.363 cópias. Associaram-se os diagnósticos de

pneumocistose pulmonar, insuficiência cardíaca congestiva e miocardiopatia dilatada. Fez uso de Fluconazol, SMT-TMP, Prednisona, Nistatina, entre outros.

Foi internada em janeiro de 2004 devido a astenia, febre alta, dispnéia, piora da diarreia crônica, tosse e lesões purpúricas em face e membros superiores. O fígado era palpável a 10cm da borda costal direita e o baço ultrapassava a cicatriz umbilical. Apresentava pancitopenia importante: 27.000 plaquetas/ $\mu$ l, hematócrito=18%, leucometria=700 células/ $\mu$ l. Iniciou tratamento para *Pneumocystis carinii* com SMT-TMP e Prednisona, além de ter feito uso de Cefepime, Amicacina e Granulokine®. Durante essa internação desenvolveu sepse, coagulação intravascular disseminada e anasarca, sendo transferida para a Unidade de Tratamento Intensivo. Obteve melhora progressiva até a alta hospitalar.

Durante o acompanhamento ambulatorial, em abril de 2004, a equipe assistente teve conhecimento do laudo da hemocultura colhida em 11/02/2004, positiva para o *P. brasiliensis*. Foi iniciado Itraconazol por via oral, estava em uso de terapia anti-retroviral.

Em maio de 2004 apresentou citomegalovirose em globo ocular, tratada com 21 dias de Ganciclovir.

A última internação foi em 24/08/2004, motivada pela piora do estado geral, com anorexia, dispnéia, febre alta, polaciúria e dor intensa à micção. Foi realizado o diagnóstico de infecção do trato urinário. Evoluiu com insuficiência respiratória, sendo submetida a intubação orotraqueal para suporte ventilatório em 28/08/2004. Desenvolveu quadro de hipertensão intracraniana e a tomografia computadorizada sem contraste evidenciou dilatação de ventrículos cerebrais. Foi introduzida a Anfotericina B para o diagnóstico presumível de meningite fúngica. Evoluiu para o óbito em 01/09/2004 e a autópsia não foi realizada.

#### Paciente D

Homem natural e procedente de Brasília, vigilante, que teve o diagnóstico da infecção pelo HIV em 1996, aos 25 anos de idade. Relatava uso de drogas injetáveis e foi hemotransfundido após um acidente. Sua evolução se caracteriza por episódios múltiplos de pneumocistose pulmonar, comprovada pelo exame direto e imunofluorescência direta

positivos para *P. carinii* em escarro. Apresenta asma brônquica e é tabagista. Como tratamento da pneumocistose fez uso prolongado de SMT-TMP, Clindamicina e Primaquina. Em junho de 1999 foi iniciado tratamento para tuberculose pulmonar multi-resistente. Como morbidades associadas apresentou monilíase oral e esofágica, para as quais fez uso de Fluconazol.

A cultura de escarro colhido em janeiro de 2000 foi positiva para *Aspergillus fumigatus* e *P. brasiliensis*. A equipe assistente registrou em prontuário o diagnóstico da paracoccidiodomicose em consulta bem posterior à época desse exame. O paciente apresentava contagem de CD4=11células/ $\mu$ l e CD4=1célula/ $\mu$ l em novembro de 1997 e agosto de 1998, respectivamente. Mas evoluiu muito bem, atualmente está sob acompanhamento ambulatorial em uso de SMT-TMP dirigido à pneumocistose e terapia anti-retroviral. A contagem de linfócitos CD4 foi 762células/ $\mu$ l em novembro de 2004. A última consulta ambulatorial foi registrada em novembro de 2005, quando apresentava bom estado geral.

#### Paciente E

Homem de 39 anos que relatava o diagnóstico da infecção pelo HIV e pelo vírus da hepatite C em meados de 2005. Foi admitido no HUB em 14/9/2005 devido à história recente de tosse produtiva com expectoração amarela, dispnéia a pequenos esforços, febre e astenia. Apresentava-se desidratado, taquipneico, lúcido, com murmúrio vesicular rude difusamente. A desidrogenase láctica sérica era 2.233 U/l. Foram introduzidos SMT-TMP, Amoxicilina-Clavulanato e Prednisona, devido ao diagnóstico presumível de pneumocistose. A equipe assistente também fez a hipótese de histoplomose. O paciente evoluiu para o óbito no terceiro dia de internação. A autópsia solicitada pela equipe assistente constatou:

- pneumocistose pulmonar;
- paracoccidiodomicose disseminada – o fungo foi visualizado nos pulmões, fígado, baço, linfonodos e adrenais (Figuras 22 a 25);
- monília e inclusões de herpes em esôfago.

Conforme pesquisado pela Saúde Coletiva o paciente não estava notificado como infectado pelo HIV na Secretaria de Saúde do Distrito Federal. A sua evolução é compatível com a informação do paciente de ter a infecção pelo HIV / aids, sendo possível

que ele tenha realizado o exame sorológico para o HIV em laboratório particular de análises clínicas.

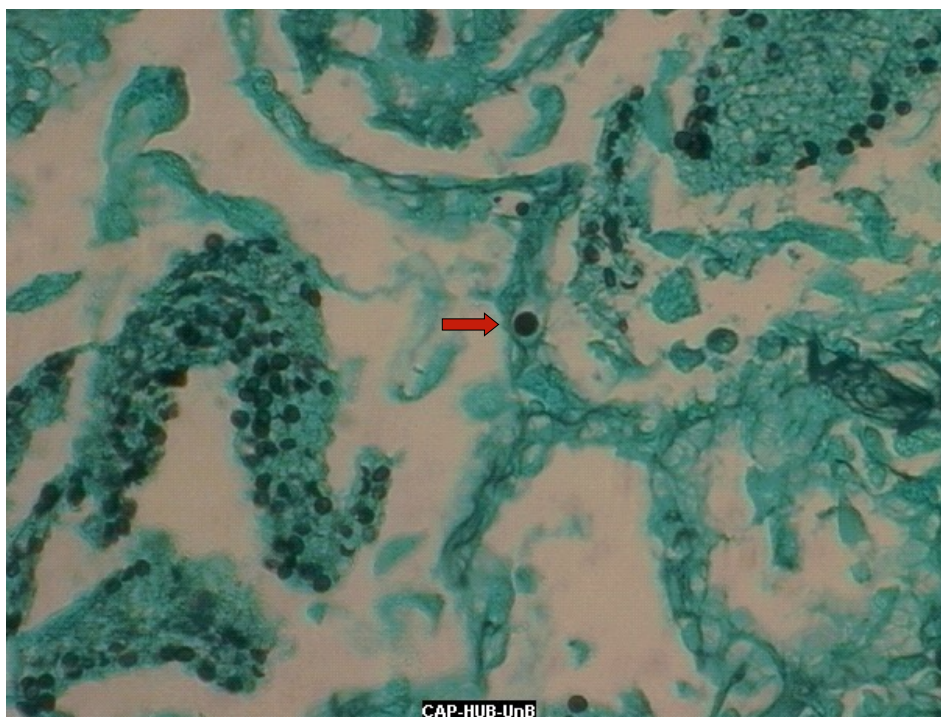


Figura 22. Pulmão – Grocott  
Numerosos *P. brasiliensis* (seta)

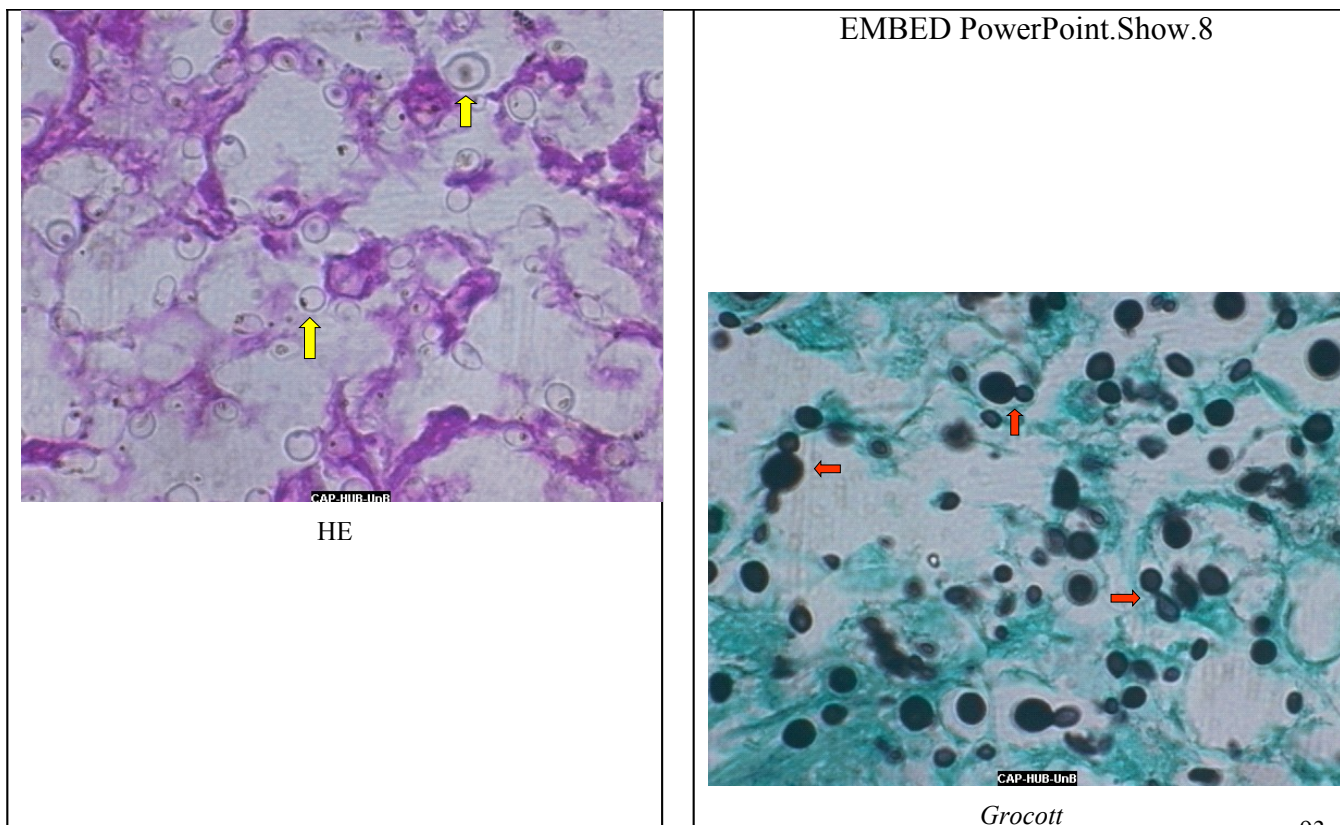


Figura 23. Numerosos *P. brasiliensis* (setas) em linfonodo para-brônquico

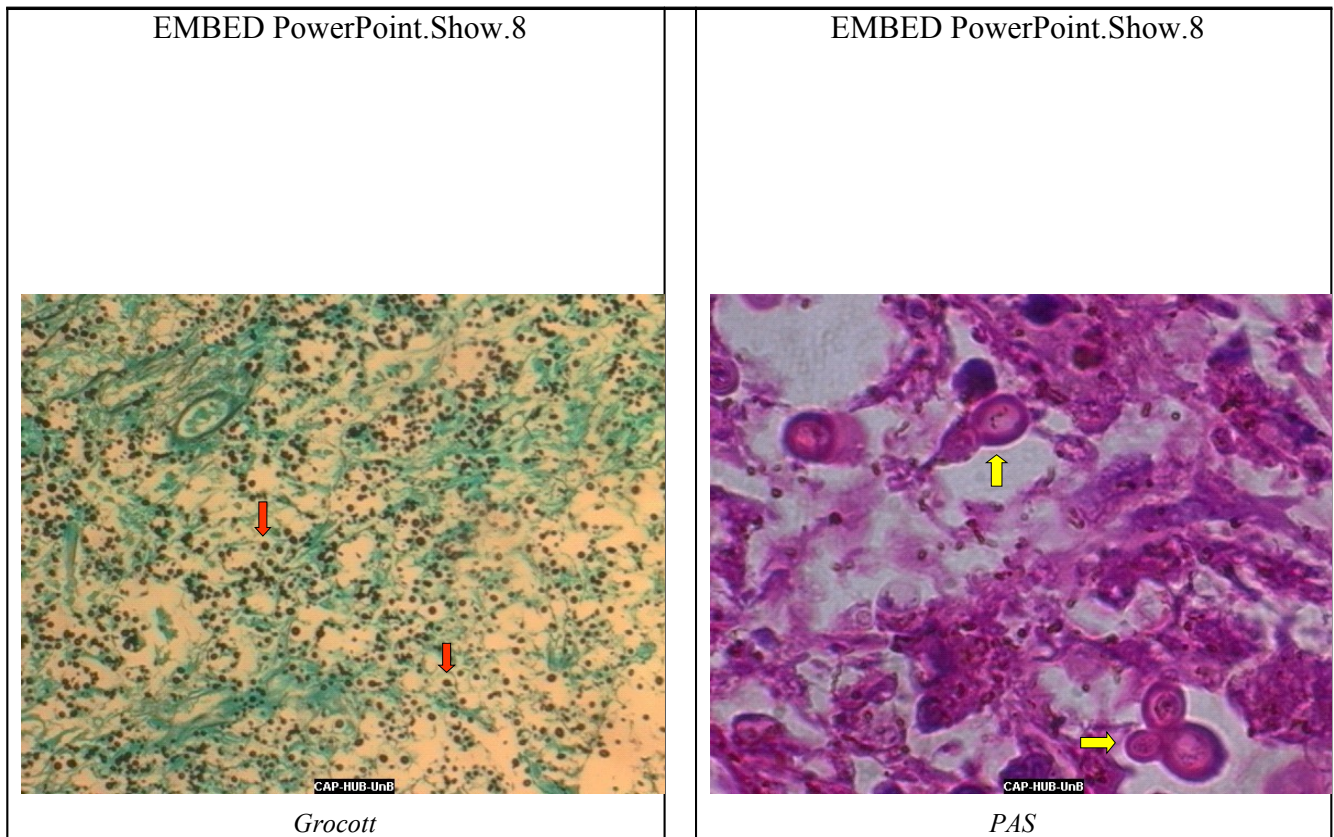


Figura 24. Numerosos *P. brasiliensis* (setas) no baço

EMBED PowerPoint.Show.8

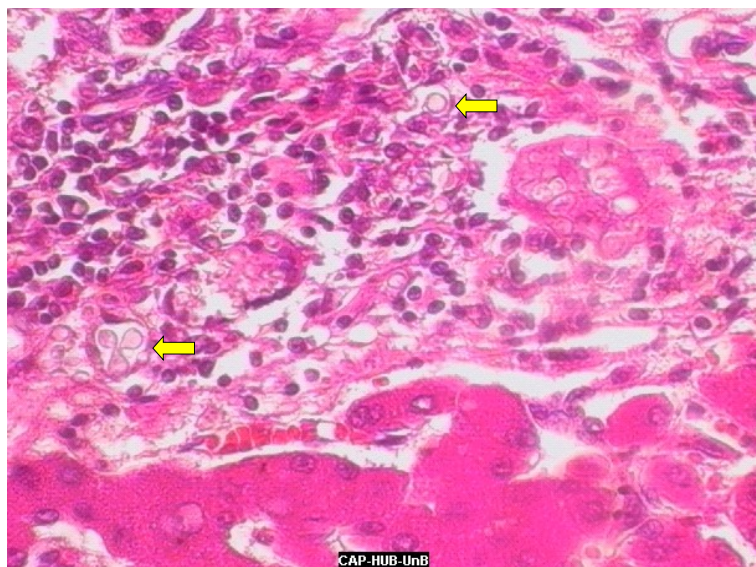


Figura 25. HE - *P. brasiliensis* (seta) no fígado

## 6. Discussão

## 6 - DISCUSSÃO

O gênero masculino, a forma crônica da paracoccidiodomicose e os pacientes entre a 4ª e a 6ª décadas de vida foram responsáveis pelo maior número, em valores absolutos, de pacientes. O gênero masculino representou 82,89% dos pacientes ( $p < 0,0001$ ). Essas observações são condizentes com a literatura (NEGRO, 1994; WANKE & LONDERO, 1994).

A frequência relativa da forma aguda ou subaguda da paracoccidiodomicose (22,53% no grupo sem co-infecção pelo HIV) foi superior à registrada em alguns estudos nacionais (LONDERO, 1990; PANIAGO, 2003; VALLE, 1992). Contudo, a participação das formas agudas ou subagudas nas casuísticas nacionais é muito variável: é descrita como incomum no Rio Grande do Sul (LONDERO, 1990), enquanto autores de outros estados a relatam mais freqüente do que o observado em nosso serviço (BARBOSA, 1968). É importante destacar que expressiva parcela dos pacientes (57,43%) não procedia do Distrito Federal, tendo procurado o Hospital Universitário de Brasília (HUB) por ser um centro de referência terciário. Possivelmente os casos com diagnóstico e conduta mais simples foram conduzidos nas regiões de origem, ocasionando o encaminhamento preferencial de casos com maior comprometimento do estado geral.

A alta freqüência de comprometimento linfonodal (42,11%) ( $p = 0,0002$ ) pode estar relacionada à participação significativa de pacientes com a forma aguda ou subaguda.

O predomínio das formas moderadas e graves deve refletir o encaminhamento seletivo de pacientes com manifestações mais graves, bem como a participação significativa das formas agudas ou subagudas, que englobam a maior parte dessas formas. Não obstante, um paciente com a forma aguda ou subaguda apresentou uma forma leve da paracoccidiodomicose. Em relação aos pacientes com formas agudas ou subagudas, em número total de 19, 68,42% apresentaram formas graves da paracoccidiodomicose, 26,32% moderadas e um paciente foi considerado como forma leve.

Nas formas crônicas da paracoccidiodomicose houve predominância das formas moderadas (52,63%) e leves (40,35%). Apenas 7,08% dos pacientes apresentaram manifestações graves, o que era esperado em relação às formas crônicas, de acordo com a literatura.



A participação do gênero feminino também foi superior à observada em alguns estudos nacionais (BISINELLI, 2001; LONDERO, 1990; MARQUES, 1983; PANIAGO, 2003; VALLE, 1992). A proporção entre os gêneros masculino e feminino foi 4,85 : 1. A predominância do gênero masculino, em serviços nacionais e da América Latina, ocorre em graus distintos, apresentando taxas tão variáveis como 4:1 em Goiás e 125:1 no Rio Grande do Sul (BARBOSA, 1968; BOPP, 1967; MARQUES, 1983).

A forma aguda ou subaguda da paracoccidiodomicose (n = 19) foi observada nas faixas etárias menores, nas quais não se observou o acentuado predomínio do gênero masculino - essa observação condiz com a literatura (FERREIRA, 1993; NEGRO, 1994; WANKE & LONDERO, 1994).

O comprometimento intra-abdominal nas formas agudas ou subagudas, presente em oito pacientes sem co-infecção pelo HIV / aids e em três pacientes com a co-infecção HIV / aids, incluiu manifestações como: presença de massa palpável, linfadenomegalia intra-abdominal, comprometimento intestinal, obstrução intestinal, ascite, abscesso intra-peritoneal, colestase extra-hepática, hepatomegalia e esplenomegalia. O paciente que desenvolveu abscesso intra-peritoneal pela paracoccidiodomicose (número 45) apresentava como condição imunodepressora insuficiência renal crônica, conduzida através de diálise peritoneal. O diagnóstico da paracoccidiodomicose foi estabelecido através do exame micológico direto do material proveniente do abscesso. O resultado negativo da cultura para fungos, do mesmo material, deve estar relacionado à utilização de anti-fúngicos previamente à drenagem cirúrgica.

Barbosa (1968) ressaltou a elevada frequência das formas linfático-abdominais em pacientes do estado de Goiás. Andrade (1983) estudou 57 pacientes com a forma linfático-abdominal, que corresponderam a 29,2% dos 195 pacientes com paracoccidiodomicose atendidos no Hospital das Clínicas - Departamento de Medicina Tropical do Instituto de Patologia Tropical da Universidade Federal de Goiás, no período entre 1968 a 1980.

Destacamos que o comprometimento intra-abdominal também foi observado em quatro pacientes com a forma crônica da paracoccidiodomicose.

A forma crônica predominou no gênero masculino após a terceira década de vida, em consonância com dados de outros autores (NEGRO, 1994; PANIAGO, 2003). A frequência das lesões mucosas em orofaringe e laringe foi alta entre esses pacientes. O

comprometimento do sistema pulmonar ( $p=0,0005$ ) e da mucosa orofaríngea ( $p<0,0001$ ) foi mais freqüente nas formas crônicas, enquanto o envolvimento do sistema linfonodal prevaleceu nas formas agudas ou subagudas ( $p=0,0002$ ), o que está de acordo com a definição das formas clínicas da paracoccidioidomicose. O comprometimento laríngeo foi exclusivo das formas crônicas.

Além das particularidades de apresentação da paracoccidioidomicose nas diversas regiões do país, certamente contribuem para os diferentes perfis clínico-epidemiológicos traçados nos estudos as características dos serviços de assistência à saúde, o que deve ser considerado durante a interpretação dos estudos.

O comprometimento do sistema pulmonar foi freqüente (55,26%), embora inferior ao relatado por outros serviços (LONDERO, 1990; VALLE, 1992). Muitos pacientes forneceram material para exame de escarro dirigido à pesquisa de fungos em uma única ocasião, embora freqüentemente tenham realizado um maior número de exames de escarro para a pesquisa de bacilos álcool-ácido-resistentes (BAAR) - isto é, exame direto corado pela técnica de *Ziehl Nielsen*. Ressaltamos ainda que a maior parte dos pacientes com comprometimento pulmonar era tabagista e frequentemente apresentava infiltrado intersticial predominantemente peri-hilar, ou outros padrões radiológicos de lesão pulmonar.

A pesquisa repetitiva do exame de escarro, a broncoscopia com estudo do lavado brônquio-alveolar (LAZZARINI-de-OLIVEIRA, 1999) e a tomografia computadorizada pulmonar foram indicadas apenas nos pacientes que apresentavam manifestação clínica predominantemente pulmonar, quando o diagnóstico diferencial englobava a tuberculose e as micoses pulmonares. É importante ressaltar que a radiografia simples de tórax tem valor limitado na avaliação de doenças pulmonares difusas, que são melhor avaliadas através da tomografia computadorizada de alta resolução (MUNIZ, 2002). Como a freqüência de comprometimento pulmonar registrada no Hospital Universitário de Brasília foi inferior à relatada alhures (LONDERO, 1990; PANIAGO, 2003; VALLE, 1992), sugere-se que ela poderia ter sido subestimada pelo não direcionamento dos esforços diagnósticos para a suspeita de micose pulmonar. A presença do tabagismo poderia ter diminuído a abordagem questionadora da etiologia das lesões pulmonares? Não temos dados objetivos para esclarecer essas questões.

A literatura relata pacientes que são tratados para tuberculose utilizando-se apenas

critérios clínico-radiológicos, ou seja, com resultado negativo para a pesquisa de BAAR em escarro. Os pacientes que não respondem ao tratamento para a tuberculose têm o diagnóstico questionado, e um dos diagnósticos diferenciais pertinentes é a paracoccidiodomicose (CASEIRO, 2005; FORJAZ, 1999). Na série há dois exemplos dessa situação:

- o paciente 72, que apresentou linfadenomegalia mediastinal (item 5.4) e fez uso de tratamento dirigido à tuberculose durante três meses, sem obter melhora clínica;
- o paciente 39, uma forma juvenil grave (item 5.2) que iniciou o tratamento para tuberculose em outro serviço. O paciente interrompeu o tratamento no terceiro dia devido aos efeitos adversos gastrointestinais, além do que o diagnóstico definitivo foi estabelecido em pouco tempo, mediante exame histopatológico de linfonodo, positivo para paracoccidiodomicose.

Em relação à co-infecção paracoccidiodomicose - tuberculose, condição observada com relativa frequência na literatura (FORJAZ, 1999; QUAGLIATO, 2005), 7% dos 71 pacientes sem a co-infecção paracoccidiodomicose HIV / aids a apresentaram. Dos cinco pacientes co-infectados pelo HIV / aids um paciente apresentou essa associação.

A associação da paracoccidiodomicose a outras infecções foi observada em nossos pacientes, de acordo com o que é relatado na literatura (MARTINEZ, 2005).

A importância da realização do exame micológico - incluindo exame direto e cultura - ficou bem evidenciada. Alguns pacientes só tiveram o diagnóstico da paracoccidiodomicose estabelecido através da cultura, entre os quais se incluem todos os pacientes cuja equipe assistente não teve conhecimento do diagnóstico da paracoccidiodomicose. A cultura identificou o crescimento do *P. brasiliensis* em período superior a um mês, como esperado, mas o resultado não estava no prontuário do paciente ou o paciente não mais retornou ao HUB. Outras justificativas para sempre solicitarmos o exame micológico com exame direto e cultura são: o baixo índice de suspeição para a paracoccidiodomicose na prática clínica, a possibilidade do exame histopatológico ser falsamente negativo, a eventual co-existência de infecções em um paciente e o grande polimorfismo que a doença apresenta.

A frequência de recidivas da paracoccidiodomicose (27,63%) foi alta, o que representa um dos grandes desafios para o tratamento da doença (NEGRO, 1994; WANKE & LONDERO, 1994).

A alta frequência de tabagismo e etilismo nas formas crônicas da paracoccidioidomicose, nas quais o comprometimento pulmonar foi predominante, está em concordância com o que é observado na literatura (BISINELLI, 2001).

As atividades agrárias foram referidas por 54,93% dos 71 pacientes dos quais dispúnhamos da informação sobre a atividade que exerciam, mas esse valor não teve significado estatístico ( $p=0,4913$ ). Essa frequência foi similar à observada por outros autores (BLOTTA, 1999; PANIAGO, 2003; VALLE, 1992) e inferior à relatada por Marques (1983) e Londero (1990). Apesar da paracoccidioidomicose ter um aspecto ocupacional (BRASIL, 2001) ela pode ocorrer em pessoas que sempre residiram em áreas urbanas e que tiveram contato com o solo apenas de forma esporádica.

É interessante observar que houve cinco crianças / adultos jovens que sempre residiram no Distrito Federal e negavam viagens para fora do Distrito Federal. Entre esses, quatro pacientes (números 23, 40, 45 e 70) apresentaram a forma aguda ou subaguda da paracoccidioidomicose. Apesar da ausência de dados oficiais sobre a frequência local da paracoccidioidomicose, Brasília se encontra em região considerada moderada a altamente endêmica para a doença, a julgar pelas casuísticas dos serviços de saúde dos estados vizinhos. A história epidemiológica desses pacientes sugere que sejam casos autóctones, pelo que se impõe maior atenção para essa possibilidade diagnóstica por parte da população médica local.

Houve duas crianças na série, uma das quais havia residido exclusivamente no Distrito Federal. Elas exemplificaram a gravidade da doença nessa faixa etária, apesar do pequeno número não possibilitar avaliação estatística.

Pelo menos um paciente com a forma aguda ou subaguda foi considerado uma forma leve da paracoccidioidomicose, situação que não é descrita na classificação vigente. Dois pacientes jovens apresentaram lesão cutânea localizada e não havia relato, em prontuário, de sinais e sintomas que sugerissem outras manifestações da doença. Contudo, ressaltamos que apenas um dos pacientes fez exame radiológico simples do tórax, que foi normal; nenhum dos dois pacientes foi submetido a exame de imagem para pesquisar comprometimento intra-abdominal.

O período de acompanhamento de nossos pacientes foi pequeno e muito heterogêneo.

Houve um paciente que apresentou como sequela a insuficiência adrenal primária (doença de Addison), diagnosticada 15 anos após o diagnóstico de paracoccidiodomicose orofaríngea e linfonodal periférica. Na literatura americana e européia, a etiologia da doença de Addison (DA), após a introdução da terapia anti-tuberculosa eficaz, é auto-imune em 68 a 94% dos casos. Contudo, em vários países, entre os quais o Brasil, a adrenalite granulomatosa, por tuberculose ou paracoccidiodomicose, é bastante frequente. A série de 82 pacientes acompanhados na Divisão de Endocrinologia da Universidade Federal de São Paulo (UNIFESP) e da Faculdade de Medicina de Ribeirão Preto (FMRP-USP) exemplificam essa tendência (Tabela 10). A maior frequência da etiologia paracoccidiodomicose na FMRP-USP está relacionada ao fato do serviço estar localizado em região endêmica para a paracoccidiodomicose e ser um centro de referência para a doença (SILVA, 2004).

Tabela 10. Distribuição de 82 casos de DA por etiologia nos serviços UNIFESP e EMRP-USP

	UNIFESP	FMRP-USP	Total
n	38	44	82
auto-imune (%)	52,6	25	39
paracoccidiodomicose (%)	18,4	36,4	28
tuberculose (%)	15,8	6,8	11

(adaptado de: Arq Bras Endocrinol Metab, v. 48, n. 5, p. 724-738)

A pesquisa da co-infecção pelo HIV foi realizada em apenas 26 pacientes da série (34,21%), o que poderia ser explicado pelo fato das padronizações das rotinas para suspeição e diagnóstico de HIV / aids terem ocorrido após 1984, embora tenha se observado uma tendência crescente por parte da equipe assistente em solicitá-la, condizente com o que denota o número crescente de artigos científicos que abordam a co-infecção *Paracoccidioides brasiliensis* HIV / aids. A incidência da paracoccidiodomicose em pacientes com a infecção pelo HIV, no Brasil, tem sido estimada em 0,02% (MARQUES, 2000). Contudo, essa taxa é muito variável, atingindo valores como 1,5% em alguns serviços (PANIAGO, 2005). No Hospital Universitário de Brasília a taxa foi 0,8%.

Dos cinco pacientes com co-infecção pelo HIV três já tinham o diagnóstico de aids à época do diagnóstico da paracoccidiodomicose. É interessante ressaltar que os três já faziam uso de antimicrobianos que habitualmente tem ação sobre o *P. brasiliensis* quando

tiveram o diagnóstico da paracoccidiodomicose. A alta frequência do uso de SMT-TMP pelos pacientes infectados pelo HIV se deve à preconização da profilaxia (primária ou secundária, contra o *P. carinii*) nos pacientes que apresentam contagem de linfócitos CD4<200células/ $\mu$ l.

O paciente A teve o diagnóstico da forma orofaríngea da micose dois anos antes do diagnóstico da retrovirose. Ele sempre apresentou imunidade razoavelmente preservada, como é evidenciado pela mensuração seqüencial dos linfócitos CD4. Sua lesão regrediu adequadamente mediante o uso de SMT-TMP, como é observado na maior parte dos pacientes imunocompetentes portadores da forma orofaríngea da paracoccidiodomicose. Giovani (2000) relata uma paciente com aids que desenvolveu lesão orofaríngea da paracoccidiodomicose e evoluiu bem mediante a terapêutica anti-retroviral e para a paracoccidiodomicose, obtendo elevação da contagem de linfócitos CD4.

O paciente B tinha contagem prévia de linfócitos CD4=240células/ $\mu$ l e 161células/ $\mu$ l. O diagnóstico da paracoccidiodomicose foi realizado pela cultura de material proveniente de linfadenomegalia cervical. O exame sorológico para paracoccidiodomicose corroborava o diagnóstico. O paciente desenvolveu hepatoesplenomegalia de caráter progressivo, lesões hepáticas focais que envolveram, associadas a ascite septada recidivante, para as quais se presumiu a etiologia paracoccidiodomicótica. O Cetoconazol foi utilizado de forma irregular como tratamento específico. Exames sorológicos para hepatite B foram negativos 16 meses antes do óbito do paciente, entre os quais se incluía o HBsAg. Ressaltamos que não foi realizada a pesquisa do Anti-HBc, marcador importante da infecção pelo vírus da hepatite B (VHB). Contudo, a pesquisa do HBsAg foi positiva à época da última internação e o laudo histopatológico da biópsia hepática realizada *post-mortem* sugeriu a presença de partículas do VHB, o que confirmou a infecção pelo VHB. A lesão hepática foi caracterizada como hepatite crônica agudizada, o que era compatível com a elevação das transaminases detectada à ocasião. Como a deterioração progressiva do estado geral do paciente e seu óbito se relacionaram à hepatopatia crônica e à insuficiência hepática, formulamos a pergunta: a co-infecção paracoccidiodomicose hepatite B teria contribuído para acelerar o êxito letal do paciente?

A paciente C apresentava contagem prévia de CD4=10células/ $\mu$ l e fazia uso de SMT-TMP e Itraconazol para outras infecções. Teve hemocultura positiva para o *P. brasiliensis*, que se imaginou ter contribuído para a etiologia da volumosa hepatoesplenomegalia e pancitopenia grave que apresentava (não foi submetida à biópsia

hepática devido a alterações da coagulação) (CASEIRO, 2005). Foi a óbito com a associação de hipertensão intracraniana - meningite fúngica presumível - ao quadro supracitado. Era uma paciente que apresentava imunossupressão importante e persistente desde o diagnóstico da retrovirose (há três anos), apesar do uso de medicação anti-retroviral. Apresentou várias co-morbidades relacionadas à imunossupressão, por certo determinantes do seu óbito.

O paciente D apresentava imunossupressão importante no começo do seu acompanhamento (contagem de CD4=11células/ $\mu$ l e CD4=1célula/ $\mu$ l), tendo desenvolvido tuberculose pulmonar multi-resistente e quadros repetidos de pneumocistose, tratados com SMT-TMP e outras drogas. O *P. brasiliensis* foi isolado da cultura de escarro em janeiro de 2000. Este paciente evoluiu muito bem, e teve contagem de CD4=762células/ $\mu$ l em novembro de 2004, quando permanecia em uso de SMT-TMP e anti-retrovirais. Sua evolução clínica foi paralela à melhora do estado imunitário, como podemos evidenciar pela evolução da contagem de CD4. Essa situação já é bastante freqüente na literatura.

O paciente E relatava o diagnóstico da infecção pelo HIV há poucos meses da internação no HUB, onde foi admitido por quadro de desconforto respiratório, tosse, febre e astenia. Veio a falecer devido a insuficiência respiratória no terceiro dia de internação. A autópsia confirmou a suspeita clínica de pneumocistose pulmonar, fez o diagnóstico de paracoccidiodomicose disseminada - em pulmões, fígado, baço e linfonodos - e detectou, em esôfago, monilíase e infecção por herpes (CORTI, 2004). O quadro sugeria um estado de imunodepressão importante, apesar de não dispormos da comprovação laboratorial de sua infecção pelo HIV. Contudo, como não foram caracterizadas outras causas de imunodeficiência e o paciente apresentou três doenças indicativas de aids - candidíase esofágica, infecção pelo herpes simples em trato gastro-intestinal e pneumonia por *Pneumocystis carinii* - diagnosticadas de forma definitiva através da autópsia, ele preencheu o critério excepcional do *Center for Diseases Control and Prevention* - CDC para o diagnóstico de casos de aids.

Os cinco pacientes co-infectados pelo HIV habitavam a região urbana. A associação à tuberculose foi observada em um paciente. O diagnóstico da paracoccidiodomicose foi estabelecido através de exame micológico (cultura) em três pacientes, por exame histopatológico em um e por autópsia no último. O exame sorológico para paracoccidiodomicose foi realizado apenas no paciente com a forma linfonodal e hepática da micose, cujo resultado foi positivo. Em relação ao paciente D, esse evoluiu muito bem

mediante o uso de SMT-TMP, instituído devido à pneumocistose recidivante - fato que alerta para a possibilidade de casos da associação paracoccidiodomicose HIV / aids poderem eventualmente passar despercebidos devido à instituição do SMT-TMP dirigido ao *P. carinii*.

A casuística da co-infecção paracoccidiodomicose HIV / aids, embora pequena no HUB, se soma à casuística de vários serviços que relatam essa co-infecção (BERNARD, 2000; NOBRE, 2003). Supõe-se que nesses pacientes ocorra a reativação endógena do *P. brasiliensis* em virtude da imunodepressão. A co-infecção paracoccidiodomicose HIV / aids é considerada um evento incomum, considerando-se a altíssima frequência de outras micoses, superficiais e sistêmicas, nos pacientes com a infecção pelo HIV /aids e em outras causas de imunodeficiência. O que se observa é que os casos de co-infecção paracoccidiodomicose HIV / aids frequentemente apresentam uma forma clínica mais grave, à semelhança dos quadros agudos ou subagudos da paracoccidiodomicose. Contudo, há relato de pacientes co-infectados com evolução similar à maioria das formas crônicas unifocais, que se caracterizam por apresentar boa resposta ao tratamento específico. É fato que o estado imunitário do paciente em questão contribui acentuadamente para o comportamento da paracoccidiodomicose. Os pacientes com imunossupressão acentuada também apresentam numerosas co-morbidades que indubitavelmente contribuem para sua evolução desfavorável. Em relação ao Hospital Universitário de Brasília, três dos cinco pacientes com a co-infecção apresentaram a forma disseminada da paracoccidiodomicose, com características da forma aguda ou subaguda (BERNARD, 2000).



## 7. Conclusão

## 7 - CONCLUSÃO

A análise retrospectiva de 76 casos de paracoccidiodomicose, entre os quais cinco casos de co-infecção pelo HIV / aids, assistidos no Hospital Universitário de Brasília durante os últimos vinte e dois anos; considerando que o serviço se situa em área endêmica para a paracoccidiodomicose e é referência para pacientes provenientes do Distrito Federal e de outros estados, permite constatar que:

1- o gênero masculino e os pacientes entre a 4<sup>a</sup> e a 6<sup>a</sup> décadas de vida corresponderam à maior parte da população estudada;

2- a apresentação das formas crônicas foi semelhante à relatada na literatura;

3- a frequência relativa das formas agudas ou subagudas esteve entre os níveis mais elevados observados em casuísticas nacionais;

4- o comprometimento linfonodal foi frequente, estando particularmente associado às formas agudas ou subagudas;

5- o comprometimento intra-abdominal foi comum nas formas agudas ou subagudas;

6- as formas moderadas e graves da paracoccidiodomicose foram frequentes, o que pode refletir o encaminhamento seletivo de pacientes com manifestações mais agressivas da doença, já que muitos não procediam do Distrito Federal;

7- nos pacientes com a co-infecção paracoccidiodomicose HIV / aids, a forma de apresentação da paracoccidiodomicose e o desenvolvimento de co-morbidades relacionadas à aids guardaram correlação com o grau de imunodepressão, o que também influenciou a evolução para o óbito ou para a manutenção / recuperação do sistema imunitário e consequente boa resposta à terapêutica;

8- houve predomínio de formas agudas ou subagudas entre os paciente com a co-infecção paracoccidiodomicose HIV / aids, apesar do pequeno número de pacientes não possibilitar comprovação estatística;

9- observaram-se casos provavelmente autóctones do Distrito Federal, a julgar pela história epidemiológica, o que deve posicionar a paracoccidiodomicose como uma possibilidade frente ao questionamento clínico para elucidação etiológica, em nosso meio;

10- a possibilidade de doença multifocal sempre deve ser considerada, ao procedermos à avaliação de pacientes com o diagnóstico de paracoccidiodomicose;

11- é necessário manter a atenção para a possibilidade do diagnóstico da paracoccidiodomicose, devido à sua apresentação pleomórfica, em pacientes imunocompetentes e deprimidos; para tanto não devemos hesitar em solicitar os exames histopatológico, citopatológico, micológico e sorológico.

A paracoccidiodomicose apresenta facetas que a tornam um desafio para a saúde pública brasileira:

- é uma endemia amplamente distribuída no território nacional;
- sua prevalência é subestimada;
- as particularidades da sua ecologia impedem medidas preventivas contra a aquisição da infecção;
- os esquemas terapêuticos preconizados apresentam resultados modestos;
- é responsável por morbidade e mortalidades expressivas.

É necessário manter a vigilância sobre a ocorrência da paracoccidiodomicose, a fim de avaliar sua real magnitude. Enfoque especial deve ser dirigido à co-infecção *Paracoccidoides brasiliensis* HIV / aids, pelo que os serviços de referência devem ser estimulados a relatar seus casos de co-infecção.

## 8. Resumo

## 8 - RESUMO

A paracoccidiodomicose é a micose sistêmica mais importante no Brasil, apresentando morbidade relacionada à atividade da doença e às possíveis seqüelas. É a oitava causa de óbito por doenças infecto-parasitárias crônicas no país. A pandemia da infecção pelo HIV / aids tem modificado o perfil de várias doenças infecciosas, entre as quais possivelmente a paracoccidiodomicose. Essa série de casos avaliou as características clínico-epidemiológicas dos pacientes com paracoccidiodomicose e a co-infecção paracoccidiodomicose HIV / aids, assistidos no Hospital Universitário de Brasília, no período entre 1984 e 2005.

Foram estudados 76 pacientes com paracoccidiodomicose, dos quais cinco apresentavam a co-infecção pelo HIV / aids. O gênero masculino representou 82,89% dos pacientes ( $p < 0,0001$ ). A média de idade foi 42 anos e a mediana foi 43,5 anos (DP: 15,25). O sistema pulmonar e a mucosa orofaríngea foram comprometidos na mesma frequência, 55,26%, predominando nas formas crônicas ( $p = 0,0005$  e  $p < 0,0001$ , respectivamente). O comprometimento linfonodal ocorreu em 42,11% dos pacientes, predominando nas formas agudas ou subagudas ( $p = 0,0002$ ). A frequência de lesões laríngeas foi 19,74% e de lesões cutâneas 21,05%. O comprometimento intra-abdominal ocorreu em 57,9% e 7,02% das formas agudas ou subagudas e crônicas, respectivamente. A adenomegalia mediastinal com aspecto tumoral foi observada em 4 pacientes. A forma aguda ou subaguda representou 22,54% dos 71 pacientes sem co-infecção pelo HIV / aids. As formas graves, moderadas e leves da paracoccidiodomicose representaram, respectivamente, 68,42%, 26,32% e 5,26% dos pacientes com a forma aguda ou subaguda. Considerando-se a forma crônica, as formas graves, moderadas e leves corresponderam a 7,08%, 52,63% e 40,35% dos pacientes, respectivamente.

Os pacientes não procedentes do Distrito Federal corresponderam a 57,33% da população estudada. Houve casos de paracoccidiodomicose provavelmente autóctones do Distrito Federal, a julgar pelos dados epidemiológicos. Atividade agrária atual ou pregressa foi relatada por 54,93% de 71 pacientes. O tabagismo (87,04%) e etilismo (55,32%) foram freqüentes entre os pacientes com a forma crônica para os quais dispúnhamos dessas informações. 27,63% dos pacientes apresentaram paracoccidiodomicose recidivante. O exame sorológico para o HIV foi realizado em 34,21% dos pacientes.

Dos cinco pacientes com a co-infecção pelo HIV / aids quatro eram do gênero masculino. Os três pacientes com a forma aguda ou subaguda da paracoccidiodomicose (dois homens e uma mulher) apresentaram a forma disseminada da doença, imunodepressão acentuada e outras co-morbididades relacionadas à aids, tendo evoluído para o óbito. Os dois pacientes com a forma crônica da paracoccidiodomicose evoluíram com aumento da contagem de linfócitos CD4 e apresentaram boa resposta ao tratamento da paracoccidiodomicose e das infecções oportunistas associadas.

É necessário manter a atenção para a possibilidade do diagnóstico da paracoccidiodomicose, entre pacientes imunocompetentes e deprimidos. Os casos de co-infecção paracoccidiodomicose HIV / aids devem ser relatados, a fim de se avaliar a real magnitude e as características dessa condição.

Palavras-chave: paracoccidiodomicose; HIV; co-infecção.

## 9. Abstract

## 9 – ABSTRACT

Paracoccidioidomycosis is the most important deep mycosis in Brazil. It's morbidity is related to the disease's activity and to possible sequelae. It's the eighth most common cause of death through chronic infectious and parasitic diseases. Human immunodeficiency virus infection and aids have modified the behavior of other infectious diseases – maybe this is true for paracoccidioidomycosis. This study analyzed clinical and epidemiologic characteristics of paracoccidioidomycosis and paracoccidioidomycosis associated to HIV / aids patients, admitted to the University Hospital of Brasília, from 1984 to 2005.

76 patients with paracoccidioidomycosis were studied, of whom five presented the co-infection by HIV / aids. Male gender represented 82,89% of patients ( $p < 0,0001$ ). The average age was 42 years and median was 43,5 years ( $SD = 15,25$ ). Lung and oral mucous membrane involvement were found in similar frequency (55,26%), and were more common in chronic forms ( $p = 0,0005$  and  $p < 0,0001$ , respectively). Lymph node involvement was verified in 42,11% of patients, being more prevalent in acute or subacute forms ( $p = 0,0002$ ). Laryngeal lesions were observed in 19,74% and cutaneous lesions in 21,05%. Intra-abdominal lesions were observed in 57,9% and 7,02% of patients of acute or subacute and chronic forms, respectively. Tumoral form of hilar adenopathy was seen in four patients. 22,53% of 71 patients (without co-infection with HIV / aids) belonged to acute or subacute form of paracoccidioidomycosis. Severe, moderate and mild forms of paracoccidioidomycosis accounted for 68,42%, 26,32% and 5,26% of acute or subacute form patients. In respect to chronic form, severe, moderate and mild forms represented 7,08%, 52,63% and 40,35% of patients.

Patients that do not proceed from Distrito Federal accounted for 57,33% of studied population. Some cases of paracoccidioidomycosis were probably autochthonous from Distrito Federal, according to epidemiologic data. Engagement in rural activities (54,93%), tobacco (87,04%) and alcohol (55,32%) consumption were frequent in those patients whose data were available. Paracoccidioidomycosis was recurrent in 27,63% of patients. Sorologic testing for HIV was performed in 34,21% of patients.

Paracoccidioidomycosis was associated with HIV infection / aids in five patients, and four of them were men. The three patients with acute or subacute form (two men and one woman) had the disseminated disease and pronounced immunosuppression, besides other morbidities commonly related to aids, and evolved to death. The two patients with chronic



form of paracoccidioidomycosis improved after paracoccidioidomycosis and opportunistic infections treatment, and accomplished higher CD4 values.

It is necessary to be aware of diagnosis of paracoccidioidomycosis, when considering immunocompetent and immunocompromised patients. Paracoccidioidomycosis HIV / aids association must be reported, in order to better understand it's magnitude and features.

Key word: paracoccidioidomycosis; HIV; co-infection.

## 10. Referências Bibliográficas

## 10 – REFERÊNCIAS BIBLIOGRÁFICAS

ALBORNOZ, M. C. B. Isolation of *Paracoccidioides brasiliensis* from rural soil in Venezuela. **Sabouraudia**, v. 9, p. 248-252, 1971.

ALBUQUERQUE, C. F.; MARQUES DA SILVA, S. H.; CAMARGO, Z. P. Improvement of the Specificity of an Enzyme-Linked Immunosorbent Assay for Diagnosis of Paracoccidioidomycosis. **Journal of Clinical Microbiology**, v. 43, n. 4, p. 1944-1946, apr. 2005.

ALMEIDA, O. P., JACKS Jr., J. Paracoccidioidomycosis of the Mouth: an Emerging Deep Mycosis. **Critical Review in Oral Biology Medicine**, v. 14, n. 5, p. 377-383, 2003.

ALMEIDA, S. R.; LOPES, J. D. The low efficiency of dendritic cells and macrophages from mice susceptible to *Paracoccidioides brasiliensis* in inducing a Th1 response. **Brazilian Journal of Medical and Biologic Research**, v. 34, n. 4, p. 529-537, 2001.

AMSTALDEN, E. M. I. et al. Paracoccidioidomycosis of bones and joints: a clinical, radiologic and pathologic study of 9 cases. **Medicine**, v. 75, n. 4, p. 212-225.

ANDRADE, A. L. S. S. Paracoccidioidomicose linfático-abdominal - contribuição ao seu estudo. **Revista Patologia Tropical**, v. 12, n. 2, p. 165-256, maio/ago., 1983.

ARAÚJO, M. S.; SOUSA, C. O. M.; CORREIA, D. Avaliação do exame citopatológico como método para diagnosticar a paracoccidioidomicose crônica oral. **Revista da Sociedade Brasileira de Medicina Tropical**, Uberaba, v. 36, n. 3, p. 427-430, 2003.

BAGAGLI, E., SIMÕES, L. B. New strategies and opportunities for the ecoepidemiological study of *Paracoccidioides brasiliensis*: sentinel animal, molecular biology and geoprocessing. In: IX INTERNATIONAL MEETING ON PARACOCCIDIOIDOMYCOSIS, 9, 2005, Águas de Lindóia. **Revista do Instituto de Medicina Tropical de São Paulo**, São Paulo: v. 47, p. 16, out. 2005.

BARBOSA, W. **Blastomicose sul-americana. Contribuição ao seu estudo no Estado de Goiás**. 1968. (Tese de Livre-Docência) - Universidade Federal de Goiás, Goiânia, 1968.

BARBOSA, W., ANDRADE, A. L. S. S. Hepatic involvement in paracoccidioidomycosis. **Revista de Patologia Tropical**, v. 12, n. 3, p. 295-305, set./dez. 1983.

BERNARD, G., DUARTE, A. J. S. Paracoccidioidomycosis: a model for evaluation of the effects of human immunodeficiency virus infection on the natural history of endemic tropical diseases. **Clinical Infectious Diseases**, v. 31, p. 1032-1039, 2000.

BERNARD G. et al. Contribution to the Natural History of Paracoccidioidomycosis: Identification of the Primary Pulmonary Infection in the Severe Acute Form of the Disease – A Case Report. **Clinical Infectious Diseases**, v. 40, e1-e4, 2005.

BERNARD, G. et al. Modulation of the antigen-specific responses in paracoccidioidomycosis patients: the role of cytokines and costimulatory molecules. In: IX INTERNATIONAL MEETING ON PARACOCCIDIOIDOMYCOSIS, 9, 2005, Águas de Lindóia. **Revista do Instituto de Medicina Tropical de São Paulo**, São Paulo:, v. 47, p. 5, out. 2005.

BISINELLI, J. C. et al. Manifestações estomatológicas da paracoccidioidomicose. **Revista Brasileira de Otorrinolaringologia**, São Paulo, v. 67, n. 5, set. 2001.

Blastomicose Sul-Americana (Paracoccidioidomicose). Diagnóstico Laboratorial e Radiológico. In: Veronesi, R.; Focaccia, R. **Tratado de Infectologia**. Brasil: Atheneu, v. 2, p. 1118-1124, 2002.

BLOTTA, M. H. et al. Endemic regions of paracoccidioidomycosis in Brazil: a clinical and epidemiologic study of 584 cases in the southeast region. **American Journal Tropical Medicine Hygiene**, v. 61, p. 390-394, 1999.

BLOTTA, M. H. S. L., MAMONI, R. L. Kinetic of cytokines and chemokines gene expression distinguishes *Paracoccidioides brasiliensis* infection from disease. In: IX INTERNATIONAL MEETING ON PARACOCCIDIOIDOMYCOSIS, 9, 2005, Águas de Lindóia. **Revista do Instituto de Medicina Tropical de São Paulo**, São Paulo, v. 47, p. 5, out. 2005.

BOPP, C. & BERNARDI, C. D. V. Geopatologia da blastomicose sul-americana no Rio Grande do Sul. **Associação Médica do Rio Grande do Sul**, v. 11, p. 31-49, 1967.

BORELLI, D. Concepto de Reservárea. La reducida reservárea de la paracoccidiodosis. **Dermatología Venezolana**, v. 4, p. 71-77, 1964.

BORGES-WALMSLEY, M. I. et al. The pathobiology of *Paracoccidioides brasiliensis*. **Trends in Microbiology**, v. 10, n. 2, p. 80-87, 1 feb. 2002.

BRASIL. Ministério da Saúde. Organização Pan-Americana da Saúde no Brasil. **Doenças relacionadas ao trabalho: manual de procedimentos para os serviços de saúde.**- 580p. Brasília: Ministério da Saúde, 2001.

BRASIL. Ministério da Saúde. Secretaria de Vigilância em Saúde. **Doenças infecciosas e parasitárias: guia de bolso / Ministério da Saúde, Secretaria de Vigilância em Saúde.** - 5. ed. amp. – 320p. Brasília: Ministério da Saúde, 2005.

BRITO, A. M., CASTILHO, E. A., SZWARCOWALD C. L. Aids e infecção pelo HIV no Brasil: uma epidemia multifacetada. **Revista da Sociedade Brasileira de Medicina Tropical**, Uberaba, v. 34, p. 207-217, 2001.

CALLE, D. et al. Paracoccidiodomycosis in Colombia: an ecological study. **Epidemiology Infectology**, v. 126, p. 309-315, 2001.

CALICH, V. L. G. The innate and acquired immune responses in paracoccidiodomycosis: defining the targets for immunomodulation and immunotherapy. In: IX INTERNATIONAL MEETING ON PARACOCIDIOIDOMYCOSIS, 9, 2005, Águas de Lindóia. **Revista do Instituto de Medicina Tropical de São Paulo**, São Paulo: v. 47, p. 15, out. 2005.

CASEIRO, M. M. et al. Septicemia caused by *Paracoccidioides brasiliensis* (Lutz, 1908) as the cause of death of na aids patiente from Santos, São Paulo State, Brazil – A nonendemic area. **Revista do Instituto de Medicina Tropical de São Paulo**, São Paulo, v. 47. n. 4, jul./ag. 2005.

CERMEÑO, J. R. et al. Casuística de las micosis en el Hosptal Universitario “Ruiz y páez”. Ciudad Bolívar, Venezuela, 2002. **Investigación Clínica**, v. 46, n. 1, mar. 2005.

COIMBRA, C. E. A. Paracoccidioidin and histoplasmin sensivity in the Tupí-Mondé Amerindian populations from Brazilian Amazonia. **Annals Tropical Medicine Parasitology**,

v. 88, p. 197-207, 1994.

CONCEIÇÃO, Y. T. M. **Paracoccidioidomicose e câncer. Frequência da associação em estudo de necrópsias.** 1996. Dissertação (Mestrado em Medicina) – Faculdade de Medicina da Universidade de São Paulo, São Paulo, 1996.

CORTI, M., VILLAFANE, M. F., NEGRONI, R. & PALMIERI, O. Disseminated paracoccidioidomycosis with peripleuritis in an AIDS patient. **Revista do Instituto de Medicina Tropical de São Paulo**, São Paulo, v. 4, n.1, p. 47-50, jan./fev. 2004.

COSTA, E. O. et al. Delayed hypersensitivity test with paracoccidioidin in captive Latin American wild mammals. **Journal of Medical and Veterinary Mycology**, v. 33, p. 39-42, 1995.

COUTINHO, Z. F. et al. Mortalidade por paracoccidioidomicose no Brasil (1980-1995). **Cadernos Saúde Pública**, Rio de Janeiro, v. 18, n. 5, p. 1441-1454, set./out. 2002.

CUNHA MOTTA, L., PUPO, J. A. Granulomatose paracoccidióidica (“Blastomycose Brasileira”). I – Estudo anátomo-clínico das lesões cutâneas. II – Estudo clínico das blastomycoses tegumentares. **Anais da Faculdade de Medicina de São Paulo**, v. 12, 407-426, 1936.

DEPS, P. D., NEVES, M. B., PINTO NETO, L. F. S. Paracoccidioidomycosis: na unusual presentation with a rapid progression. **Revista da Sociedade Brasileira de Medicina Tropical**, Uberaba, v. 37, n. 5, p. 425-426, 2004.

DÍEZ, S. et al. PCR with *Paracoccidioides brasiliensis* specific primers: potential use in ecological studies. **Revista do Instituto de Medicina Tropical de São Paulo**, São Paulo, v. 41, n. 6, nov./dez. 1999.

DUPONT, B. et al. Mycosis in AIDS. **Medical Mycology**, v. 38 (suppl. 1), p. 259-267, 2000.

FARIAS, M. R. et al. Canine paracoccidioidomycosis: case report of generalized lymphadenitis. In: IX INTERNATIONAL MEETING ON PARACOCCIDIOIDOMYCOSIS, 9, 2005, Águas de Lindóia. **Revista do Instituto de Medicina Tropical de São Paulo**, São Paulo: v. 47, p. 64, out. 2005.

FAVA NETTO. Contribuição ao estudo imunológico da blastomicose de Lutz (blastomicose sudamericana). **Revista do Instituto Adolfo Lutz**, v. 21, p. 99-194, 1961.

FAVA, S. Di C. Epidemiologic surveys of histoplasmin and paracoccidioidin. **Revista do Instituto de Medicina Tropical de São Paulo**, São Paulo, v. 40, n. 3, maio/jun. 1998.

FELIPE, M. S. S. et al. Functional genome of the human pathogenic fungus *Paracoccidioides brasiliensis*. **FEMS Immunology and Medical Microbiology**, Article in Press.

FERNANDES, G. F. et al. IgM and IgG antibody response to *Paracoccidioides brasiliensis* in naturally infected wild armadillos (*Dasypus novemcinctus*). **Medical Mycology**, v. 42, p. 363-368, aug. 2004.

FERREIRA, M. S. **Contribuição para o estudo clínico-laboratorial e terapêutico da forma juvenil da paracoccidioidomicose**. 1988. 176 f. Dissertação (Livre Docência) – Universidade Estadual do Rio de Janeiro, Uberlândia, 1988.

FERREIRA, M. S. et al. Isolation and characterization of a *Paracoccidioides brasiliensis* strain from a dogfood probably contaminated with soil em Uberlândia, Brazil. **Journal of Medical and Veterinary Mycology**, v. 28, p. 253-256, 1990.

FERREIRA, M. S. Contribuição para o estudo clínico-laboratorial e terapêutico da forma juvenil da paracoccidioidomicose. **Revista de Patologia Tropical**, v. 22(2), p. 267-406, jul./dez. 1993.

FERREIRA, M. S. Blastomicose Sul-Americana (Paracoccidioidomicose). Imunopatogênese e Patologia. In: Veronesi, R., Focaccia, R. **Tratado de Infectologia**. Brasil: Atheneu, v. 2, p. 1103-110, 2002.

FERREIRA, K. S.; LOPES, J. D.; ALMEIDA, S. R. Down-regulation of dendritic cell activation induced by *Paracoccidioides brasiliensis*. **Immunology Letters**, v. 94, n. 1-2, p. 107-114, 15 June 2004.

FONSECA, E. R. S.; PARDAL, P. P. O.; SEVERO, L. C. Paracoccidioidomicose em crianças em Belém do Pará. **Revista da Sociedade Brasileira de Medicina Tropical**, Uberaba, v. 32, n. 1, jan./fev. 1999.

FORJAZ, M. H. H. et al. Paracoccidioidomicose em índios brasileiros da tribo Suruí: estudo clínico-laboratorial de 2 casos. **Revista da Sociedade Brasileira de Medicina Tropical**, Uberaba, v. 32, n. 5, p. 571-575, set./out. 1999.

FORNAJEIRO, N. et al. Inquérito epidemiológico sobre a paracoccidioidomicose utilizando a gp43 em dois municípios do noroeste do Paraná, Brasil. **Revista da Sociedade Brasileira de Medicina Tropical**, Uberaba, v. 38, n. 2, p. 191-193, mar./abr. 2005.

FRANCO, M. Paracoccidioidomycosis: a recently proposed classification of its clinical forms. **Revista da Sociedade Brasileira de Medicina Tropical**, Uberaba, v. 20, n. 2, p. 129-132, abr./jun. 1987.

FRANCO, M. et al. A critical analysis of isolation of *Paracoccidioides brasiliensis* from soil. **Medical Mycology**, v. 38, p. 185-191, 2000.

FRANCO, M. F. Opening conference: The evolution of research in Paracoccidioidomycosis. In: IX INTERNATIONAL MEETING ON PARACOCCIDIOIDOMYCOSIS, 9, 2005, Águas de Lindóia. **Revista do Instituto de Medicina Tropical de São Paulo**, São Paulo: v. 47, p. 2, out. 2005.

GIOVANI, E. M. Paracoccidioidomycosis in an HIV-positive patient: a case report with gingival aspects. **Oral Diseases**, v. 6, p. 327-329, 2000.

GODOY, P.; LELIS, S. S. R.; RESENDE, U. M. Paracoccidioidomicose e síndrome de imunodeficiência adquirida: relato de necrópsia. **Revista da Sociedade Brasileira de Medicina Tropical**, Uberaba, v. 39, n. 1, p. 79-81, jan./fev. 2006.

GOES, A. M. Modulation of cell activation markers and cytokines in patients with paracoccidioidomycosis. In: IX INTERNATIONAL MEETING ON PARACOCCIDIOIDOMYCOSIS, 9, 2005, Águas de Lindóia. **Revista do Instituto de Medicina Tropical de São Paulo**, São Paulo: v. 47, p. 5, out. 2005.



GOLDANI, L., SUGAR A. M. Paracoccidioidomycosis and AIDS: an overview. **Clinical Infectious Diseases**, v. 21, p. 1275-1281, 1995.

KARP, C. L. NEVA. F. A. Tropical infectious diseases in human immunodeficiency virus-infected patients. **Clinical Infectious Diseases**, v. 28, p. 947-965, 1999.

KUROKAWA, C. S.; SUGIZAKI, M. F.; PERAÇOLI, M. T. S. Virulence factors in fungi of systemic mycoses. **Revista do Instituto de Medicina Tropical de São Paulo**, São Paulo, v. 40, n. 3, mai./jun. 1998.

LACAZ, C. S. Historical Evolution of the Knowledge on Paracoccidioidomycosis and its Etiologic Agent, *Paracoccidioides brasiliensis*. In: Franco, M. **Paracoccidioidomycosis**. Florida: CRC Press, p. 1-12, 1994.

LACAZ, C. S. *Paracoccidioides brasiliensis*: Morphology; Evolutionary Cycle; Maintenance during Saprophytic Life; Biology, Virulence, Taxonomy. In: Franco, M. **Paracoccidioidomycosis**. Florida: CRC Press, p. 13-26, 1994.

LAMBERTUCCI, J. R. et al. Fever of indetermined origin in patients with the acquired immunodeficiency syndrome in Brazil: report on 55 cases. **Revista do Instituto de Medicina Tropical de São Paulo**, São Paulo: out. 2005, v. 41, p. 23-32, 1999.

LAZZARINI-DE-OLIVEIRA, L. C.; ARANTES, A. A.; CAIUBY, M. J. M. Utilidade da investigação rotineira de infecção fúngica pela broncoscopia em pacientes infectados ou não pelo HIV em um hospital geral, referência para SIDA. **Revista da Sociedade Brasileira de Medicina Tropical**, Uberaba, v. 32. n. 3, p. 255-261, mai./jun. 1999.

LENZI, H. L. Paracoccidioides brasiliensis: intra or extracelular fungus? In: IX INTERNATIONAL MEETING ON PARACOCCIDIOIDOMYCOSIS, 9, 2005, Águas de Lindóia. **Revista do Instituto de Medicina Tropical de São Paulo**, São Paulo: v. 47, p. 12, out. 2005.

LIMA, M. A. et al. Paracoccidioidomicose em paciente com a infecção pelo vírus da imunodeficiência humana. Relato de necrópsia. **Revista do Instituto de Medicina Tropical de São Paulo**, São Paulo, v. 28, p. 279-284, 1995.

LONDERO, A. T., RAMOS, C. D. Paracoccidioidomicose: estudo clínico-micológico de 260

casos observados no interior do Estado do Rio Grande do Sul. **Jornal de Pneumologia**, v. 16, p. 129-132, 1990.

LONDERO, A. T., RIOS-GONÇALVES, A. J., TERRA, G. M. F. Paracoccidioidomycosis in Brazilian children. A critical review (1911-1994). **Anais Brasileiros de Pediatria**, v. 4, p. 128-137, 1997.

LORENZONI, P. J. et al. Meningite paracoccidioidomicótica. **Arquivo de Neuro-Psiquiatria**, São Paulo, v. 60, n. 4, dez. 2002.

MALDONADO LIRA, B. Immune response in paracoccidioidomycosis. **Revista de la Sociedad Venezolana de Microbiologia**, Caracas, v. 21, n. 2, jul. 2001.

MALUF, M. L. F. et al. Prevalência da paracoccidioidomicose-infecção determinada através de teste sorológico em doadores de sangue na região Noroeste do Paraná, Brasil. **Revista da Sociedade Brasileira de Medicina Tropical**, Uberaba, v. 36, n. 1, p. 11-16, 2003.

MARQUES, S. A. et al. Aspectos epidemiológicos da paracoccidioidomicose na área endêmica de Botucatu (São Paulo – Brasil). **Revista do Instituto de Medicina Tropical de São Paulo**, São Paulo, v. 25, p. 87-92, 1983.

MARQUES, S. A., SHIKANAI-YASUDA, M. A. Paracoccidioidomycosis Associated with Immunosuppression, AIDS, and Cancer. In: Franco, M. **Paracoccidioidomycosis**. Florida: CRC Press, p. 393-405, 1994.

MARQUES, S. A. Et al. Paracoccidioidomycosis associated with acquired immunodeficiency syndrome. Report of seven cases. **Revista do Instituto de Medicina Tropical de São Paulo**, São Paulo, v. 37, p. 261-265, 1995.

MARQUES, S. A.; CAMARGO, R. M. P. Paracoccidioidomicose. In: ZAITZ, C. et al. **Compêndio de Micologia Médica**. Rio de Janeiro: Editora Médica e Científica Ltda, p. 231-263, 1998.

MARQUES, S. A. et al. Mycosis associated with AIDS in third world. **Medical Mycology**, v. 38 (suppl. 1), p. 269-279, 2000.

MARQUES, S. A. Paracoccidiodomicose: Atualização Epidemiológica, Clínica e Terapêutica. **Anais brasileiros de Dermatologia**, Rio de Janeiro, v. 78, n. 2, p. 135-150, mar./abr. 2003.

MARQUES DA SILVA, S. H., CAMARGO, Z. P. Detention of gp43 and gp70 as circulating antigens of *P. brasiliensis* and follow up of patients under antimycotic therapy. In: IX INTERNATIONAL MEETING ON PARACOCCIDIOIDOMYCOSIS, 9, 2005, Águas de Lindóia. **Revista do Instituto de Medicina Tropical de São Paulo**, São Paulo: v. 47, p. 8, out. 2005.

MARTINEZ, R. Blastomicose Sul-Americana (Paracoccidiodomicose). Etioepidemiologia e Ecologia. In: Veronesi, R., Focaccia, R. **Tratado de Infectologia**. Brasil: Atheneu, v. 2, p. 1101-1103, 2002.

MARTINEZ, R. Opportunistic paracoccidiodomycosis. In: IX INTERNATIONAL MEETING ON PARACOCCIDIOIDOMYCOSIS, 9, 2005, Águas de Lindóia. **Revista do Instituto de Medicina Tropical de São Paulo**, São Paulo: v. 47, p. 7, out. 2005.

MARTINS, R. et al. Serological follow-up of patients with paracoccidiodomycosis treated with Itraconazole using *Dot-Blot*, *ELISA* and *Western-Blot*. **Revista do Instituto de Medicina Tropical de São Paulo**, São Paulo, v. 39, n. 5, set./out. 1997.

MENDES, R. P. The gamut of clinical manifestations. In: Franco, M. **Paracoccidiodomycosis**. Florida: CRC Press, p. 233-258, 1994.

MENDES, R. P. Blastomicose Sul-Americana (Paracoccidiodomicose). Quadro Clínico. In: Veronesi, R., Focaccia, R. **Tratado de Infectologia**. Brasil: Atheneu, v. 2, p. 1107- 1118, 2002.

MENDES, R. P. Paracoccidiodomicose. In: Cimerman, S., Cimerman, B. **Condutas em infectologia**. Brasil: Atheneu, p. 384-399, 2004.

MENDES, R. P. Antifungal drugs and therapeutic schedules – is a consensus possible? In: IX INTERNATIONAL MEETING ON PARACOCCIDIOIDOMYCOSIS, 9, 2005, Águas de Lindóia. **Revista do Instituto de Medicina Tropical de São Paulo**, São Paulo: v. 47, p. 8, out. 2005.

MOREJON, K. M. L. et al. A comparative study fo paracoccidiodomycosis in HIV-1-<sub>123</sub>

seropositive and seronegative patients. In: IX INTERNATIONAL MEETING ON PARACOCCIDIOIDOMYCOSIS, 2005, Águas de Lindóia. **Revista do Instituto de Medicina Tropical de São Paulo**, São Paulo: v. 47, p. 38, out. 2005.

MORGADO, M. G. et al. Human immunodeficiency virus/acquired immunodeficiency syndrome and tropical diseases: a Brazilian perspective. **Memórias do Instituto Oswaldo Cruz**, v. 95 (supl. 1), p. 145-151, 2000.

MUNIZ, M. A. S. et al. Paracoccidiodomicose pulmonar – Aspectos na tomografia computadorizada de alta resolução. **Radiologia Brasileira**, v. 35, n. 3, p. 147-154, 2002.

NAIFF, R. D. et al. Paracoccidiodomicose enzoótica em tatus (*Dasyus novemcinctus*) no Estado do Pará. **Revista do Instituto de Medicina Tropical de São Paulo**, v. 28, p. 19-27, 1986.

NAIFF, R. D. et al. Encuesta epidemiologica de histoplasmosis, paracoccidiodomicosis y leishmaniasis mediante pruebas cutaneas. **Boletín Of Sanit Panam**, v. 104, n. 1, p. 35-49, 1998.

NEGRO, G. et al. General Clinical Aspects: Polar Forms of Paracoccidiodomycosis, the disease in Childhood. In: Franco, M. **Paracoccidiodomycosis**. Florida: CRC Press, p. 225-232, 1994.

NEGRO, G. M. B. Sorologia das micoses. In: ZAITZ, C. et al. **Compêndio de Micologia Médica**. Rio de Janeiro: Editora Médica e Científica Ltda, p. 365-370, 1998.

NEGRONI, P. El *Paracoccidioides brasiliensis* vive saprofiticamente en el suelo argentine. **Prensa Médica Argentina**, v. 53, p. 2381-2382, 1966.

NOBRE, V. et al. Opportunistic infections in patients with AIDS admitted to an university hospital of the south of Brazil. **Revista do Instituto de Medicina Tropical de São Paulo**, São Paulo, v. 45, n. 2, p. 69-74, mar./abr. 2003.

PANIAGO, A. M. M. et al. Paracoccidiodomicose: estudo clínico e epidemiológico de 422 casos observados no Estado de Mato Grosso do Sul. **Revista da Sociedade Brasileira de Medicina Tropical**, Uberaba, v. 36, n.4, 455-459, 2003.

PEDRO, R. de J. et al. Paracoccidioidomicose e infecção pelo vírus da imunodeficiência humana. **Revista do Instituto de Medicina Tropical de São Paulo**, São Paulo, v. 31, p. 119-125, 1989.

PEDROSA, P. N. **Paracoccidioidomicose: inquérito intradérmico com paracoccidioidina em zona rural do estado do Rio de Janeiro**. Rio de Janeiro, 1976. (Dissertação de Mestrado) - Universidade Federal do Rio de Janeiro, 1976.

PEREIRA, R. M. et al. Fatal disseminated paracoccidioidomycosis in a two-year-old child. **Revista do Instituto de Medicina Tropical de São Paulo**, São Paulo, v. 46, n. 1, p. 37-39, 2004.

PEREIRA, R. M. et al. Paracoccidioidomycosis in children: clinical presentation, follow-up and outcome. **Revista do Instituto de Medicina Tropical de São Paulo**, São Paulo, v. 46, n. 3, p. 127-131, 2004.

POPI, A. F.; LOPES, J. D.; MARIANO, M. GP43 from *Paracoccidioides brasiliensis* inhibits macrophage functions. Na evasion mechanism of the fungus. **Cellular Immunology**, v. 218, n. 1-2, p. 87-94, jul./aug. 2002.

PUCCIA, R., CARVALHO, K. C. Comparative analysis of isolates from different genetic backgrounds of *Paracoccidioides brasiliensis*. In: IX INTERNATIONAL MEETING ON PARACOCCIDIOIDOMYCOSIS, 9, 2005, Águas de Lindóia. **Revista do Instituto de Medicina Tropical de São Paulo**, São Paulo: v. 47, p. 6, out. 2005.

QUAGLIATO Jr., R. et al. Aspergilloma in a patient with paracoccidioidomycosis. In: IX INTERNATIONAL MEETING ON PARACOCCIDIOIDOMYCOSIS, 2005, Águas de Lindóia. **Revista do Instituto de Medicina Tropical de São Paulo**, São Paulo: v. 47, p. 37, out. 2005.

QUAGLIATO Jr., R. et al. The association of paracoccidioidomycosis (PCM) with tuberculosis. In: IX INTERNATIONAL MEETING ON PARACOCCIDIOIDOMYCOSIS, 2005, Águas de Lindóia. **Revista do Instituto de Medicina Tropical de São Paulo**, São Paulo: v. 47, p. 37, out. 2005.

QUEIROZ-TELLES, F. *Paracoccidioides brasiliensis* Ultrastructural Findings. In: Franco, M. **Paracoccidioidomycosis**. Florida: CRC Press, p. 27-48, 1994.

RESTREPO, A., McEWEN, J. G., CASTAÑEDA, E. Review article. The habitat of *Paracoccidioides brasiliensis*: how far from solving the riddle? **Medical Mycology**, v. 39, p. 233-241, 2001.

**Revisão da definição nacional de caso de aids em indivíduos com 13 anos de idade ou mais, para fins de vigilância epidemiológica.** Disponível em: <<http://www.aids.gov.br/udtv/link203.htm>>. Acesso em 28 junho 2004.

RICCI, G. et al. Canine paracoccidioidomycosis. **Medical Mycology**, v; 42, n. 4, p. 379-383, aug. 2004.

RIOS GONÇALVES, A. J. et al. Paracoccidioidomycosis in children in the state of Rio de Janeiro (Brazil). Geografic distribution and the study of a "reservarea". **Revista do Instituto de Medicina Tropical de São Paulo**, São Paulo, v. 40, n. 1, jan./fev. 1998.

RODRIGUES, M. T., RESENDE, M. A. Epidemiologic skin test survey of sensitivity to paracoccidioidin, histoplasmin and sporotrichin among gold mine workers of Morro Velho Mining, Brazil. **Mycopathologia**, v. 135, p. 89-98, 1996.

SADAHIRO, A. et al. Proliferative response of lymphocytes, level of cytokines with 41 peptides of gp 43 and frequency of HLA class II in patients with different clinical forms of paracoccidioidomycosis. In: IX INTERNATIONAL MEETING ON PARACOCCIDIOIDOMYCOSIS, 9, 2005, Águas de Lindóia. **Revista do Instituto de Medicina Tropical de São Paulo**, São Paulo: v. 47, p. 5, out. 2005.

SANTOS, J. W. A. et al. An unusual presentation of paracoccidioidomycosis in an AIDS patient: A case report. **Mycopathologia**, v. 142, p. 139-142, 1998.

SANTOS, W. A. et al. Associação entre tabagismo e paracoccidioidomicose: um estudo de caso-controle no Estado do Espírito Santo, Brasil. **Cadernos Saúde Pública**, v. 19, n. 1, p. 245-253, jan./fev. 2003.

SILVA, R. C. et al. Insuficiência Adrenal Primária no Adulto: 150 Anos Depois de Addison. **Arquivos Brasileiros Endocrinologia Metabologia**, v. 48, n. 5, p. out. 2004.

SILVA-VERGARA, M. L. et al. Isolation of a *Paracoccidioides brasiliensis* strain from the soil of a coffee plantation in Ibiá, State of Minas Gerais, Brazil. **Medical Mycology**, v. 36, p. 37-42, 1998.

SILVA-VERGARA, M. L., MARTINEZ, R. Role of the armadillo *Dasypus novemcinctus* in the epidemiology of paracoccidioidomycosis. **Mycopathologia**, v. 144, p. 131-133, 1999.

SILVA-VERGARA, M. L. et al. The marsupial *Didelphis albiventris* is an Improbable Host of *Paracoccidioides brasiliensis* in an Endemic Area of Paracoccidioidomycosis in Minas Gerais, Brazil. **Memórias do Instituto Oswaldo Cruz**, Rio de Janeiro, v. 96, p. 000-000, 2001.

SILVA-VERGARA, A. C. et al. Paracoccidioidomycosis associated with immunodeficiency virus infection. Report of 10 cases. **Medical Mycology**, v. 41, p. 259-263, 2003.

SIMÕES, L. B., MARQUES, S. A., BAGAGLI, E. Distribution of paracoccidioidomycosis: determination of ecologic correlates through spatial analyses. **Medical Mycology**, v. 42, p. 517-523, dec. 2004.

SIMON, C. Y.; CASTRO, C. N.; ROMERO, G. A. S. Thoracic adenomegaly as the predominant manifestation of paracoccidioidomycosis. **Revista da Sociedade Brasileira de Medicina Tropical**, Uberaba, v. 38, n. 5, set./out. 2005.

SZWARCWALD, C. L. et al. A disseminação da epidemia da AIDS no Brasil, no período de 1987 -1996: uma análise especial. **Cadernos Saúde Pública**, Rio de Janeiro, 16 (supl. 1), p. 7-19, 2000.

TABORDA, C. P. et al. Antibody response and immunotherapy in deep mycosis: preliminary experience using monoclonal antibodies in paracoccidioidomycosis. In: IX INTERNATIONAL MEETING ON PARACOCCIDIOIDOMYCOSIS, 9, 2005, Águas de Lindóia. **Revista do Instituto de Medicina Tropical de São Paulo**, São Paulo: v. 47, p. 15, out. 2005.

TABORDA, C. P., MARQUES, A. F., TRAVASSOS, L. R. Combined P10 immunization and chemotherapy in mice challenged intratracheally with *Paracoccidioides brasiliensis*. In: IX INTERNATIONAL MEETING ON PARACOCCIDIOIDOMYCOSIS, 9, 2005, Águas de Lindóia,

**Revista do Instituto de Medicina Tropical de São Paulo**, São Paulo: v. 47, p. 15, out. 2005.

THALHARI, S. et al. Deep Mycosis in Amazon Region. **International Journal Dermatology**, v. 27, p. 481-484, 1988.

TOBON, A. M. et al. Paracoccidioidomycosis and AIDS: report of the first two Colombian cases. **Revista do Instituto de Medicina Tropical de São Paulo**, São Paulo, v. 40, n. 6, nov./dez. 1998.

UNTERKIRCHER, C. S. et al. Natural antibodies in paracoccidioidomycosis. **Brazilian Journal of Microbiology**, v. 35, p. 59-63, 2004.

VALLE, A. C. F. Tratamento da paracoccidioidomicose: estudo retrospectivo de 500 casos. Análise clínica, laboratorial e epidemiológica. **Anais Brasileiros de Dermatologia**, v. 67, p. 251-254, 1992.

VERLI, F. D. et al. Perfil clínico-epidemiológico dos pacientes portadores de paracoccidioidomicose no Serviço de Estomatologia do Hospital São Lucas da Pontifca Universidade Católica de Rio Grande do Sul. **Revista da Sociedade Brasileira de Medicina Tropical**, Uberaba, v. 38, n. 3, p. 234-237, mai./jun. 2005.

VIDAL, M. S. M. et al. Reactivity of anti-gp43 antibodies from *Paracoccidioides brasiliensis* antiserum with extracts from cutaneous lesions fo Lobo's disease. [Preliminary Note. **Revista do Instituto de Medicina Tropical de São Paulo**, São Paulo, v. 39, n.1, jan./fev. 1997.

WANKE, B. **Paracoccidioidomicose: Inquérito intradérmico com Paracoccidioidina em zona urbana do Município do Rio de Janeiro**. Rio de Janeiro, 1976. (Dissertação de Mestrado) - 1976.

WANKE, B., LONDERO, A. T. Epidemiology and Paracoccidioidomycosis Infection. In: Franco, M. **Paracoccidioidomycosis**. Florida: CRC Press, p. 109-120, 1994.

ZAVASCKI, A. P.; BIENARDT, J. C.; SEVERO, L. C. Paracoccidioidomycosis in organ transplant recipient: case report. **Revista do Instituto de Medicina Tropical de São Paulo**, São Paulo, v. 46, n. 5, 279-281, set./out. 2004.



# 11. Anexos

## 11 – ANEXOS

### 11.1 Cronograma

Cronograma

Atividades	Jun 2005	Jul 2005	Ago 2005	Set 2005	Out 2005	Nov 2005	Dez 2005	Jan 2006	Fev 2006	Mar 2006	Abr 2006	Maio a julho 2006
Revisão da literatura e aperfeiçoamento do projeto	X	X										
Submissão ao CEP – UnB			X	X								
Coleta de dados em prontuário				X	X							
Análise dos dados					X							
Redação da tese						X	X	X	X	X		
Defesa											X	
Submissão do artigo para publicação												X

### 11.2 Formulário para coleta de dados em prontuário médico

**Estudo retrospectivo de pacientes com paracoccidioidomicose e com a co-infecção paracoccidioidomicose / HIV-Aids, assistidos no Hospital Universitário de Brasília entre 1984 e 2005.**

**IDENTIFICAÇÃO**

Nome: \_\_\_\_\_

Registro: \_\_\_\_\_ Data de nascimento: \_\_\_\_\_ Gênero: M( ) F( )

Raça (IBGE): \_\_\_\_\_

Naturalidade: cidade \_\_\_\_\_ UF \_\_\_\_ Profissão: \_\_\_\_\_

Estado civil: \_\_\_\_\_

Procedência: \_\_\_\_\_

Endereço: \_\_\_\_\_

Telefone: \_\_\_\_\_

**ATENDIMENTO**

Especialidade: \_\_\_\_\_ Ambulatório: ( ) Enfermaria: ( )

Época do atendimento: \_\_\_\_\_ Tempo de seguimento: \_\_\_\_\_

Data do início dos sintomas: \_\_\_\_\_

**SINTOMAS**

Perda ponderal( ) febre( ) astenia( ) tosse( ) dispnéia( ) outros( )

**SISTEMAS ACOMETIDOS**

LINFONODAL: [ ] cervical( ) sub-mandibular( ) auricular( ) supra-clavicular( )  
axilar( ) epitrocleano( ) inguinal( ) abdominal( ) hilar( ) outros( )

PULMONAR: [ ]

MUCOSAS: [ ] orofaríngea( ) laríngea( ) nasal( ) outras( )

CUTÂNEO: [ ]

HEPATOMEGALIA: ( ) ESPLENOMEGALIA: ( )

OUTROS: \_\_\_\_\_

**TABAGISMO:** ( )

**ETILISMO:** ( )

**SOROLOGIA PARA O VIH:** positiva( ) negativa( ) não realizada( )

Época do diagnóstico do VIH: \_\_\_\_\_ Contagem de CD4: \_\_\_\_\_

Co-morbidades relacionadas: \_\_\_\_\_

---

**DIAGNÓSTICO DA PARACOCCIDIOIDOMICOSE** (material / data)

Exame direto: \_\_\_\_\_

Cultura: \_\_\_\_\_

Histopatologia: \_\_\_\_\_

Citologia: \_\_\_\_\_

Sorologia: sim( ) não( ) seqüencial( )

método: \_\_\_\_\_

**FORMA**

Aguda / sub-aguda ( ) Crônica ( )

**TRATAMENTO:** \_\_\_\_\_

**EVOLUÇÃO /**

**ACOMPANHAMENTO:** \_\_\_\_\_

\_\_\_\_\_  
\_\_\_\_\_

**ÓBITO:** sim( ) não( ) pela paracoccidioidomicose? sim( ) não( )

### 11.3 Termo de Compromisso de Confidencialidade para o Uso de Dados em Arquivo

**EMBED**

**Word.Document.8**

**\s**

**(MODELO)**

#### **DECLARAÇÃO DE RESPONSABILIDADE**

Declaro que a pesquisa intitulada “Estudo de pacientes com paracoccidiodomicose e a co-infecção paracoccidiodomicose HIV / aids, assistidos no Hospital Universitário de Brasília entre 1984 e 2005.” sob minha responsabilidade, apenas terá início à coleta de dados após a aprovação do Comitê de Ética em Pesquisa – FM, estando ainda condicionado o seu início à aprovação pela Comissão Nacional de Ética em Pesquisa – CONEP caso se trate de projeto de Área Temática Especial, Grupo I.

Brasília, 03 de dezembro de 2005.

---

(Assinatura do Pesquisador Responsável)

## 11.4 Termo de consentimento livre e esclarecido (TCLE) para participar de uma pesquisa médica

### **TERMO DE CONSENTIMENTO LIVRE E ESCLARECIDO PARA PARTICIPAR DE UMA PESQUISA MÉDICA**

Ao assinar este documento, você está concordando em participar de uma pesquisa médica chamada: **“Estudo de pacientes com paracoccidiodomicose e a co-infecção paracoccidiodomicose HIV / aids, assistidos no Hospital Universitário de Brasília no período entre 1984 e 2005”**.

Este estudo está sendo realizado em Brasília e é de responsabilidade do Núcleo de Medicina Tropical da Universidade de Brasília.

O objetivo deste estudo é avaliar as características clínicas e epidemiológicas dos pacientes com o diagnóstico de paracoccidiodomicose e com a co-infecção paracoccidiodomicose HIV /Aids, que foram atendidos no Hospital Universitário de Brasília no período entre 1984 e 2005. A característica importante deste estudo é que ele será realizado apenas através de consulta ao seu prontuário médico e aos resultados dos exames complementares realizados durante o seu acompanhamento.

#### Explicação do Termo de Consentimento

Título do estudo: **“Estudo de pacientes com paracoccidiodomicose e a co-infecção paracoccidiodomicose HIV / aids, assistidos no Hospital Universitário de Brasília no período entre 1984 e 2005”**.

Investigadora principal: Dra. Maria Vitoria Silva Campos - Núcleo de Medicina Tropical da Universidade de Brasília.

**INFORMAÇÃO SOBRE A PARTICIPAÇÃO.** Você foi diagnosticado como tendo paracoccidiodomicose, e foi convidado a participar de uma pesquisa médica. É importante que você entenda os princípios gerais que se seguem e que serão aplicados a todos os participantes deste estudo: (1) Sua participação é totalmente voluntária. (2) Você poderá interromper sua participação antes ou em qualquer momento do estudo. Sua recusa em participar não envolverá punição ou perda de seus direitos constituídos. (3) Depois de lidas as explicações, você pode fazer qualquer pergunta necessária para o claro entendimento da natureza do estudo.

**PROCEDIMENTOS A SEREM SEGUIDOS:** Se você concordar em participar deste estudo, a pesquisadora obterá informações a partir do seu prontuário médico para preencher um formulário específico. Os dados obtidos se referem às queixas que o motivaram a procurar assistência médica, ao seu exame físico, aos resultados de exames complementares realizados, ao tratamento instituído e à sua evolução. As informações obtidas serão utilizadas única e exclusivamente para a realização desta pesquisa.

**COMPROMISSO DE CONFIDENCIALIDADE DA IDENTIDADE DO VOLUNTÁRIO,**

Os registros de sua participação como sujeito dos estudos serão mantidos confidenciais. Entretanto, estes registros poderão ser do conhecimento dos representantes do Núcleo de Medicina Tropical da Universidade de Brasília, como parte da responsabilidade deste órgão em acompanhar a pesquisa. Não serão utilizadas as letras iniciais do seu nome ou quaisquer outras formas de identificação. Seu nome não será usado em quaisquer relatórios deste estudo.

PESSOAS E LOCAIS PARA RESPOSTAS A PERGUNTAS E MAIORES INFORMAÇÕES RELACIONADAS COM O ESTUDO. Por favor, entre em contato com a médica abaixo caso você tenha perguntas relacionadas a esta pesquisa Maria Vitoria Silva Campos

Telefones: 99637446 / 3467771

RESPONSABILIDADE PELO PROJETO

Dra. Maria Vitoria Silva Campos

Telefones: 99637446 / 33465041

SE VOCÊ NÃO ENTENDEU ALGUMA PARTE DESTES DOCUMENTOS E EXPLICAÇÃO, PERGUNTE À INVESTIGADORA ANTES DE ASSINAR.

## **TERMO DE CONSENTIMENTO LIVRE E ESCLARECIDOS PARA ADULTOS**

Eu, \_\_\_\_\_, em pleno gozo das minhas faculdades mentais,

(nome do voluntário ou do responsável, no caso de menores de idade)

com 18 anos de idade ou mais faço-me voluntário para participar no estudo denominado **“Estudo de pacientes com paracoccidioidomicose e a co-infecção paracoccidioidomicose HIV / aids, assistidos no Hospital Universitário de Brasília no período entre 1984 e 2005”**. As implicações de minha participação voluntária, incluindo a natureza, duração e objetivo do estudo, os métodos e meios através dos quais deve ser conduzido e as inconveniências e riscos que podem ser naturalmente esperados foram explicados a mim. Tive a oportunidade de esclarecer outras dúvidas que eu tinha a respeito do estudo e obtive resposta para estas dúvidas. Eu concordo voluntariamente em participar deste estudo. Entendo também que em qualquer momento posso revogar meu consentimento e retirar-me do estudo sem sofrer nenhuma punição ou perda de direitos. Minha recusa em participar não resultará em punições ou perdas dos benefícios a que tenho direito. Eu receberei uma cópia da declaração e do documento de consentimento.

\_\_\_\_\_  
Nome do voluntário

\_\_\_\_\_  
Assinatura ou impressão digital

\_\_\_\_\_  
Data e hora da assinatura

Eu presenciei a explicação acima descrita, posso confirmar a oportunidade concedida ao voluntário de fazer perguntas e neste documento testemunhar a assinatura do mesmo.

\_\_\_\_\_  
Nome da testemunha

\_\_\_\_\_  
Assinatura

\_\_\_\_\_  
Data e hora da assinatura

### **Declaração da investigadora**

Expliquei o objetivo deste estudo ao voluntário. No melhor do meu conhecimento, ele entendeu o objetivo, procedimentos, riscos e benefícios deste estudo.

Maria Vitoria Silva Campos

Nome da investigadora

\_\_\_\_\_  
Assinatura da investigadora

\_\_\_\_\_  
Data e hora da assinatura e Carimbo com CRM-DF