



Universidade de Brasília  
Instituto de Ciências Biológicas  
Programa de Pós-Graduação em Biologia Animal

Estimativa da população, caracterização morfométrica e  
ultraestrutural e criopreservação de folículos ovarianos  
pré-antrais de gatas domésticas

**Brasília,**

**Dezembro 2009**



Universidade de Brasília  
Instituto de Ciências Biológicas  
Programa de Pós-Graduação em Biologia Animal

Estimativa da população, caracterização morfométrica e  
ultraestrutural e criopreservação de folículos ovarianos  
pré-antrais de gatas domésticas

Por

Osmar Alves Carrijo Junior

Tese apresentada ao curso de  
Biologia Animal como requisito  
parcial para obtenção do título de  
DOUTOR EM BIOLOGIA ANIMAL.

Orientadora: Profa. Dra. Carolina Madeira Lucci

Brasília,

Dezembro 2009



Tese de Doutorado

Osmar Alves Carrijo Júnior

Título:

*"Estimativa da população, caracterização morfolométrica e ultraestrutural e criopreservação de folículos ovarianos pré-antrais de gatas domésticas".*

Comissão Examinadora:

*Prof. Dra. Carolina Madeira Lucci*  
Presidente/Orientadora  
UnB

*Prof. Dr. Rafael Gianella Mondadori*  
Membro Titular Externo não Vinculado ao Programa  
UFPel

*Prof. Dra. Maria de Fátima Meneses Almeida Santos*  
Membro Titular Interno Vinculado ao Programa  
UnB

*Prof. Dra. Concepta Margareth McManus Pimentel*  
Membro Titular Interno não Vinculado ao Programa  
UnB

*Prof. Dra. Alzira Amélia Martins Rosa e Silva*  
Membro Titular Interno não Vinculado ao Programa  
UnB

*Prof. Dra. Silene de Paulino Lozzi*  
Membro Suplente  
Interno não Vinculado ao Programa  
UnB

Brasília, 02 de dezembro de 2009.

## Índice

Página

<b>Índice</b> .....	<b>i</b>
<b>Resumo</b> .....	<b>iii</b>
<b>Abstract</b> .....	<b>iv</b>
<b>Lista de Abreviações</b> .....	<b>v</b>
<b>1. Introdução</b> .....	<b>1</b>
<b>2. Revisão de literatura</b> .....	<b>3</b>
2.1 Fisiologia reprodutiva e Foliculogênese em gatas.....	3
2.2 Características morfológicas e ultraestruturais de folículos ovarianos .....	6
2.3 Criopreservação de ovócitos .....	7
2.3.1 Princípios e Crioinjúrias .....	8
2.3.2 Crioprotetores .....	10
2.3.3 Tipos de criopreservação.....	11
a. Congelamento lento .....	13
b. Vitrificação.....	14
2.3.4 Determinantes de criosensibilidade de ovócitos .....	15
a. Criopreservação de ovócitos imaturos e maduros.....	18
b. Ovócitos inclusos em FOPA (Folículos ovarianos pré antrais).....	21
c. Criopreservação de tecido gonadal .....	22
2.4 Avaliação de ovócitos criopreservados .....	24
<b>3. Justificativa</b> .....	<b>27</b>
<b>4. Objetivos</b> .....	<b>29</b>
Objetivo Geral .....	29
Objetivos Específicos .....	29
<b>CAPÍTULO 1</b> .....	<b>31</b>
<b>1. Introdução</b> .....	<b>31</b>
<b>2. Materiais e Métodos</b> .....	<b>32</b>

2.1. Amostra .....	32
2.2. Procedimentos de Microscopia de Luz.....	32
2.3. Microscopia eletrônica de transmissão.....	33
2.4. Análise em microscopia de luz e eletrônica de transmissão.....	33
2.5. Análise estatística .....	34
<b>3. Resultados .....</b>	<b>34</b>
3.1. Determinação da população e morfometria dos folículos pré-antrais .....	34
3.2. Microscopia eletrônica de transmissão.....	35
3.2.1. Folículos primordiais .....	35
3.2.2. Folículos primários .....	36
3.2.3. Folículos secundários.....	37
<b>4. Discussão .....</b>	<b>38</b>
<b>CAPÍTULO 2.....</b>	<b>41</b>
<b>1. Introdução .....</b>	<b>41</b>
<b>2. Material e métodos.....</b>	<b>43</b>
2.1. Amostra .....	43
2.2. Métodos de criopreservação.....	43
2.3. Procedimentos de histologia clássica .....	44
2.4. Microscopia eletrônica de transmissão.....	44
2.5. Análise estatística .....	44
<b>3. Resultados .....</b>	<b>45</b>
3.1. Microscopia de Luz .....	45
3.2. Microscopia eletrônica de transmissão.....	46
<b>4. Discussão .....</b>	<b>47</b>
<b>5. Considerações Finais da Tese.....</b>	<b>50</b>
<b>6. Referências bibliográficas.....</b>	<b>51</b>
<b>Anexo 1 .....</b>	<b>69</b>
<b>Anexo 2 .....</b>	<b>78</b>

## Resumo

O presente trabalho visou conhecer as características numéricas, morfométricas e ultra-estruturais de folículos ovarianos pré-antrais de gatas domésticas. No primeiro experimento, um total de 190 folículos pré-antrais (100 primordiais, 60 primários e 30 secundários) foram analisados por microscopia eletrônica. Os diâmetros do folículo, ovócito e núcleo do ovócito foram estimados e o número de células da granulosa foram contados por um programa de computador. Ovários de gatas apresentaram  $37.853 \pm 6.118$  folículos pré-antrais em média. Sendo, 87% primordial, 10,4% primários e 2,3% de folículos secundários. Diferenças significativas foram observadas nas 3 classes foliculares tanto para o diâmetro do folículo, ovócito e núcleo do ovócito e número de células da granulosa ( $P < 0,05$ ). Quanto a ultra-estrutura, ovócitos de folículos pré-antrais de gatas apresentam características únicas, como formação de zona pelúcida em folículos primários, organização das mitocôndrias e outras organelas em conglomerados e o alinhamento precoce de grânulos da cortical na periferia do ovócito de folículos secundários. No segundo experimento, ovários de 5 gatas foram coletados, seccionados e separados tanto para vitrificação quanto congelamento lento. A análise histológica da integridade folicular demonstrou que a porcentagem de folículos normais no grupo vitrificado ( $15,7 \pm 5,7$ ) e no congelamento lento ( $60,6 \pm 9,5$ ) foi diferente da observada no grupo controle ( $89,1 \pm 4,8$ ) (fragmentos ovarianos fresco). Já, quando comparados os dois tratamentos o congelamento lento diferiu estatisticamente do grupo vitrificado. Para a análise ultra-estrutural, folículos criopreservados demonstram crio-injúrias nos ovócitos. Para os grupos do congelamento lento ou vitrificado, as alterações mais comuns foram a desorganização do citoplasma, mitocôndrias apresentando um aspecto mais eletróluscente e um número maior de vesículas. Poucos retículos citoplasmáticos foram observados no citoplasma e em alguns folículos o ovócito se apresentava destacado das células da granulosa deixando um espaço vazio entre eles. Sendo assim, esse estudo descreveu a morfometria e ultra-estrutura de folículos ovarianos pré-antrais de gatas e sua população ovariana estabelecendo assim um padrão para a espécie e conseqüentemente permitindo comparações com outras espécies. Para a criopreservação podemos concluir que ambos os métodos de estudados no presente trabalho causaram crio-injúrias no ovócito, especialmente a vitrificação.

**Palavras-chave:** ovócito, morfologia, microscopia eletrônica, felinos.

## Abstract

The aim of the present study was to estimate the population and morphometrically and ultrastructurally characterize preantral follicles from queen ovaries. In the first experiment, a total of 190 preantral follicles (100 primordial, 60 primary and 30 secondary) were analyzed by light microscopy. The diameters of the follicle, oocyte and oocyte nucleus were taken and the number of granulosa cells was counted using a computer program. Queen ovaries presented  $37,853 \pm 6,118$  preantral follicles on average, with 87% primordial, 10.4% primary and 2.3% secondary follicles. Significant differences were observed in the 3 follicular classes in regard to follicular, oocyte and oocyte nucleus diameters and granulosa cell number ( $p < 0.05$ ). In regard to ultrastructure, queen preantral follicles presented many unique characteristics, such as early zona pellucida formation in primary follicles and the organization of mitochondria and other organelles in conglomerates and cortical granules aligned at the peripheral zone in secondary follicle oocytes. In the second experiment, Ovaries from 5 queens were collected, sectioned, and cryopreserved by vitrification or slow cooling. Histological analysis of follicle integrity showed that the percentages of normal follicles in ovarian fragments in the vitrified ( $15.7 \pm 5.7$ ) and slow cooled ( $60.6 \pm 9.5$ ) groups were different to those of controls ( $89.1 \pm 4.8$ ) (fresh ovarian fragments). The percentages of normal follicles in the slow freezing group significantly differ from that observed in the vitrification group. Follicular degeneration occurred more in the vitrification group than in the other groups. For ultrastructural analyses, the cryopreserved group demonstrated some cryoinjuries in the oocytes. For slow cooling or vitrified groups, the most common alterations were within the oocytes cytoplasm which was disorganized, with mitochondria demonstrating a more clear aspect, and a greater number of vesicles. Few endoplasmatic reticulum cisternae were observed within the ooplasm. In some oocytes the cytoplasm and the granulosa cells were detached leaving an empty space between them. In conclusion, this study described the morphometry and ultrastructure of queen preantral follicles and the preantral follicle population in the ovaries, establishing a pattern for the species and consequently allowing comparisons with other species. For cryopreservation it can be conclude that both methods bring cryoinjuries to the oocyte, especially vitrification.

**Key Words:** Oocyte, morphology, electron microscopy, feline.

## Lista de Abreviações

BRGs	Bancos de recursos genéticos
CL	Corpo lúteo
DMSO	Dimetil sulfóxido
EG	Etileno glicol
FIV	Fertilização <i>in vitro</i>
FOPA	Folículos ovarianos pré antrais
FSH	Hormônio folículo estimulante
ICSI	Injeção intracitoplasmática de espermatozóide
LH	Hormônio luteinizante
	Manipulação de ovócitos inclusos em folículos ovarianos
MOIFOPA	pré-antrais
NaCl	Cloreto de sódio
OPS	Open pulled straw
PROH	Propilenoglicol
VG	Vesícula germinativa
MII	Metáfase II
ZP	Zona pelúcida



## 1. Introdução

Nos últimos anos, as biotecnologias da reprodução têm se desenvolvido largamente, tanto para espécies de importância econômica, como para espécies ameaçadas de extinção. Os primeiros alvos destas tecnologias foram espermatozoides e embriões, mas recentemente estudos envolvendo o gameta feminino têm sido mais freqüentes em várias espécies. Por esta razão, o conhecimento da morfologia e da fisiologia do ovócito se torna necessário, e este conhecimento provavelmente será útil para o desenvolvimento de tecnologias futuras.

Há alguns anos, uma biotécnica conhecida como manipulação de ovócitos inclusos em folículos ovarianos pré-antrais (MOIFOPA) tem sido citada na literatura (Figueiredo *et al.*, 1997) e visa a otimização do potencial reprodutivo de animais de alto valor econômico e/ou em vias de extinção. Além das etapas de isolamento e cultivo folicular *in vitro*, a biotécnica de MOIFOPA abrange também a criopreservação dos ovócitos inclusos nestes folículos. Em associação com outras tecnologias reprodutivas, como a fecundação *in vitro* e transferência de embriões, a criopreservação e cultivo de ovócitos inclusos em folículos pré-antrais pode ser utilizada para conservar o material genético de animais silvestres (Rayos *et al.*, 1994), protegendo-o, assim, do risco de extinção.

Em animais domésticos (Jewgenow and Göritz, 1995; Wandji *et al.*, 1996; Lucci *et al.*, 2004a; Lima *et al.*, 2006; Santos *et al.*, 2007) muita atenção tem sido dada para a possível exploração de folículos ovarianos pré-

antrais. Esses estágios representam mais de 90% da população folicular presente no ovário e podem ser encontrados independente da idade e do estágio do ciclo estral (Shaw et al., 2000; Gutierrez et al., 2000; Hashimoto et al., 2007). Sendo assim, o conhecimento da fisiologia e morfologia do ovócito poderá ser útil para o desenvolvimento de futuras tecnologias para preservar não só espécies domésticas, mas também espécies ameaçadas.

A criotecnologia tem sido bastante utilizada para a preservação de sêmen, embriões e ovócitos maduros. Atualmente, ela vem sendo testada também para a conservação de ovócitos inclusos em folículos pré-antrais, visando à constituição de bancos de germoplasma animal, assegurando desta forma, a preservação das espécies. Embora inúmeros protocolos de criopreservação já tenham sido desenvolvidos em várias espécies animais, o sucesso da criopreservação de ovócitos ainda continua limitado. Especificamente no tocante ao gameta feminino, muitos investigadores têm trabalhado no sentido de desenvolver um protocolo de criopreservação ideal que mantenha a viabilidade ovocitária após o congelamento e descongelamento. A criopreservação de tecido gonadal ainda se encontra em nível experimental, mas é uma importante ferramenta para restaurar a fertilidade ou para preservação de gametas para utilização após a morte dos animais.

Especificamente em gatas, trabalhos em criopreservação foram feitos em ovócitos maduros e imaturos, ou por congelamento lento (Luvoni e Pellizari, 2000) ou vitrificação (Murakami *et al.*, 2004; Merlo, 2008). Poucos estudos foram realizados com o propósito de criopreservar ovócitos imaturos inclusos em folículos pré-antrais após isolamento (Jewgenow e Göritz, 1995; Jewgenow *et al.*, 1998) ou em tecido ovariano (Bosch *et al.*, 2004; Lima *et al.*, 2006), no entanto sempre utilizando congelamento lento. É importante ressaltar, que em nem um destes estudos foram feitas comparações entre o congelamento lento e a vitrificação.

Os gatos domésticos são um excelente modelo para desenvolvimento de biotécnicas a serem aplicadas em felinos silvestres. Estudo de criopreservação de gametas poderão assim servir como base para a conservação de espécies de felinos silvestres.

## 2. Revisão de literatura

### 2.1 Fisiologia reprodutiva e Foliculogênese em gatas

A gata é tradicionalmente descrita como sendo um animal poliéstrico estacional (dias longos), em países de clima temperado, e de ovulação induzida. As gatas ovulam em resposta a cópula; entretanto, elas podem também ser induzidas a ovular por estímulos visuais ou por ferormônios (Bristol-Gould e Woodruff, 2006). Nesses animais a puberdade ocorre dos 4 aos 12 meses de idade, dependendo da raça, fotoperíodo e peso corporal (Jemmett e Evans, 1977).

Os estágios do ciclo estral da gata geralmente consistem de um período anovulatório (proestro e estro), diestro que leva ou a pseudociese ou prenhez e, anestro (ausência de ciclicidade). A primeira fase do estágio anovulatório é conhecida como proestro. Muitas gatas arrastam suas cabeças e pescoço em objetos e demonstram comportamento afável, mas não permitem cópula dos machos (Bristol-Gould e Woodruff, 2006). Este estágio pode durar apenas 1 a 2 dias, e sendo tão discreto que poderá ser imperceptível. Neste período, o FSH, hormônio folículo estimulante, produzido pela hipófise, induzirá o desenvolvimento folicular no ovário. O recrutamento coincide com o proestro, pois os folículos estão em crescimento, e há um aumento de secreção de estrogênio pelas células da granulosa no ovário. Além disso, o aumento do estradiol estimula o espessamento do epitélio vaginal e provoca o estro comportamental (Shille *et*

*al.*, 1979). Com a aproximação do estro, 3 a 7 folículos se tornam dominantes enquanto os outros folículos se tornam atrésicos (Wildt *et al.*, 1981).

O estro é a segunda etapa do estágio anovulatório, e é caracterizada como a fase do comportamento receptivo ao acasalamento, com duração de 7 dias. Os principais comportamentos estrais são: agachamento, vocalização, rolamentos e lordose (Lein *et al.*, 1982). Caso a gata não tenha copulado ou acasalada, ela não ovula e não entra no metaestro (tempo de desenvolvimento do corpo lúteo). Ao invés disso, a gata entrará no pós-estro, mais comumente conhecido como interestro (Shille *et al.*, 1979). Esse período dura em torno de uma semana antes da gata voltar ao proestro, seguido novamente pelo estro.

O diestro é a fase lútea que segue o estro na gata que foi estimulada a ovular. Neste período há um corpo lúteo (CL) funcional acompanhado por um alto índice de progesterona sérica. O diestro dura aproximadamente 60 dias na gata prenhe. Mas, se a gata ovular e não ocorrer fecundação, uma pseudociese de aproximadamente 40 dias irá ocorrer; essa fase também é chamada de metaestro ou fase lútea estendida (Bristol-Gould e Woodruff, 2006).

Por fim, o anestro é caracterizado como ausência de ciclicidade ovariana que ocorre em dias curtos. Os níveis de estradiol e progesterona nesta fase estão em níveis basais e a gata se encontra sexualmente inativa (Bristol-Gould e Woodruff, 2006).

A liberação de LH (hormônio luteinizante) é um fator importante no ciclo reprodutivo de todas as espécies de ovulação induzida por estímulo físico, normalmente coito. A ocorrência de ovulação durante o estro depende de níveis adequados de LH, os quais dependem do número de cópulas (normalmente várias são requeridas) e do intervalo de tempo entre elas (Concannon *et al.*, 1980; Johnson e Gay, 1981; Wildt *et al.*, 1981).

No entanto, há relatos de altos níveis de progesterona sérica em gatas que vivem em colônias e a presença de CL em fêmeas que não tiveram contato físico com machos (Bristol-Gould e Woodruff, 2004). Esses resultados sugerem que gatas podem ovular espontaneamente, por um

estímulo sem que seja coito ou os folículos podem entrar em luteinização, ao invés de atresia, após um período de um ciclo não ovulatório (Bristol-Gould e Woodruff, 2006).

O folículo ovariano consiste de células da teca, granulosa, e um ovócito. Durante a folículogênese, a morfologia folicular é alterada enquanto o ovócito cresce e as células ao seu redor se diferenciam. Na gata, esse processo se inicia durante a segunda ou terceira semana de desenvolvimento fetal (Bristol-Gould e Woodruff, 2006). De certa forma, folículos ovarianos de gatas se assemelham ao de outras espécies. A principal diferenciação morfológica entre gatas e roedores é a ausência de folículos primordiais localizados no córtex ovariano, sob a túnica albugínea (Bristol-Gould e Woodruff, 2004).

Bristol-Gould e Woodruff (2004) expuseram em seu estudo de gatas que folículos primordiais são os menores folículos, que variam em tamanho de 20 a 30 $\mu$ m de diâmetro. Eles possuem uma única camada de células da granulosa achatadas ao redor do ovócito, e há uma membrana basal separando as células da granulosa do estroma ovariano. A segunda categoria de folículos, os primários, contem ovócito de 30 a 50 $\mu$ m de diâmetro e uma única camada de células da granulosa do tipo cubóide. Já os folículos secundários variam em tamanho devido às várias camadas de células da granulosa do tipo cubóide, variando de 100 a 400 $\mu$ m e geralmente contem ovócitos de 40 a 75 $\mu$ m de diâmetro. Pequenos folículos antrais aumentam rapidamente em tamanho quando o fluido folicular começa a acumular (300 a 1000 $\mu$ m). A principal ocorrência nesta fase é a presença de um antro com fluido normalmente ao redor de ovócitos de aproximadamente 75-90 $\mu$ m de diâmetro. Os folículos possuem ao seu redor duas ou mais camadas de células da teca. Grandes folículos antrais têm 2-3mm de diâmetro e contem camadas de células da granulosa, muitas camadas de células da teca, um grande antro e um ovócito. Os ovócitos são de aproximadamente 85-100 $\mu$ m de tamanho e normalmente posicionados no córtex perto da periferia do ovário esperando um estímulo de LH adequado.

## 2.2 Características morfométricas e ultraestruturais de folículos ovarianos

Nas últimas décadas tem-se observado um aumento gradual no interesse pela utilização de diferentes biotécnicas da reprodução em carnívoros domésticos e silvestres. No tocante especificamente à fêmea, estudos têm descrito o isolamento (Jewgenow e Stolte, 1996; Durrant *et al.*, 1998), cultivo *in vitro* (Jewgenow e Göritz, 1995; Bolamba *et al.*, 2002) e a criopreservação (Jewgenow *et al.*, 1998; Ishijima, 2006) de ovócitos. Apesar disso, pouco se sabe sobre a morfologia e a morfometria destas células em carnívoros, principalmente no estágio inicial de desenvolvimento, quando elas se encontram inseridas em folículos ovarianos pré-antrais.

O conhecimento da ultraestrutura de folículos pré-antrais *in situ* é muito importante pois ajudaria no maior entendimento da fisiologia destas estruturas. De fato, vários estudos foram realizados para caracterizar folículos e ovócitos de várias espécies: bovino (van Wezel e Rodgers, 1996; Hyttel *et al.*, 1997; Lucci *et al.*, 2002; Kacinskis *et al.*, 2005); búfalo (Mondadori *et al.*, 2007); caprino (Lucci *et al.*, 2001); humano (Oktay *et al.*, 1997); suíno (Greenwald e Moor, 1989), e felídeos selvagens (Jewgenow e Stolte, 1996), mas nenhum foi realizado em gato doméstico.

De uma forma geral, a comunicação entre ovócito e células da granulosa em folículos primordiais e primários ocorre através de endocitose, sugerida pela observação de *coated pits* e vesículas, enquanto que nos folículos secundários há a presença de *gap junctions*. O citoplasma do ovócito é rico em complexo de Golgi, retículo endoplasmático liso, gotículas de lipídios, vesículas e mitocôndrias arredondadas. Grânulos da cortical e zona pelúcida apenas aparecem em folículos secundários de bovinos (Hyttel *et al.*, 1997).

Algumas diferenças são normalmente observadas entre espécies, principalmente no que diz respeito ao estágio folicular em que ocorre a formação da zona pelúcida (Jewgenow e Goritz, 1995; Jewgenow e Stolte, 1996; Barber *et al.*, 2001; Bristol-Gould e Woodruff, 2006; Mondadori *et al.*, 2007). Também há diferenças entre o número de células da granulosa entre

espécies, bovino (Van Wezel e Rodgers, 1996; Hyttel *et al.*, 1997; Kacinskis *et al.*, 2005), humanos (Lintern-Moore *et al.*, 1974), ovino (Lundy *et al.*, 1999), caprino (Lucci *et al.*, 2001) e búfalo (Mondadori *et al.*, 2007). Há também variação em relação ao número de lipídeos e vesículas nas diferentes espécies (McEvoy *et al.*, 2000; Isachenko *et al.*, 2001; Zeron *et al.*, 2001, 2002; Abe *et al.*, 2002; Genicot *et al.*, 2005; Pereira e Marques, 2008).

### 2.3 Criopreservação de ovócitos

A criopreservação de ovócitos é de extrema importância quando utilizada para a preservação de ovócitos maduros. Atualmente, ela vem sendo testada também para a conservação de ovócitos inclusos em folículos pré-antrais, visando à constituição de bancos de germoplasma animal, assegurando desta forma, a preservação das espécies e também na conservação de exemplares destinados a reprodução.

A criopreservação apresenta muitas variáveis. Sendo assim, nenhum protocolo é garantido em ser universalmente efetivo, pois há diferentes estágios e espécie-especificidade entre ovócitos de diferentes espécies. Protocolos de criopreservação podem ser classificados em “lento” ou “rápido” de acordo com a taxa de resfriamento e o tipo e concentração de crioprotetores que são usados. Porém, o princípio de todos esses protocolos é o mesmo, pois eles objetivam proteger as células dos efeitos do congelamento, formação de gelo intracelular, desidratação e efeitos tóxicos tanto em temperaturas altas quanto baixas (Shaw *et al.*, 2000).

Ovócitos estão disponíveis apenas em um número limitado; portanto, protocolos de criopreservação devem manter uma alta taxa de viabilidade para que possam assim ser usados em programas de reprodução (Luvoni, 2006).

### 2.3.1 Princípios e Crioinjúrias

As maiores conseqüências após os procedimentos de criopreservação são injúrias provocadas pelo congelamento que formam cristais de gelo, efeitos de solução e choque osmótico (Pereira e Marques, 2008). Outro fator que influencia o processo de congelamento é a relação entre superfície e volume (Luvoni, 2006). Estratégias para evitar essas injúrias incluem redução no volume dos tubos, mudando a relação entre superfície e volume, conseqüentemente aumentando o gradiente termal, e/ou aumentar a criotolerância suplementando as amostras com vários aditivos (Pereira e Marques, 2008).

A formação de gelo intracelular é considerada um dos fatores mais importantes quando se deseja realizar um protocolo de criopreservação eficiente. No congelamento clássico (lento), essa formação pode ser evitada com um resfriamento celular lento, permitindo a desidratação celular, sendo a água intracelular remanescente mantida em um potencial de equilíbrio com a solução extracelular e o gelo formado (Mazur *et al.*, 2005). Uma hipótese para a formação de gelo intracelular é a de que o gelo extracelular em contato (direto ou indireto) com a membrana plasmática causaria a formação de gelo intracelular, levando injúria ao conteúdo celular. Há duas versões para essa hipótese. Na primeira, Toner *et al.* (1990) sugerem que o gelo extracelular provocaria uma mudança conformacional na membrana, que se transformaria em um nucleador heterogêneo dos conteúdos celulares (contato direto). Na segunda, postulada por Mazur (2004), o gelo extracelular cresceria através de poros preexistentes na membrana; tal contato direto levaria à formação de gelo intracelular.

Outra crioinjúria consiste no efeito solução, envolvendo uma alteração no citoplasma, como resultado da desidratação, aumento na concentração de soluto, alterações de pH, e precipitação de solutos (Mazur *et al.*, 1984). Por muito tempo, acreditou-se que a morte celular poderia ser causada pelo aumento da concentração de soluto fora da célula devido ao resfriamento e ao congelamento da água extracelular (Santos *et al.*, 2008). Contudo,



estudos têm reportado uma alta tolerância celular ao estresse osmótico. Agca *et al.* (2000) expuseram ovócitos bovinos a crescentes concentrações de cloreto de sódio para elevar a osmolaridade às concentrações supravitais (até 4800 mOsm) e observaram que até 2400 mOsm os ovócitos foram fecundados e foram obtidos blastocistos. Outros pesquisadores expuseram ovócitos humanos e murinos a concentrações variáveis de um agente crioprotetor ou açúcares sem resfriamento e observaram considerável tolerância celular às condições osmóticas impostas (Oda *et al.*, 1992; Hotamisligil *et al.*, 1996). Quando Toner *et al.* (1993) resfriaram zigotos murinos a  $-40^{\circ}\text{C}$  em moderadas a altas concentrações de cloreto de sódio (NaCl) (300-2400 mOsm) na ausência de agente crioprotetor, todos os embriões degeneraram. Um resultado contrário foi obtido quando foi utilizado o sal, cloreto de colina, e a maioria das células apresentavam-se intactas, mesmo na ausência do agente crioprotetor. Com esses estudos, pode-se concluir que os danos celulares provocados pelo choque osmótico são devidos ao tipo de agente utilizado e não à capacidade de a célula gerenciar o choque osmótico.

Vale ressaltar que os danos supracitados não são observados exclusivamente durante o resfriamento, mas também durante o processo de descongelamento/re-aquecimento, uma vez que as células recuperam seu metabolismo na presença de substâncias tóxicas como os agentes crioprotetores. Assim, El-Naggar *et al.* (2006) sugerem que as células ou os tecidos criopreservados devem ser descongelados em uma velocidade alta. Agentes crioprotetores podem ser removidos em uma (Leibo, 1984), três (Rodrigues *et al.*, 2004a,b), ou mesmo, em seis lavagens (Shelton, 1992). Apesar de uma lavagem ser suficiente para embriões descongelados, folículos isolados e tecido ovariano devem ser lavados em três passos para retirada de resquícios de agentes crioprotetores (Lima *et al.*, 2006; Sadeu *et al.*, 2006; Santos *et al.*, 2006a,b,c).

De acordo com Stachecki e Cohen (2004), os efeitos do gelo intracelular e do choque osmótico são fatores letais se as células não são tratadas apropriadamente. A combinação da criopreservação otimizada e a

adição de crioprotetores químicos tem sido a base dos métodos atuais usados na criopreservação de células e tecidos (Acker e McGann, 2003).

### 2.3.2 Crioprotetores

Conforme já citado, existem dois fatores que podem levar à morte celular durante a congelamento/descongelamento: a formação de gelo intracelular e o choque osmótico. Esses efeitos negativos podem ser reduzidos ou evitados com a utilização de agentes crioprotetores, que permitem preservar células vivas a temperaturas extremamente baixas (De La Vega e Wilde, 1991).

Crioprotetores são agentes químicos utilizados na criopreservação para evitar formação de cristais de gelo e choques. Normalmente eles podem ser divididos em duas categorias, permeáveis e não permeáveis. Os crioprotetores permeáveis são moléculas pequenas que penetram com facilidade as membranas das células, formam pontes de hidrogênio com moléculas de água intracelular e abaixam a temperatura da mistura resultante, prevenindo assim, a cristalização de gelo (Pereira e Marques, 2008). O propilenoglicol (1,2 propanediol-PROH) é o crioprotetor permeável mais comumente usado, normalmente adicionado na concentração de 1,5M, onde a sua toxicidade é baixa, mas a prevenção de cristais de gelo é deficiente. A vitrificação é alcançada com o PROH em uma concentração ao redor de 6M. Outros crioprotetores permeáveis comumente utilizados são o etileno glicol (EG), dimetilsulfóxido, e o glicerol (Pereira e Marques, 2008).

Em contrapartida, crioprotetores não-permeáveis permanecem no meio extracelular, retirando água de dentro da célula causando desidratação celular. Eles normalmente são usados em conjunto com crioprotetores permeáveis para aumentar a concentração do crioprotetor dentro da célula e para prevenir formação de cristais de gelo. Normalmente, protocolos de congelamento e descongelamento utilizam altas concentrações de crioprotetores não permeáveis durante a fase de descongelamento (Jain e Paulson, 2006). O crioprotetor não permeável mais utilizado é a sacarose,

mas outros dissacarídeos, como a galactose e trealose e outros agentes não permeáveis, como as macromoléculas e os relaxantes do citoesqueleto, também podem ser usados (Pereira e Marques, 2008).

A trealose tem uma passagem de transição do estado líquido para o sólido mais alto (-30°C) comparado aos crioprotetores convencionais como o etileno glicol (-85°C) e glicerol (-65°C), mas normalmente as células de mamíferos são impermeáveis a açúcares. Várias macromoléculas são usadas na criopreservação como polietileno glicol, polivinilpirrolidona, ficoll, álcool polivinílico e dextran. Polímeros de grande peso molecular ou macromoléculas são freqüentemente utilizados como crioprotetores e apesar deles não penetrarem a membrana celular, eles podem reduzir a quantidade de crioprotetores intracelulares necessários para a vitrificação, reduzindo assim, a toxicidade da solução. Os polímeros também têm a função de proteger a zona pelúcida contra rachaduras (Pereira e Marques, 2008).

### 2.3.3 Tipos de criopreservação

O processo de criopreservação envolve basicamente as seguintes etapas: (1) adição de agente crioprotetor (período de equilíbrio/exposição); (2) resfriamento e indução da formação de gelo e congelamento ou vitrificação; (3) estocagem em nitrogênio líquido; (4) descongelamento ou aquecimento e (5) remoção ou diluição do agente crioprotetor. A criopreservação pode ser realizada por dois métodos básicos: congelamento convencional ou lento e vitrificação (Santos *et al.*, 2008). O Quadro 1 traz as principais diferenças entre estes dois métodos.

O congelamento lento tem a vantagem de utilizar baixas concentrações de crioprotetores, os quais estão associados à toxicidade química e choque osmótico, mas a habilidade de evitar formação de cristais de gelo é limitada. Na vitrificação, altas concentrações de crioprotetores inibem a formação de cristais de gelo e levam ao desenvolvimento de um estado vítreo, semelhante ao vidro, no qual a água é solidificada, mas não se expande. No entanto, a toxicidade nessas concentrações é tão alta que as

células só podem ser expostas ao crioprotetor por um pequeno período de tempo e/ou um volume mínimo da solução (Arav *et al.*, 2002).

Quadro 1: métodos de congelamento de ovócitos

<b>Procedimentos de congelamento</b>		
<b>Variável</b>	<b>Congelamento lento</b>	<b>Vitrificação</b>
Forma de acondicionamento	Palhetas de 0,25ml	Palhetas, OPS (open pulled straw), <i>cryoloop</i> , <i>cryoleaf</i>
Concentração de crioprotetores	Baixa	Altas concentrações de crioprotetores associadas a reduzido volume e tempo na solução de vitrificação
Velocidade de congelamento	Em etapas: Controlada (-1 a 2 °C/min) Indução da cristalização a -5 a -7°C Congelamento controlado (-0,1 a 0,3 °C/min)	Taxas congelamento ultra-rápido (-2500°C/min ou 20000°C/min usando OPS ou <i>cryoloop</i> )
Armazenamento final	Congelado a -30 to -70°C e armazenado em nitrogênio líquido (-196°C)	Introduzido diretamente em nitrogênio líquido (-196°C)

Adaptada de Pereira e Marques, 2008

Além disso, a vitrificação pode ser executada em menor tempo, e poucos equipamentos são necessários e geralmente são de menor custo, tornando-a mais prática e de fácil realização. Enquanto no congelamento lento é necessário um freezer programável de alto custo, aumentando o grau de dificuldade e o custo de realização da técnica.

#### a. Congelamento lento

Os procedimentos usados no congelamento de ovócitos mamíferos estão baseados em métodos utilizados para embriões (Willadsen, 1977).

O congelamento lento é caracterizado pela exposição das células ou tecidos a baixas concentrações de agente crioprotetor (1,5 mol/l) (Paynter *et al.* 2000), por um período que pode variar de 20 (Rodrigues *et al.*, 2004ab) a 60 minutos (Candy *et al.*, 1997). Nesse método, o material é resfriado lentamente a uma velocidade de 2°C/min até -4 a -9°C, mantendo-se nessa temperatura por um curto período (10 a 15 min) para a estabilização térmica e realização do *seeding* (indução da cristalização), o qual previne o resfriamento excessivo e a extrema desidratação celular (Santos *et al.*, 2008). Em seguida, a amostra continua sendo resfriada lentamente a uma velocidade de 0,3°C/min. Uma vez que a desidratação celular é suficientemente atingida (entre -30 a -80°C), o material é estocado em nitrogênio líquido (-196°C).

Segundo Luvoni e Pellizari (2000), ovócitos de gatas podem ser fertilizados após a criopreservação, com alto índice de desenvolvimento *in vitro* após o congelamento lento de ovócitos maduros (fase metáfase II) com etilenoglicol. A frequência de clivagem de ovócitos maturados e fertilizados *in vitro* após a criopreservação foi significativamente maior do que a taxa obtida com ovócitos que sofreram maturação *in vitro* após o descongelamento (39% VS 7%). No entanto, o desenvolvimento embrionário *in vitro* após a criopreservação de ovócitos foi limitado, pois apenas ovócitos criopreservados na fase de metáfase II (MII) desenvolveram além de um embrião de 8 células (11%).

Ao descongelar, o crioprotetor é removido e a osmolaridade volta a níveis fisiológicos por meio de banhos sucessivos em meio contendo menor concentração de crioprotetor. Isso permite uma saída controlada de crioprotetor através da membrana. A presença de crioprotetores não permeáveis no meio, como sacarose, reduz o choque osmótico e controla a

saída de água intracelular, limitando assim o risco de inchaço celular com a saída do crioprotetor (Luvoni, 2006).

#### b. Vitrificação

A vitrificação é outro método que tem sido estudado para a preservação de ovócitos de mamíferos. A vitrificação (formação de estado vítreo) foi idealizada por Luyet em 1937. Depois de quase 50 anos, Rall e Fahy descreveram a vitrificação como uma alternativa ao processo de congelamento lento (Rall e Fahy, 1985). Ao contrário do congelamento lento, a vitrificação envolve a exposição do material biológico a altas concentrações de um agente crioprotetor (geralmente entre 4 e 6 mol/L) por um curto período de tempo (25 segundos a 5 minutos), geralmente à temperatura ambiente, seguido de um resfriamento ultra-rápido em nitrogênio líquido, não sendo necessária a utilização de equipamentos sofisticados e de alto custo. De acordo com Stachecki e Cohen (2004), a vitrificação possui dois aspectos básicos a serem levados em consideração. O primeiro consiste no fato de que as altas concentrações de agentes crioprotetores utilizadas na exposição aumentam os efeitos tóxicos e, em segundo lugar, apesar desse efeito durante o período de equilíbrio, a vitrificação, por ser um congelamento altamente rápido, aumenta as taxas de sobrevivência. Ainda, na vitrificação, alta taxa de resfriamento combinada com altas concentrações de crioprotetores não produz cristais de gelo durante o congelamento nem durante o aquecimento, onde a ocorrência deste poderia causar danos à célula. Porém, a formação de cristais de gelo intracelular não é o único aspecto deletério do processo de congelamento, pois altas concentrações de crioprotetores podem causar toxicidade e também resultar em estresse osmótico e conseqüentemente dano celular (Luvoni, 2006).

A vitrificação, no entanto, tem resfriamento ultra-rápido ( $-2.500^{\circ}\text{C}/\text{min}$ ) em soluções que vão diretamente da fase aquosa a uma fase sólida, evitando a formação de cristais de gelo intracelular que podem causar danos (Rall e Fahy, 1985).

Várias ferramentas têm sido usadas para minimizar os efeitos do volume ao submergir a amostra rapidamente no nitrogênio líquido, tais como, telinhas de microscopia eletrônica (Martino *et al.*, 1996), *open pulled straws* (OPS) (Vajta *et al.*, 1998), *crioloops* (Fuchinoue *et al.*, 2004), *cryotops* e *cryotips* (Kuwayama *et al.*, 2005). Um menor volume representa uma taxa de resfriamento maior evitando formação de cristais de gelo e diminuição do efeito tóxico do crioprotetor.

Murakami e colaboradores (2004) vitrificaram ovócitos maduros de gatas em 40% EG e 0,5M sacarose o qual produziu alguns resultados importantes e promissores. Neste trabalho, blastocistos foram produzidos de ovócitos de gatas vitrificados após maturação *in vitro*, porém com uma taxa baixa. Os resultados revelaram que ovócitos de gatas são sensíveis ao efeito tóxico e osmótico da sacarose, e o período de incubação dos ovócitos no crioprotetor afetaram criticamente o desenvolvimento após a vitrificação.

#### 2.3.4 Determinantes de criosensibilidade de ovócitos

Dentre os tipos de ovócito que podem ser criopreservados pode-se citar ovócitos maduros, ovócitos imaturos puncionados de folículos antrais e ovócitos imaturos inclusos em folículos pré-antrais. Todos os tipos de ovócito sofrem mudanças morfológicas e funcionais durante a criopreservação, mas a extensão da injúria e a sobrevivência e desenvolvimento no descongelamento variam consideravelmente dependendo do estado de desenvolvimento, espécie e origem (Pereira e Marques, 2008).

Ovócitos têm baixos índices de sucesso no congelamento e conseqüentemente resultam em baixos índices de produção de blastocistos após o descongelamento, fertilização e cultura (taxas de clivagem 25%, OPS, Vajta *et al.*, 1998; 9-16%, Mavrides e Morrol, 2005).

A criopreservação de ovócitos ainda é considerada uma técnica experimental em todas as espécies, pois taxas adequadas de sobrevivência, fertilização e desenvolvimento embrionário de ovócitos congelados ainda precisam ser produzidas.

Durante a criopreservação de ovócitos vários danos podem ocorrer, incluindo desorganização do citoesqueleto, anormalidades cromossômicas e de DNA, desintegração de fuso, ruptura de membrana plasmática e exocitose precoce de grânulos da cortical com conseqüente endurecimento da zona pelúcida. Também problemas podem estar relacionados ao tamanho do ovócito, que tem uma baixa relação entre a superfície e o volume, tornando mais difícil para a água e crioprotetores atravessarem a sua membrana (Luvoni, 2006).

Freqüentemente tem sido relatado que ovócitos descongelados e embriões apresentam zona pelúcida ou membrana citoplasmática fraturada e um aumento na incidência de morte celular embrionária (Cuello *et al.*, 2007). Estudos de ultra-estrutura têm demonstrado, em várias espécies, que várias crioinjúrias ocorrem em ovócitos bovino (Kacinskis *et al.*, 2005); búfalo (Mondadori *et al.*, 2007); caprino (Lucci *et al.*, 2001) e suínos (Borges *et al.*, 2009). No entanto, o mecanismo dessas injúrias e regeneração ainda não foram totalmente elucidados para melhorar os métodos de criopreservação, apesar de ter havido progresso em obter ovócitos no descongelamento.

Ovócitos em MII são vulneráveis a crioinjúria, pois o fuso meiótico que segura os cromossomos na placa metafásica se despolimeriza quando a temperatura baixa. Apesar do fuso se reestruturar quando a temperatura volta ao normal, o resfriamento pode aumentar a incidência de aneuploidias, pois os cromossomos podem não se realinhar no novo fuso formado (Shaw *et al.*, 2000). O uso de ovócitos imaturos em estágio de vesícula germinativa (VG) evita esse problema, pois seus cromossomos estão circundados por uma membrana nuclear (Miyake *et al.*, 1993; Cooper *et al.*, 1998; Isachenko e Nayudu, 1999). No entanto, dificuldades associadas com a maturação *in vitro* de ovócitos criopreservados, contrapõem seus potenciais benefícios (Cooper *et al.*, 1998).

Durante o congelamento pode ocorrer endurecimento precoce da zona pelúcida, provavelmente como conseqüência da exocitose prematura de grânulos corticais (Mavrides e Morrol, 2005; Morato *et al.*, 2008). Saunders e Parks (1999) avaliaram que a liberação de enzimas dos grânulos corticais e o endurecimento prematuro de zona pelúcida podem comprometer a



fecundação e reduzir a taxa de clivagem e conseqüentemente o desenvolvimento embrionário. Porém, técnicas de micromanipulação (ICSI) poderão transpassar esse problema (Gook *et al.*, 1993, 1995).

Em ovócitos imaturos, Arav *et al.* (1996) e Zeron *et al.* (1999) afirmam que a membrana celular é o principal local de danos durante o congelamento, de modo que a membrana dos ovócitos em estágio de vesícula germinal é mais sensível que as dos ovócitos em MII e, por isso, a criopreservação de ovócitos imaturos pode comprometer o desenvolvimento embrionário (Vajta, 2000). Quanto aos ovócitos maduros, ocorre descontinuidade dos filamentos de actina no citoesqueleto (Fagundes *et al.*, 2004).

Algumas substâncias podem diminuir os efeitos negativos causados pela criopreservação no citoesqueleto como a citocalasina que causa estabilização reversível do citoesqueleto (Dobrinski *et al.*, 1996), impedindo a ruptura dos microfilamentos durante a manipulação de ovócitos. Outra alternativa seria a utilização de métodos de congelamento ultra-rápido como a vitrificação que minimiza a formação de cristais de gelo dentro da célula como também injúrias ao citoesqueleto do ovócito (Rall e Fahy, 1985).

Ainda, resultados conflitantes têm sido obtidos na criopreservação de ovócitos em diferentes estágios de maturação. Em ovócitos maduros, os cromossomos estão condensados e em metáfase II e não estão protegidos por um envelope nuclear, o qual poderá aumentar a sensibilidade a crioinjúria. Em ovócitos imaturos (estágio vesícula germinal), a cromatina se mantém no estágio de prófase I e não tem a presença de fuso; sendo assim, estes ovócitos são considerados mais resistentes a danos pelo congelamento. Porém, o sucesso da criopreservação de ovócitos imaturos depende da manutenção da capacidade do ovócito conseguir se desenvolver na maturação *in vitro* após o descongelamento (Luvoni, 2006).

O conteúdo lipídico em ovócitos é um importante parâmetro ligado à qualidade e criotolerância. A presença de gotículas de lipídio intracelular pode ser responsável por formação de gelo intracelular irregular o qual pode afetar o processo de congelamento (Luvoni, 2006). Mudanças físicas nos lipídios submetidos a temperaturas de congelamento estão dentre as maiores

causas de danos celulares provocados pela criopreservação. Não só os lipídeos intracelulares, mas também os lipídios de composição das membranas contribuem nas diferenças de sensibilidade ao frio nas diferentes espécies. Alguns fatores, como a origem do ovócito ou embrião (produzido *in vitro* ou *in vivo*), espécie, raça e a nutrição da doadora provaram ser determinantes no conteúdo lipídico (McEvoy *et al.*, 2000; Zeron *et al.*, 2001; Abe *et al.*, 2002; Genicot *et al.*, 2005). Por exemplo, ovócitos bovinos são mais criostáveis do que os ovócitos de suínos. Isso pode ser pelo fato de ovócitos suínos terem maior quantidade de gotículas de lipídios intracelular do que os de bovinos, e também, pelas diferenças na composição dos lipídios (McEvoy *et al.* 2000; Isachenko *et al.* 2001). As características que tornam os ovócitos sensíveis à criopreservação e suas consequências estão resumidas no Quadro 2.

#### a. Criopreservação de ovócitos imaturos e maduros

Em todas as espécies onde ovócitos imaturos e maduros foram congelados e transferidos, a eficiência da criopreservação é maior para ovócitos maduros do que imaturos (Shaw *et al.*, 2000).

Ovócitos imaturos isolados são necessários para a produção *in vitro* de embriões, pois ovócitos em crescimento não são competentes para ter maturidade meiótica para entrarem em metáfase II. A habilidade de criopreservar ovócitos imaturos totalmente desenvolvidos irá permitir um banco de ovócitos, pois assim eles poderão ser descongelados e utilizados quando forem necessários (Luvoni, 2006). Foi demonstrado por Luvoni e colaboradores (1997) que 1,5M dimetil sulfóxido DMSO ou etilenoglicol (EG) são crioprotetores mais apropriados do que o propilenoglicol (PROH) para o congelamento lento de ovócitos imaturos de gatas, e alguns após o descongelamento, são capazes de reiniciar a meiose *in vitro* (quadro 3). O congelamento rápido de ovócitos não permite o reinício da meiose *in vitro* após o descongelamento, apesar de manter a morfologia do ovócito. Os autores afirmam que a observação de uma morfologia intacta do ovócito não

é necessariamente sinal de viabilidade ovocitária, indicando um sinal da ocorrência de crioinjúrias subcelulares no ovócito. Ainda mais, os resultados destes pesquisadores demonstram a importância da taxa de resfriamento na sobrevivência do ovócito após o descongelamento.

Quadro 2: Resumo das características que tornam os ovócitos sensíveis à criopreservação.

<b>Característica</b>	<b>Conseqüência da criopreservação</b>
Célula grande	Dificuldade para a penetração dos crioprotetores, grande quantidade de gelo intracelular
Zona pelúcida e grânulos da cortical	Liberação prematura dos grânulos da cortical e enrijecimento da zona pelúcida
Fuso meiótico	Despolimerização dos microtúbulos e dispersão dos cromossomos
Citoesqueleto	Despolimerização dos microtúbulos e microfilamentos e desorganização do citoesqueleto
Lipídeo intracitoplasmático	Coalescência irreversível das gotículas de lipídeo intracitoplasmáticas

Quadro 3. Resultados de criopreservação de ovócitos de gatas: desenvolvimento embrionário pós-descongelamento de ovócitos imaturos e maduros

Tipo de Ovócito	Desenvolvimento embrionário pós-descongelamento (%)			Tratamento	Referência
	Clivagem	>8 células	Blastocisto		
Imaturo	6,8	0	0	Congelamento lento, EG 1,5 M	Luvoni e Pellizzari 2000
	12,8	0	0	Congelamento lento, DMSO 1,5 M	Luvoni e Pellizzari 2000
Maduro	38,7	11,3	0	Congelamento lento, EG 1,5 M	Luvoni e Pellizzari 2000
	14,1	0	0	Congelamento lento, DMSO 1,5 M	Luvoni e Pellizzari 2000
	20 ±8	42 ±2	3,7 ±3	Vitrificação, EG 40%	Murakami <i>et al.</i> , 2004
	49	-	18	Vitrificação, EG	Merlo <i>et al.</i> , 2008

EG: etileno glicol; DMSO: dimetil sulfóxido. Adaptada de Luvoni, 2006.

De acordo com Luvoni (2006) a criopreservação de ovócitos maduros produz resultados mais promissores quanto à fertilização e produção de embriões *in vitro* após o descongelamento do que ovócitos imaturos. Este autor destaca ainda que a seleção inicial dos ovócitos afeta os resultados obtidos na criopreservação de ovócitos imaturos. Além do mais, não tem sido demonstrado em gatas que ovócitos imaturos, selecionados por aparência morfológica, são capazes de reiniciar a meiose *in vitro* após a criopreservação. Esses ovócitos podem ter sido afetados ainda no estágio inicial e se encontrarem em atresia, o que poderá influenciar sua competência meiótica. No entanto, ovócitos em metáfase II após a maturação *in vitro* poderão ter uma maior competência do que ovócitos imaturos, e poderão ser mais apropriados para que se realizem métodos de criopreservação mais eficientes.

Alterações na maturação citoplasmática podem ocorrer em ovócitos imaturos após a criopreservação, conseqüentemente, pode resultar em baixo

desenvolvimento embrionário *in vitro*. De fato, a criopreservação pode induzir mudanças que interrompam as comunicações célula a célula com as células do cumulus oophorus. Apesar desse dano não influenciar a maturação nuclear, ele poderá deixar as células do cumulus oophorus incapazes de suportar a maturação citoplasmática necessária para o desenvolvimento posteriormente do zigoto. Ovócitos maduros são considerados muito sensíveis a danos pelo frio por causa do seu arranjo nuclear. Adicionalmente, a presença de várias camadas de células do cumulus ao redor dos ovócitos imaturos pode alterar a taxa e a extensão da desidratação, a qual conseqüentemente poderá afetar o grau do dano citoplasmático (Luvoni, 2006).

b. Ovócitos inclusos em FOPA (Folículos ovarianos pré antrais)

Em animais domésticos (bovino: Figueiredo *et al.*, 1994, Hulshof *et al.*, 1994, Nuttinck *et al.*, 1996, Wandji *et al.*, 1996, Lucci *et al.*, 2004ab; camundongo: Cecconi *et al.*, 1999, Choi *et al.*, 2007; caprino: Lucci *et al.*, 1999, Santos *et al.*, 2007; gata: Jewgenow e Göritz, 1995, Lima *et al.*, 2006), muita atenção tem sido dada para a possibilidade de se explorar folículos pré-antrais pois são fontes ricas de ovócitos. Eles representam mais de 90% de todos os folículos presentes no ovário, e podem ser encontrados em ovários independente da idade ou estágio do ciclo estral (Gutierrez *et al.*, 2000; Shaw *et al.*, 2000; Hashimoto *et al.*, 2007).

Ovócitos felinos imaturos tem certo grau de tolerância ao frio como foi demonstrado por Wood *et al.* (1997). Esses autores examinaram histologicamente ovários de gatas armazenados a 4°C por 48h. Ovócitos intra-ovarianos demonstraram apenas sinais moderados de degeneração e, quando o ovário foi armazenado por 48h não perderam sua habilidade de maturar e ser fertilizado *in vitro*.

Ainda, a criopreservação de ovócitos intra-foliculares de gatas domésticas tem demonstrado que alguns folículos pré-antrais, presentes em alto número no ovário, são capazes de sobreviver a criopreservação em

DMSO ou PROH. Ou seja, 19% de pequenos folículos se mantiveram estruturalmente intactos, pois foi observada sua integridade de membrana e síntese de DNA *in vitro*, e aproximadamente 10% estavam fisiologicamente ativos após o descongelamento (Jewgenow *et al.*, 1998).

### c. Criopreservação de tecido gonadal

A viabilidade de técnicas mais sofisticadas de reprodução assistida como fertilização *in vitro* (FIV) e injeção intracitoplasmática de espermatozóide (ICSI), tem estimulado grande interesse no armazenamento de gametas intragonadais de ovário ou de tecido testicular criopreservado. Tecido ovariano obtido de animais pré-púberes ou adultos contém vários estágios de desenvolvimento folicular (primordiais, primários e secundários). A preservação de germoplasma feminino pela criopreservação de tecido ovariano é atualmente uma metodologia bem estabelecida (Jewgenow e Paris, 2006).

O córtex ovariano contém milhares de folículos primordiais composto por ovócito rodeado por uma única camada de células da granulosa. Estas estruturas podem ser menos sensíveis a danos na criopreservação, pois são pequenas e sem zona pelúcida. O uso de crioprotetores como EG e PROH (1,5M) no método de congelamento lento e no descongelamento rápido tem demonstrado crescimento folicular após a criopreservação (Luvoni, 2006).

Na teoria, o tecido gonadal congelado poderá ser transplantado para o próprio animal para restaurar fertilidade, xeno-transplantado ou cultivado *in vitro* com o intuito de se obter gametas maduros para a produção de embriões *in vitro*. Isso representa uma importante estratégia para restaurar a funcionalidade reprodutiva em indivíduos inférteis ou para a preservação de células germinativas de indivíduos jovens que faleceram antes da maturidade sexual. Essa técnica tem grandes implicações para a preservação de germoplasma de fêmeas e machos valiosos para utilização na conservação da biodiversidade (Paris *et al.*, 2004).

Deve ser enfatizado, que a criopreservação de tecido é tecnicamente mais complexa do que de gametas, pois uma variedade de tipos celulares possui diferentes sensibilidades a danos induzidos pelo frio. Além do mais, interações de célula a célula devem ser preservados para manter a integridade funcional do tecido após o descongelamento (Luvoni, 2006). É geralmente realizado por protocolos de congelamento padrão. E, ambos os métodos de congelamento lento e rápido tem sido realizados com sucesso (Liu *et al.*, 2003; Rahimi *et al.*, 2004; Yeoman *et al.*, 2005).

Depois de transplantar tecido ovariano congelado de diferentes espécies tem-se obtido resultados com sobrevivência folicular e, em alguns casos, com produção de filhotes (Paris *et al.*, 2004). Incluindo, o nascimento em seres humanos (Donnez *et al.*, 2004).

A preservação de germoplasma feminino por criopreservação de tecido ovariano seguida de transplante tem sido documentado em várias espécies, como roedores (Aubard *et al.*, 1998; Candy *et al.*, 2000; Callejo *et al.*, 2002; Liu *et al.*, 2003), ovelha (Gosden *et al.*, 1994; Baird *et al.*, 1999; Salle *et al.*, 2002), primatas (Schnorr *et al.*, 2002), gatas (Bosch *et al.*, 2004) e humanos (Gook *et al.*, 2004; Lee *et al.*, 2004). Após auto-transplante, tecido ovariano fresco ou congelado pode restaurar a fertilidade e nascimento tem sido relatado em camundongos (Jewgenow e Paris, 2006).

A sobrevivência de tecido congelado obteve melhores resultados utilizando pedaços de tecido ovariano o qual retorna a doadora de origem (auto-transplante). A preservação de germoplasma feminino pelo desenvolvimento de processos de criopreservação e transplante de tecido ovariano poderá armazenar material genético/reprodutivo de indivíduos e, inclusive possibilita a regeneração de tal tecido (Jewgenow e Paris, 2006).

A criopreservação de tecido ovariano de gata seguido de xeno-transplante para camundongos imunodeficientes foi relatado (Bosch *et al.*, 2004). Após a exposição das amostras de tecido ovariano ao EG a 4°C por 25min, acondicionados em criotubos, foram congelados de 0°C a -8°C a uma taxa de 2°C/min. A -8°C, foi realizado *seeding* e os criotubos foram resfriados a 0,3°C/min. A -40°C a taxa de resfriamento foi aumentada a 10°C/min e

quando alcançados  $-150^{\circ}\text{C}$ , as amostras foram colocadas em nitrogênio líquido. No descongelamento, os criotubos foram expostos a temperatura ambiente em ar por 1 min e depois imersos em  $25^{\circ}\text{C}$  em banho maria por 3 min. No entanto, o trabalho de Bosch *et al.* (2004) demonstrou que apenas 10% dos folículos sobreviveram após o congelamento e transplante, tornando os resultados promissores pois demonstram que córtex de tecido ovariano de gatas pode sobreviver a criopreservação e, após o xeno-transplante alguns folículos retêm a habilidade de reiniciar o crescimento de estágios menos avançados para os mais avançados.

Lima *et al.* (2006) demonstraram em um estudo de criopreservação de tecido gonadal que 71,3% de folículos ovarianos pré-antrais no grupo controle eram morfolologicamente normais, 58% de normais quando utilizado o EG e de 39,3% de folículos morfolologicamente normais quando criopreservados em glicerol.

Vale ressaltar que em gatas, poucos estudos foram realizados com o propósito de criopreservar ovócitos imaturos inclusos em folículos pré-antrais após isolamento (Jewgenow e Göritz, 1995; Jewgenow *et al.*, 1998) ou em tecido ovariano (Bosch *et al.*, 2004; Lima *et al.*, 2006), no entanto sempre utilizando congelamento lento. É importante observar que em nenhum destes estudos foram feitas comparação entre congelamento lento e vitrificação.

## 2.4 Avaliação de ovócitos criopreservados

Para aplicar um protocolo de criopreservação, é necessário determinar o(s) agente(s) crioprotetor(es) mais indicado(s), sua concentração, tempo de exposição e método de remoção. Qualquer protocolo utilizado causa injúria as células sendo assim importante avaliar a célula através de mais de um método.

Um método rápido para avaliar a qualidade folicular consiste na histologia clássica. Contudo, análise morfológica via histologia não é suficiente para avaliar o processo de criopreservação (Schotanus *et al.*, 1997; Van den Hurk *et al.*, 1998; Martinez-Madrid *et al.*, 2004). Esse tipo de análise



irá permitir a identificação dos sinais primários da atresia (picnose nuclear, danos citoplasmáticos, desconexão entre as células da granulosa e o ovócito, bem como irregularidades na membrana basal) (Jorio *et al.*, 1991; Hulshof *et al.*, 1995; Demirci *et al.*, 2002). Tal morfologia celular não está sempre correlacionada com a integridade das organelas celulares, as quais podem ser avaliadas via microscopia eletrônica de transmissão, por meio da detecção da integridade das mitocôndrias e retículo endoplasmático, bem como vacuolização celular (Santos *et al.*, 2006a). Ainda, a criopreservação normalmente induz a perda de componentes celulares (Rodrigues *et al.*, 2004b) e perda de atividade mitocondrial (Santos *et al.*, 2006b).

A histologia clássica não é sempre confirmada pela ultra-estrutural (Lucci *et al.*, 2004a). A utilização da histologia clássica por si só não é o suficiente para acessar com precisão as crioinjúrias, e geralmente não está correlacionada com a viabilidade ou competência de folículos (Santos *et al.*, 2006a, 2007). No entanto, é um método que permite a avaliação de um grande número de folículos. Já a microscopia eletrônica de transmissão oferece uma análise mais detalhada e profunda das células, evidenciando danos que não podem ser observados pela microscopia de luz. Porém, o número de amostras avaliadas fica limitado. Desta forma, estas duas técnicas são complementares, e a associação delas é fundamental para uma avaliação precisa dos danos causados pela criopreservação.

De fato, vários pesquisadores estudaram técnicas de criopreservação e cultura *in vitro* de folículos ovarianos pré-antrais utilizando microscopia de luz e eletrônica de transmissão para avaliar a qualidade de folículos (caprino: Silva *et al.*, 2001; ovino: Matos *et al.*, 2004; bovino: Kacinskis *et al.*, 2005).

Danos foliculares causados pela criopreservação nem sempre são observados imediatamente, sendo necessárias algumas horas de cultivo *in vitro* antes da análise de viabilidade. A restauração do metabolismo celular, o qual pode ser detectado via atividade enzimática, poderá informar sobre o funcionamento normal da célula. Além disso, o cultivo *in vitro* por curto período (24h) permite uma melhor análise da qualidade folicular pós criopreservação (Rodrigues *et al.*, 2006; Santos *et al.*, 2006b, 2007). O completo desenvolvimento de folículos primordiais criopreservados consiste

na melhor evidência do sucesso de um protocolo de criopreservação (Santos, 2007). Em animais domésticos, é possível avaliar a capacidade de completo desenvolvimento folicular pós-criopreservação por meio do transplante de tecido ovariano (Santos, 2007). O desenvolvimento folicular *in vitro*, no entanto, tem sido obtido apenas em animais de laboratório (Eppig e O'Brien, 1996).

### 3. Justificativa

Com relação especificamente à conservação de material genético oriundo de fêmeas, a criopreservação de ovócitos imaturos inclusos em folículos pré-antrais tem sido vista atualmente como uma potencial alternativa na formação dos bancos de recursos genéticos (BRGs), uma vez que eles se encontram em muito maior número nos ovários e têm se mostrado mais resistentes aos procedimentos de congelamento quando comparados aos ovócitos maduros.

Apesar de resultados favoráveis sobre a criopreservação de folículos pré-antrais em diferentes espécies animais através dos métodos de congelamento lento (rata: Cortvrindt *et al.*, 1996; Aubard *et al.*, 1998; humano: Oktay *et al.*, 1997; Cabra: Rodrigues *et al.*, 2004a,b), poucos estudos testaram o congelamento rápido (humano: Zhang *et al.*, 1995; Gook *et al.*, 1999, 2000) ou vitrificação (rata: Sugimoto *et al.*, 1996, 2000; camundongo: Dela Peña *et al.*, 2002; Segino *et al.*, 2003; Hasegawa *et al.*, 2004). Em felídeos, trabalhos são praticamente inexistentes. Até o presente momento, há poucos trabalhos sobre a vitrificação de folículos pré-antrais. Este procedimento, além de mais econômico e prático, pode ser uma excelente alternativa para a conservação de material genético de animais que se encontram distantes de centros de pesquisa e laboratórios, já que não necessita de equipamentos sofisticados para a sua realização. Além do mais,

ainda não existem trabalhos que comparam no mesmo experimento a técnica de congelamento lento e vitrificação.

O gato doméstico tem sido considerado um útil modelo experimental para o estudo da reprodução assistida em felídeos selvagens ameaçados de extinção (Pope *et al.*, 1993; Jewgenow e Stolte, 1996; Jewgenow *et al.*, 1997). Desse modo, é importante o conhecimento sobre a população de folículos pré-antrais de gatas domésticas, além de suas características morfológicas e ultra-estruturais. Tais dados, bem como o desenvolvimento de protocolos de congelamento de tecido ovariano em gatos domésticos, constituirão uma ferramenta valiosa para o estudo da foliculogênese e o desenvolvimento de biotécnicas reprodutivas aplicáveis a outros felídeos, visando à preservação de espécies em extinção e/ou de seu material genético e formação dos BRGs.

#### 4. Objetivos

##### Objetivo Geral

Conhecer a população de folículos pré-antrais oriundos de ovários de gatas domésticas a fim de estabelecer um protocolo para a sua criopreservação, bem como subsidiar estudos posteriores de fisiologia reprodutiva.

##### Objetivos Específicos

- Estimar e caracterizar morfometricamente e ultraestruturalmente a população de folículos ovarianos pré-antrais de gatas domésticas;
- Testar dois protocolos de criopreservação (congelamento lento e vitrificação) sobre a morfologia dos folículos pré-antrais inclusos em fragmentos de tecido ovariano de gatas.

A tese foi dividida em dois capítulos, correspondentes a dois artigos científicos (um aceito e outro ainda a ser submetido para publicação). Os objetivos específicos listados acima se referem aos capítulos a seguir, nos quais serão descritos os materiais e métodos, resultados, discussão e conclusão separadamente.

## CAPÍTULO 1

Este capítulo é referente ao artigo científico intitulado “Morfometria, estimativa e ultraestrutura de folículos ovarianos pré-antrais em gatas”, aceito para publicação no periódico *Cells Tissues and Organs* (Anexos 1 e 2).

### 1. Introdução

Em animais domésticos, muita atenção tem sido dada a exploração de folículos pré-antrais, pois são ricas fontes de ovócitos (Figueiredo *et al.*, 1994; Hulshof *et al.*, 1994; Jewgenow e Göritz, 1995; Nuttinck *et al.*, 1996; Wandji *et al.*, 1996; Lucci *et al.*, 1999; 2004ab; Cecconi *et al.*, 1999; Lima *et al.*, 2006; Choi *et al.*, 2007; Santos *et al.*, 2007). Eles representam mais de 90% dos folículos no ovário, e podem ser encontrados independentemente da idade ou estágio do ciclo estral (Gutierrez *et al.*, 2000; Shaw *et al.*, 2000; Hashimoto *et al.*, 2007).

Muitos pesquisadores têm estudado a criopreservação e cultura *in vitro* de folículos pré-antrais por meio da utilização de microscopia óptica e eletrônica de transmissão para avaliar a qualidade dos folículos (caprino: Silva *et al.*, 2001; ovino: Matos *et al.*, 2004; bovino: Lucci *et al.*, 2004).

No entanto, o conhecimento da ultraestrutura de folículos pré-antrais *in situ* é muito importante. De fato, vários estudos têm sido realizados para caracterizar folículos e ovócitos de várias espécies: bovino (Kacinskis *et al.*, 2005); bubalino (Mondadori *et al.*, 2007); caprino (Lucci *et al.*, 2001) mas ainda não foram realizadas em gatos domésticos.

O objetivo deste trabalho foi estimar a população e caracterizar a morfologia de folículos ovarianos pré-antrais de gatas. Ovócito e células da granulosa de folículos primordiais, primários, e secundários foram estudados usando microscopia óptica e eletrônica de transmissão.

## 2. Materiais e Métodos

### 2.1. Amostra

Ovários de 5 gatas foram coletados de uma clínica veterinária através de ovariectomia eletiva de animais adultos, saudáveis, de 2 a 4 anos de idade. Pequenos fragmentos de um ovário dos ovários do animal foram processados para microscopia eletrônica de transmissão. O outro ovário foi processado para histologia clássica.

### 2.2. Procedimentos de Microscopia de Luz

O ovário inteiro foi fixado em Carnoy, desidratado em etanol, clarificado com xilol e embebido em paraplast. Cortes de 5µm foram corados em hematoxilina e eosina e examinados em microscópio de luz.



### 2.3. Microscopia eletrônica de transmissão

Pequenos fragmentos de córtex ovariano foram fixados em 2% paraformaldeído, 2,5% de glutaraldeído em 0,1M cacodilato de sódio (pH 7,3) e pós fixado em 1% de tetróxido de ósmio, 0,8% ferricianeto de potássio e 5mM de cloreto de cálcio em 0,1M em cacodilato de sódio. As amostras foram desidratadas em acetona e embebidas em resina Spurr. Cortes semi-finos (3 $\mu$ m) foram corados com azul de toluidina. Secções ultrafinas (70nm) foram contrastados em acetato uranila e citrato de sódio e examinados em microscópio eletrônico de transmissão.

### 2.4. Análise em microscopia de luz e eletrônica de transmissão

Para estimar a população de folículos pré-antrais de gatas os folículos foram contados usando o núcleo do ovócito como marcador. Os folículos pré-antrais foram classificados como primordial, primário ou secundário de acordo com o formato e o número de camadas de células da granulosa. Com auxílio de uma câmara digital e um programa de análise morfométrica (IMAGE PRO-PLUS 1999, version Measured Cybernetics, L.P), o diâmetro dos folículos, do ovócito e do núcleo do ovócito foi mensurado, e as células da granulosa contadas, sempre na seção onde o núcleo do ovócito era observado (seção equatorial). Folículos que apresentavam núcleos picnóticos nas células da granulosa, núcleo do ovócito condensado, ovócito retraído ou baixa densidade celular foram considerados degenerados (folículos atrésicos), e portanto não foram utilizados para a realização da caracterização morfométrica. Para calcular o número de folículos em cada ovário, foi utilizado um fator de correção descrito por Gougeon e Chainy (1987).

Para a descrição ultra-estrutural, as características do ovócito e das células da granulosa, presença e distribuição de organelas, membrana basal e zona pelúcida foram observadas.

## 2.5. Análise estatística

Os dados das medidas de folículo, ovócito, núcleo do ovócito e do número de células da granulosa nas diferentes classes de folículo foram analisados por ANOVA e teste de Scheffe (StatView for Windows, SAS Institute Inc., Cary, NC, USA). Os valores foram considerados estatisticamente significantes quando  $P < 0,05$ .

## 3. Resultados

### 3.1. Determinação da população e morfometria dos folículos pré-antrais

A média populacional ovariana em gatas foi estimada em  $37853 \pm 6118$  folículos pré-antrais por ovário, onde 87% eram folículos primordiais ( $33046 \pm 6221$ ), 10,4% folículos primários ( $3946 \pm 1253$ ) e 2,3% de folículos secundários ( $871 \pm 471$ ). As medidas do diâmetro do folículo, ovócito e núcleo do ovócito e o número de células da granulosa estão apresentados na Tabela 1.

Tabela 1. Média ( $\pm$  DP) do diâmetro do folículo, ovócito e núcleo do ovócito ( $\mu\text{m}$ ) e média do número de células da granulosa de folículos primordiais, primários e secundários de gatas.

Classe folicular	N	Diâmetro folicular (amplitude)	Diâmetro do ovócito (variação)	Diâmetro do núcleo do ovócito (variação)	Número de células da granulosa (variação)
Primordial	100	$28,3 \pm 9,1a$ (22 – 41)	$23,1 \pm 7,2a$ (16 – 38)	$12,3 \pm 3,7a$ (10 – 18)	$6,5 \pm 1,5a$ (3 – 10)
Primário	60	$41,0 \pm 7,6b$ (25 – 64)	$30,1 \pm 4,7b$ (18 – 48)	$15,6 \pm 2,3b$ (12 – 20)	$13,2 \pm 4,7b$ (6 – 28)
Secundário	30	$74,6 \pm 20,3c$ (43 – 110)	$40,8 \pm 13,4c$ (22 – 77)	$18,6 \pm 4,1c$ (10 – 25)	$46,2 \pm 13,5c$ (30 – 90)

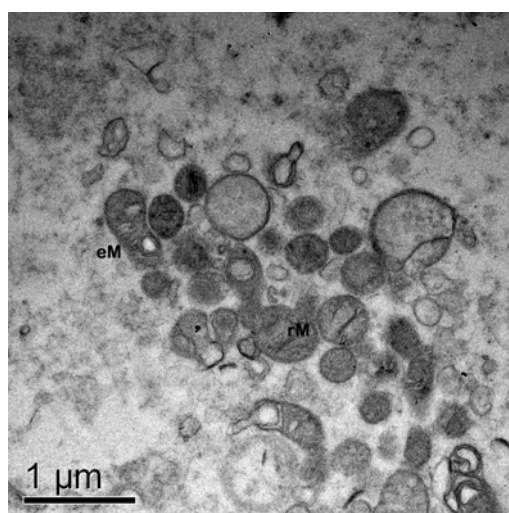
Números com letras diferentes na mesma coluna diferem significativamente ( $P < 0,05$ ). N: número de folículos analisados por classe.

## 3.2. Microscopia eletrônica de transmissão

### 3.2.1. Folículos primordiais

O ovócito dos folículos primordiais era ovóide ou esférico, com citoplasma homogêneo e um núcleo grande e excêntrico. A cromatina estava descondensada com nucléolo fibrillogranular periférico. As organelas estavam distribuídas homogeneamente no ooplasma (Figura 1). A organela mais abundante eram as mitocôndrias arredondadas, e mitocôndrias alongadas foram raramente observadas. Retículo endoplasmático rugoso foi observado na maioria dos casos em associação a mitocôndrias, mas também foram observados isolados no citoplasma. Algumas cisternas de Golgi foram observadas. Pequenos números de vesículas plasmáticas também estavam presentes. As membranas celulares do ovócito e das células da granulosa estavam intimamente conectadas.

As células da granulosa eram pequenas e achatadas, com uma grande relação núcleo:citoplasma, além disso, apresentavam poucas organelas e aparentemente estavam quiescentes.

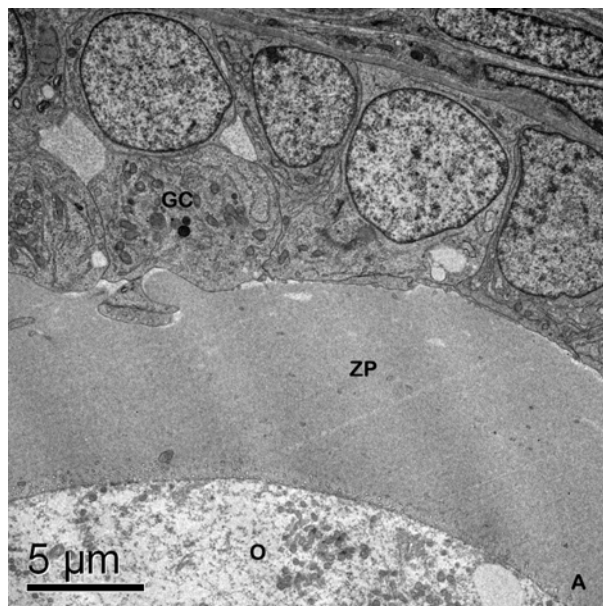


**Figura 1.** Detalhes do citoplasma do ovócito de um folículo primordial. rM= mitocôndria arredondada; eM= mitocôndria alongada.

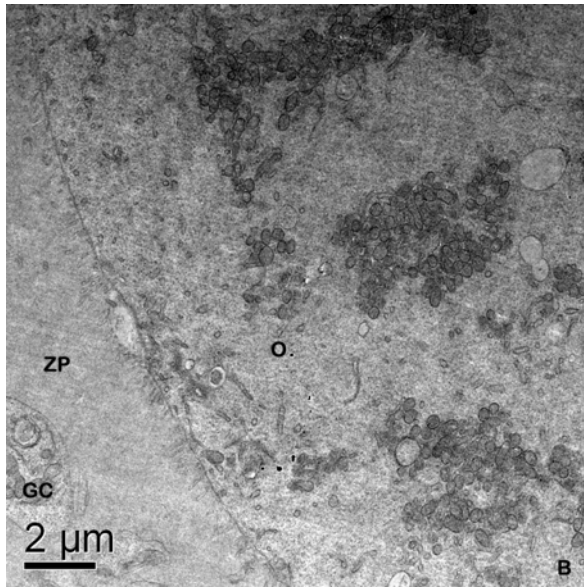
### 3.2.2. Folículos primários

A ultraestrutura de ovócitos inclusos em folículos primários era similar ao observado no estágio primordial (Figura 2). Mitocôndrias arredondadas ainda eram mais abundantes, mas as alongadas também foram observadas. Retículo endoplasmático e complexo de Golgi também estavam presentes. Neste estágio já havia uma zona pelúcida bem formada ao redor do ovócito em alguns folículos. Algumas pequenas microvilosidades se projetavam na zona pelúcida (Figura 3) e grânulos da cortical foram observados no ooplasma cortical. Em alguns ovócitos de folículos primários as organelas apareciam aglomeradas.

Neste estágio, as células da granulosa eram cubóides e tinham núcleo arredondado. Mitocôndrias alongadas e arredondadas e retículo endoplasmático rugoso eram abundantes nas células da granulosa.



**Figura 2.** Folículo primário demonstrando zona pelúcida bem formada. GC= células da granulosa; O= ovócito; ZP= zona pelúcida.



**Figura 3.** Folículo demonstrando microvilosidades projetando na zona pelúcida. Notar que as organelas aparecem aglomeradas. O= ovócito; ZP= zona pelúcida.

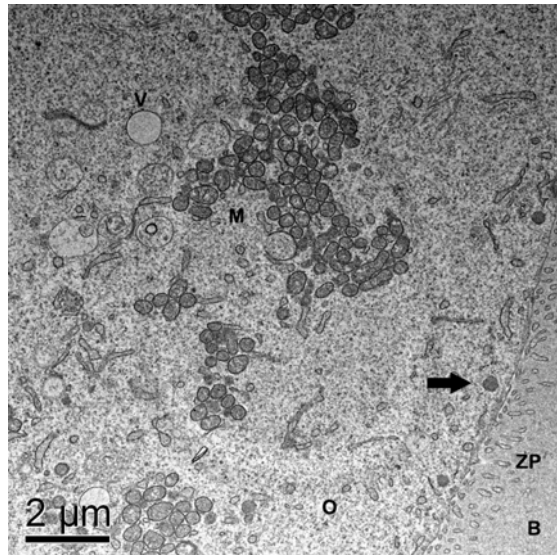
### 3.2.3. Folículos secundários

Folículos secundários tinham uma zona pelúcida bem formada. Pequenas microvilosidades do ovócito foram observadas. Várias projeções das células da granulosa podiam ser vistas entrando na zona pelúcida em direção ao ovócito, onde junções do tipo *gap* podiam ser observadas entre o ovócito e a membrana das células da granulosa.

O núcleo do ovócito era grande e arredondado e apresentava um nucléolo fibrillogranular. Mitocôndrias arredondadas ainda eram abundantes, mas mitocôndrias alongadas também eram observadas. As cisternas de retículo endoplasmático eram abundantes. As vesículas eram mais comuns do que nos estágios anteriores, mas apresentavam-se dispersas. Gotículas de lipídio eram encontradas em pequenas quantidades nos folículos secundários. Associação de mitocôndrias e retículo endoplasmático era comum e as organelas dentro do ovócito estavam organizadas em uma

formação do tipo teia de aranha. Grânulos da cortical estavam alinhados à zona pelúcida (Figura 4).

Em folículos secundários, as células da granulosa eram similares às de folículos primários. Todos os folículos eram rodeados por uma membrana basal que se encontrava aderida ao estroma ovariano.



**Figura 4.** (a). Grânulos da cortical alinhados a zona pelúcida (seta); (b). M= mitocôndria; V= vesícula; ER= retículo endoplasmático; O= ovócito; ZP= zona pelúcida.

#### 4. Discussão

Mudanças morfológicas e ultraestruturais em folículos ovarianos pré-antrais de gatas durante seu desenvolvimento foram observadas. A população de folículos pré-antrais em gatas (37853) foi similar a cabras (37646 - Lucci *et al.*, 1999) mas diferentes ao descrito em porcas (210000 - Gosden e Telfer, 1987), ovelhas (160000 - Driancourt, 1991) e vacas (133000 - Erickson, 1966; 70576 - Lucci *et al.*, 2002).

Os resultados também apresentaram que a média das medições foi semelhante ao do bovino (Van Wezel e Rodgers, 1996; Braw-Tal e Yossefi, 1997; Hyttel *et al.*, 1997; Kacinskis *et al.*, 2005) em todos os 3 estágios de desenvolvimento avaliados (primordial, primário e pequenos folículos secundários).

A ultraestrutura de FOPA foi similar a outras espécies de mamíferos (búfalo: Mondadori *et al.*, 2007; bovino: van Wezel e Rodgers, 1996; Hyttel *et al.*, 1997; Kacinskis *et al.*, 2005; cabra: Lucci *et al.*, 2001; humano: Oktay *et al.*, 1997; felídeos não domésticos: Jewgenow e Stolte, 1996; e porca: Greenwald e Moor, 1989), mas algumas diferenças foram observadas.

Neste trabalho, mitocôndrias e outras organelas apareceram em grupos em folículos primários e secundários. Esse achado somente foi descrito em bovinos durante a maturação ovocitária (Hyttel *et al.*, 1997) e em porcas (Sun *et al.*, 2001; Torner *et al.*, 2004; Brevini *et al.*, 2007).

Também foi observado que folículos secundários apresentavam grânulos da cortical alinhados na periferia. O alinhamento de grânulos da cortical apenas ocorre em oócitos maduros 24 horas após o pico de LH em bovino (Hyttel *et al.*, 1997), e em estágio de MII em cabras (Veilla *et al.*, 2004). Essa observação da distribuição em grupos das organelas, associado com o alinhamento dos grânulos da cortical em ovócitos secundários de gatas demonstra que há um processo de maturação ovocitária mais precoce nessa espécie, comparado com outras espécies de mamíferos, pois a gata doméstica apresenta ovulação induzida pelo coito, e essas mudanças morfológicas e características fisiológicas podem ter alguma conexão. Mais estudos são necessários para elucidar isso.

Os primeiros traços de zona pelúcia (ZP) foram observados no presente estudo em folículos primários. Resultados semelhantes foram vistos em gatas domésticas (Jewgenow e Goritz, 1995; Barber *et al.*, 2001; Bristol-Gould e Woodruff, 2006), gatas selvagens (Jewgenow e Stolte, 1996), búfalas (Mondadori *et al.*, 2007), cadelas (Durrant *et al.*, 1998; Barber *et al.*, 2001; Songsasen e Wildt, 2007), elefantas (Barber *et al.*, 2001), éguas (Barber *et al.*, 2001) e na mulher (Newton *et al.*, 1996). Esse resultado difere

dos achados em vacas (Rüsse, 1983; Fair *et al.*, 1997a; Hyttel, *et al.*, 1997; Kacinskis *et al.*, 2005) e cabras (Huanmin e Yong, 2000).

O presente estudo relatou uma descrição detalhada da morfologia e ultraestrutura de folículos pré-antrais de gatas. FOPA de gatas apresentam características únicas que indicam algumas particularidades no desenvolvimento e maturação nessa espécie. Conhecimento básico da ultraestrutura de folículos pré-antrais de gatas pode facilitar o entendimento da folículo gênese dessa espécie. Ainda mais, essa informação poderá ser útil no futuro para o desenvolvimento de tecnologias como cultura *in vitro* de FOPA e maturação *in vitro* de ovócitos, auxiliando na preservação de gatos selvagens.



## CAPÍTULO 2

Este capítulo é referente ao artigo científico intitulado “Criopreservação de folículos primordiais em tecido ovariano de gatas domésticas utilizando congelamento lento e vitrificação” (Anexo 3).

### 1. Introdução

De 37 famílias de felídeos existentes apenas o gato doméstico não está ameaçado de extinção (Pope *et al.*, 1993). Sendo assim, estudos em reprodução e conservação de células germinativas são importantes ferramentas para preservar material genético dessas espécies ameaçadas. Neste contexto, o gato doméstico é um modelo valioso para estudos de felídeos selvagens.

A criopreservação de células germinativas femininas tem sido testada frequentemente, mas com resultados insatisfatórios (Oktay *et al.*, 1998; Gosden, 2000; Lima *et al.*, 2006; Merlo *et al.*, 2008). Uma alternativa para o armazenamento de células germinativas de fêmeas é a criopreservação de tecido ovariano. Esse método possibilita o armazenamento de grandes números de ovócitos (dentro de folículos primordiais). Diferente de ovócitos

maduros, ovócitos em folículos primordiais toleram a criopreservação muito bem. Muitas características os tornam menos vulneráveis a crioinjúrias.

Normalmente, a criopreservação ovariana é realizada por congelamento lento usando uma variedade de crioprotetores como DMSO e EG associados ou não a crioprotetores extracelulares como a sacarose. Em contrapartida, a vitrificação é outro procedimento que foi investigado na criopreservação de embriões e ovócitos de mamíferos, onde altas taxas de congelamento são combinadas com alta concentração de crioprotetores (Luvoni, 2006).

A criopreservação de tecido ovariano tem sido realizada com sucesso em camundongas (Salehnia *et al.* 2002; Liu *et al.*, 2003); humanas (Oktay *et al.*, 1998; Gosden, 2000; Isachenko *et al.* 2003; Rahimi *et al.*, 2004); coelhas (Neto *et al.*, 2008); ovelhas (Al-Aghbari e Menino 2002; Matos *et al.*, 2004; Tsuribe *et al.*, 2009); cabras (Santos *et al.*, 2007); macacas (Yeoman *et al.*, 2005); vacas (Lucci *et al.*, 2004b; Celestino *et al.*, 2008) e cadelas (Ishijima *et al.*, 2006). Em gatas, estudos têm sido realizados quanto ao efeito da criopreservação de ovócitos maduros, por congelamento lento (Luvoni e Pellizari, 2000) ou vitrificação (Murakami *et al.*, 2004; Merlo *et al.*, 2008). Alguns estudos têm sido realizados em ovócitos imaturos inclusos em folículos pré-antrais após isolamento (Jewgenow e Göritz, 1995; Jewgenow *et al.*, 1998) ou em tecido ovariano (Bosch *et al.*, 2004; Lima *et al.*, 2006), sempre utilizando o congelamento lento. No entanto, nenhum dos trabalhos comparou o congelamento lento e a vitrificação. Desta forma, o objetivo deste trabalho foi comparar o efeito do congelamento lento e da vitrificação na preservação de folículos ovarianos pré-antrais em tecido ovariano de gatas.

## 2. Material e métodos

### 2.1. Amostra

Ovários de 5 gatas foram coletados de uma clínica veterinária através de ovariectomia eletiva de animais adultos, saudáveis, de 2 a 4 anos de idade. De cada ovário, amostras de córtex (2mm x 3mm x 5mm) foram retiradas e uma imediatamente fixada (controle) sendo enviada para microscopia óptica e eletrônica de transmissão. As outras amostras foram destinadas ao acaso para o congelamento lento ou para a vitrificação.

### 2.2. Métodos de criopreservação

Para o congelamento lento, a metodologia foi adaptada de Lima *et al.* (2006). Amostras de tecido ovariano foram alocadas em criotubos contendo 1ml de PBS + DMSO 1,5M + sacarose 0,4% e equilibrados a 10°C por 20 min. Após, as amostras foram transferidas para máquina de congelamento, resfriadas a 2°C/min a -7°C, onde era realizado o *seeding*, resfriadas a 0,3°C/min até -35°C e submersas em nitrogênio líquido.

Para a vitrificação, a metodologia foi adaptada de Ishijima *et al.* (2006). Em resumo, amostras de tecido ovariano foram equilibradas em PBS + DMSO 1M por 5min em temperatura ambiente, transferidas para PBS + DMSO 2M + Propanodiol 3M onde permaneciam por 5min a 0°C. Após esse tempo, as amostras eram vitrificadas em superfície sólida, colocadas em criotubos pré-resfriados e submersas em nitrogênio líquido. As amostras tanto do congelamento lento quanto da vitrificação foram armazenadas em nitrogênio líquido por 1 semana.

Fragmentos do grupo do congelamento lento e da vitrificação foram descongelados e um pequeno fragmento (1mm<sup>3</sup>) foi processado para

microscopia eletrônica de transmissão e o restante do tecido ovariano foi processado para a microscopia de luz.

### 2.3. Procedimentos de histologia clássica

O tecido ovariano foi fixado em carnoy, desidratado em etanol, clarificado com xilol e embebido em paraplast. Cortes de 5µm foram corados com hematoxilina e eosina e examinados em microscópio de luz.

### 2.4. Microscopia eletrônica de transmissão

Pequenos fragmentos de córtex ovariano foram fixados em 2% paraformaldeído, 2,5% de gluteraldeído em 0,1M cacodilato de sódio (pH 7,3) e pós fixado em 1% de tetróxido de ósmio, 0,8% ferricianeto de potássio e 5mM de cloreto de cálcio em 0,1M em cacodilato de sódio. As amostras foram desidratadas em acetona e embebidas em resina Spurr. Cortes semi-finos (3µm) foram corados com azul de toluidina. Secções ultrafinas (70nm) foram contrastadas em acetato uranila e citrato de chumbo e examinados em microscópio eletrônico de transmissão.

### 2.5. Análise estatística

A porcentagem de folículos primordiais normais ou degenerados foi comparada entre os tratamentos controle, congelamento lento e vitrificação. Os dados foram transformados em arcoseno  $\sqrt{x/100}$  (onde x é a porcentagem de folículos normais) e comparados por ANOVA e teste de Tukey. Os valores foram considerados estatisticamente significantes quando  $P < 0,05$ .

### 3. Resultados

#### 3.1. Microscopia de Luz

Neste trabalho, 363 folículos primordiais foram analisados por microscopia óptica. A porcentagem de folículos morfologicamente normais foi  $90,9 \pm 11,9$  para o grupo controle,  $54,6 \pm 8,9$  para o grupo do congelamento lento, e  $51,8 \pm 31,5$  para o grupo da vitrificação. A porcentagem de folículos normais foi significativamente menor após congelamento lento e vitrificação em relação ao grupo controle ( $P < 0,05$ ). No entanto, nenhuma diferença estatística foi observada entre o congelamento lento e a vitrificação.

Apesar de ter havido uma semelhança na frequência de folículos degenerados no congelamento lento e vitrificação, folículos degenerados dos dois grupos apresentaram pequenas diferenças morfológicas. No congelamento os folículos apresentaram grumos (Figura 1A) no citoplasma e na vitrificação os folículos estavam retraídos (Figura 1B).

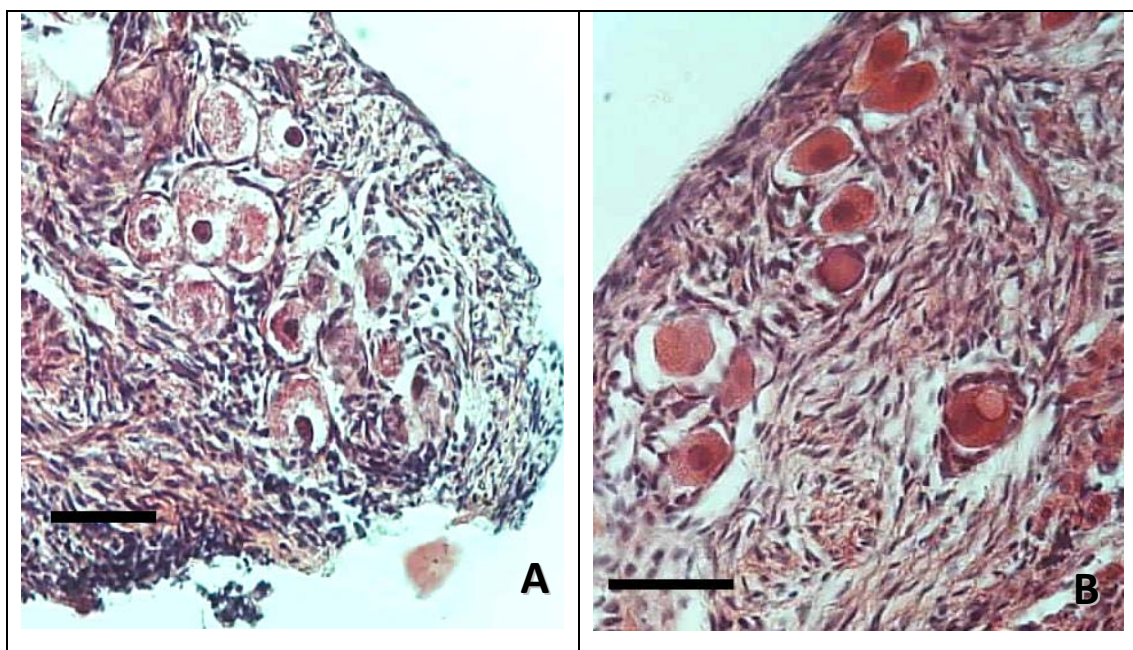


Figura 1. Figuras de folículos primordiais de tecido ovariano de gatas no congelamento lento (A) e vitrificação (B). Notar os grumos no citoplasma ovocitário (A) e retração do ovócito (B). Barras = 20µm

### 3.2. Microscopia eletrônica de transmissão

Ao realizar a ultraestrutura de folículos morfologicamente normais (Figura 2) do congelamento lento e vitrificação estes demonstraram crioinjúrias nos ovócitos. Para o congelamento lento, a alteração mais comum era a presença de mitocôndrias edemaciadas, apresentando aspecto mais eletróluscente e poucas cristas, granulação citoplasmática e um aumento no número de vesículas. Grandes gotas de lipídeos foram visualizadas, às vezes se fundindo umas com as outras (Figura 3 A e B). Folículos de tecido ovariano vitrificado apresentaram todas as alterações descritas anteriormente, só que em maior intensidade (Figura 3 C e D). Todos os folículos apresentaram as células da granulosa destacadas do ovócito. Sinais de degeneração também foram observados nas células da granulosa.

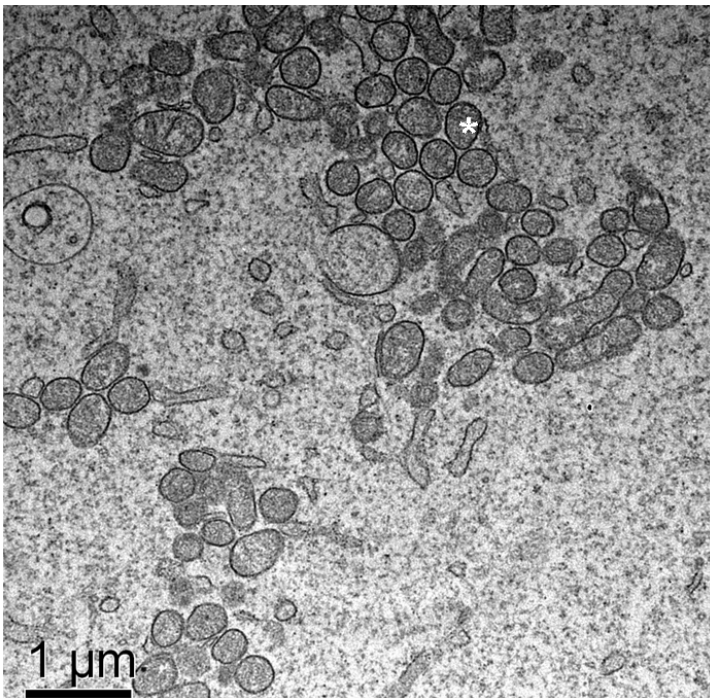


Figura 2. Figura demonstrando o citoplasma detalhado de um folículo primordial do grupo controle. (\*): Mitocôndria.

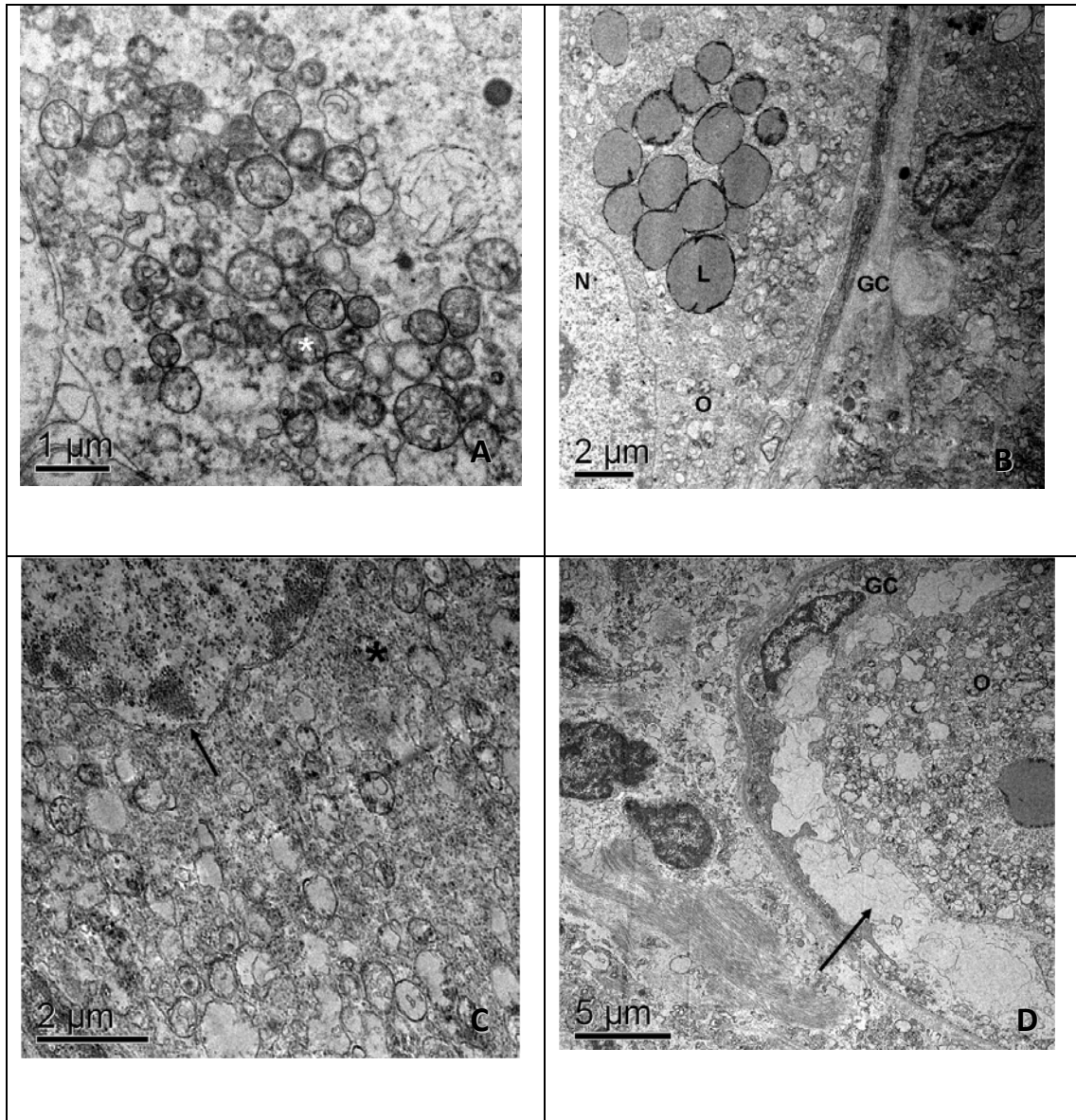


Figura 3. Imagens de folículos primordiais criopreservados por congelamento lento (A e B) ou vitrificação (C e D). (A): Observar aspecto eletriluscente das mitocôndrias (\*), com poucas cristas e granulação do citoplasma; (B): aumento no número de vesículas e gotículas de lipídios se fundindo; (C): folículos demonstrando várias crioinjúrias como destacamento de membranas, grumos e mitocôndrias eletriluscentes; (D): Folículos demonstrando destacamento das células da granulosa em relação ao ovócito.

#### 4. Discussão

Este trabalho relata mudanças que ocorrem em folículos pré-antrais de gatas oriundos de tecido ovariano, quando submetidos ao congelamento lento e vitrificação. Poucos estudos têm descrito criopreservação de ovócitos

de gatas (ovócitos maduros - Luvoni e Pellizari, 2000; Murakami *et al.*, 2004; Merlo *et al.*, 2008; pré-antral - Jewgenow e Göritz, 1995; Jewgenow *et al.*, 1998; Bosch *et al.*, 2004; Lima *et al.*, 2006).

No grupo do congelamento lento, o crioprotetor utilizado foi o DMSO com sacarose e 54,6±8,9% dos folículos avaliados eram morfológicamente normais. Lima *et al.* (2006), também trabalhando com criopreservação de tecido ovariano de gatas obteve 58% de folículos pré-antrais morfológicamente normais em etilenoglicol 1,5M e 39% quando utilizado o glicerol. No entanto, Jewgenow e Göritz (1995) que utilizaram 3M de DMSO em folículos isolados obtiveram 12% de folículos normais após o descongelamento. Isso talvez se deva ao fato deles terem utilizado folículos isolados e ao procedimento que utilizaram para o isolamento.

Este é o primeiro trabalho a demonstrar o efeito da vitrificação em tecido ovariano de folículos primordiais, e a porcentagem de folículos morfológicamente normais (51,8±31,5) foi similar ao observado no congelamento lento. Este resultado se compara ao de Murakami *et al.* (2004) (48,7% de ovócitos normais) onde testaram a vitrificação com 0,5M de sacarose em ovócitos maduros de gatas e também foram similares ao trabalho de Merlo *et al.* (2008) que verificaram (50,2%) de ovócitos normais após a vitrificação de ovócitos maduros.

Sinais de degeneração observados foram diferentes para o congelamento lento e vitrificação. Folículos oriundos do congelamento lento apresentaram grumos no citoplasma, enquanto que os vitrificados apresentaram-se contraídos. Neste estudo, folículos vitrificados apresentaram-se contraídos tanto do ovócito com destacamento de células da granulosa, e destacamento do estroma ovariano. Isto pode ser devido às altas concentrações de crioprotetores. Após a criopreservação (congelamento lento ou vitrificação) gotículas de lipídios foram observadas no citoplasma ovocitário.

O citoplasma do ovócito se apresenta desorganizado, com mitocôndrias demonstrando um aspecto translúcido com o desaparecimento de cristas. Um número maior de vesículas fora observado. Poucos retículos



endoplasmáticos foram observados no citoplasma. Em alguns ovócitos ocorreu a dissociação entre o citoplasma e células da granulosa deixando um espaço vazio entre eles. Outros autores (Matos *et al.*, 2004; Santos *et al.*, 2006) encontraram um número reduzido de mitocôndrias e inúmeros vacúolos e folículos pré-antrais de ovelha. Um grande número de vacúolos tem sido considerado como sinal de atresia em ovócitos (Van Den Hurk *et al.*, 1998), células da granulosa (Hay *et al.*, 1976) e células do cumulus (Assey *et al.*, 1994), e podem representar um inchaço de retículo endoplasmático.

Em conclusão, dois métodos de criopreservação de tecido ovariano foram comparados. O método de vitrificação demonstrou ser um protocolo que provoca mais danos do que o do congelamento lento especialmente após a análise ultraestrutural. Podemos concluir através deste estudo que ambos os métodos provocam crioinjúrias em ovócitos, especialmente a vitrificação, mas outros estudos precisam ser realizados para melhor elucidar os protocolos de criopreservação ajudando não só na preservação de gatos domésticos, mas aos ameaçados de extinção.

## 5. Considerações Finais da Tese

O presente estudo apresenta uma descrição detalhada da morfometria e ultraestrutura de folículos pré-antrais de gatas. FOPA de gatas apresentam características únicas que indicam algumas particularidades no desenvolvimento e maturação dos ovócitos nessa espécie.

O método de vitrificação demonstrou ser um protocolo que provoca mais danos do que o do congelamento lento especialmente após a análise ultraestrutural. No entanto, o grupo do congelamento lento também apresentou vários danos em nível de ultraestrutura.

O conhecimento básico da ultraestrutura de folículos pré-antrais de gatas pode facilitar o entendimento da folículo gênese dessa espécie.

Podemos concluir através deste estudo que ambos os métodos provocam crioinjúrias em ovócitos, especialmente a vitrificação, mas outros estudos precisam ser realizados para melhor elucidar os protocolos de criopreservação ajudando não só na preservação de gatos domésticos, mas aos ameaçados de extinção.

## 6. Referências bibliográficas

Abe H, Yamashita S, Itoh T, Satoh T, Hoshi H. Accumulation of cytoplasmatic lipid droplets in bovine embryos and cryotolerance of embryos developed in different culture systems using serum-free medium or in serum-containing medium. **Mol Reprod Dev** 61, p.57–66, 2002.

Acker JP, McGann LE. Brief communication: Protective effect of intracellular ice during freezing? **Cryobiology** 46, p. 197–202, 2003.

Agca Y, Liu J, Rutledge JJ. Effect of osmotic stress on the developmental competence of germinal vesicle and metaphase II stage bovine cumulus oocyte complexes and its relevance to cryopreservation. **Mol Reprod Dev**, v.55, p.212-219, 2000.

Al-Aghbari AM, Menino AR. Survival of oocytes recovered from vitrified sheep ovarian tissues. **Anim Reprod Sci** 71, p.101–110, 2002.

Arav A, Zeron Y, Leslie SB. et al. Phase transition temperature and chilling sensitivity of bovine oocytes. **Cryobiology** 33, p.589-599, 1996.

Arav A, Zeron Y, Tomczak M, Crowe J. The effect of liposomes on thermotropic membrane phase transitions of bovine spermatozoa and oocytes: implications for reducing chilling sensitivity. **Cryobiology** 45(2), p.143-52, 2002.

- Assey RJ, Hytell P, Greve T, Purwantara B. Oocyte morphology in dominant and subordinate follicles. **Mol. Reprod. Dev.** 37, p.335–344, 1994.
- Aubard Y, Newton H, Scheffer G, Gosden R. Conservation of follicular population in irradiated rats by the cryopreservation and orthotopic grafting of ovarian tissue. **Eur J Obstet Gynec** 79, p.83–87, 1998.
- Baird DT, Webb R, Campbell BK, Harkness LM, Gosden RG. Long-term ovarian function in sheep after ovariectomy and transplantation of autografts stored at  $-196^{\circ}\text{C}$ . **Endocrinology** 140, p.462–471, 1999.
- Barber MR, Lee SM, Steffens WL, Ard M, Fayrer-Hosken RA. Immunolocalization of zona pellucida antigens in the ovarian follicle of dogs, cats, horses and elephants. **Theriogenology** 55, p.1705–1717, 2001.
- Bolamba D, Russ KD, Olson MA, Sandler JL, Durrant BS. *In vitro* maturation of bitch oocytes from advanced preantral follicle in synthetic oviduct fluid medium: serum is not essential. **Theriogenology** 58, p.1689–1703, 2002.
- Borges EN, Silva RC, Futino DO, Rocha-Junior CMC, Amorim CA, Báo SN, Lucci CM. Cryopreservation of swine ovarian tissue: Effect of different cryoprotectants on the structural preservation of preantral follicle oocytes. **Cryobiology** 59: 2, p.195-200, 2009.
- Bosch P, Hernandez-Fonseca HJ, Miller DM, Winger JD, Massey JB, Lamb SV, et al. Development of antral follicles in cryopreserved cat ovarian tissue transplanted to immunodeficient mice. **Theriogenology** 61, p.581–594, 2004.
- Braw-Tal R, Yossefi, S. Studies in vivo and in vitro on the initiation of follicle growth in the bovine ovary. **J Reprod Fertil** 109, p.165–171, 1997.
- Brevini TAL, Cillo F, Antonini S, Gandolfi F. Cytoplasmatic remodeling and the acquisition of developmental competence in pig oocytes. **Anim Reprod Sci** 98, p.23–38, 2007.

- Bristol-Gould SK, Woodruff TK. Follicle-restricted compartmentalization of transforming growth factor beta superfamily ligands in the feline ovary. **Biol Reprod** 70, p.846–859, 2004.
- Bristol-Gould SK, Woodruff, TK. Folliculogenesis in the domestic cat (*Felis catus*). **Theriogenology** 66, p.5–13, 2006.
- Callejo J, Vilaseca S, Ordi J, Cabre S, Laila JM, Balasch J. Heterotopic ovarian transplantation without vascular pedicle in syngeneic Lewis rats: long-term evaluation of effects on ovarian structure and function. **Fertil Steril** 77, p.396–402, 2002.
- Candy CJ, Wood MJ, Whittingham DG. Effect of cryoprotectants on the survival of follicles in frozen mouse ovaries. **J Reprod Fertil** 110, p.11-19, 1997.
- Candy CJ, Wood MJ, Whittingham DG. Restoration of a normal reproductive lifespan after grafting of cryopreserved mouse ovaries. **Hum Reprod** 15, p.1300–1304, 2000.
- Cecconi S, Rucci N, Scaldaferrri ML, Masciuli MP, Rossi G, Moretti C, D'Armiento M, Ulisse S. Thyroid hormone effects on mouse oocyte maturation and granulosa cell aromatase activity. **Endocrinology** 140, p.1783–1788, 1999.
- Celestino JJH, Santos RR, Lopes CAP, Martins FS, Matos MHT, Melo MAP, B'ao SN, Rodrigues APR, Silva JRV, Figueiredo JR. Preservation of bovine preantral follicle viability and ultra-structure after cooling and freezing of ovarian tissue. **Animal Reproduction Science**, 108(3-4), p.309-318, 2008.
- Choi WJ, Yeo HJ, Shin JK, Lee SA, Lee JH, Paik WY. Effect of vitrification method on survivability, follicular growth and ovulation of preantral follicles in mice. **J. Obstet. Gynaecol. Res.** 33( 2), p.128–133, 2007.

- Concannon P, Hodgson B, Lein D, Reflex LH. Release in estrous cats following single and multiple copulations. **Biol Reprod** 23, p.111–117, 1980.
- Cooper A, Paynter SJ, Fuller BJ, Shaw RW. Differential effects of cryopreservation on nuclear or cytoplasmic maturation in vitro in immature mouse oocytes from stimulated ovaries. **Hum Reprod** 13, p.971-978, 1998.
- Cortvrindt R, Smits J, van Steirteghem AC. A morphological and functional study of the effect of slow freezing followed by complete in vitro maturation of primary mouse ovarian follicles. **Hum. Reprod** 11, p.2648-2655, 1996.
- Cuello C, Gil MA, Almiñana C, Sanchez-Osorio J, Parrilla I, Caballero I, Vazquez JM, Roca J, Rodriguez-Martinez H, Martinez EA. Vitrification of in vitro cultured porcine two-to-four cell embryos. **Theriogenology** 15;68(2), p.258-64, 2007.
- De la Vega AC, Wilde OR. Fundamentos biológicos de la criopreservación. **Rev Arg Prod Anim** 11, p.151-165, 1991.
- Dela Peña EC, Takahashi Y, Katagiri S, Atabay EC, Nagano M. Birth of pups after transfer of mouse embryos derived from vitrified preantral follicles. **Reproduction** 123, p.593-600, 2002.
- Demirci B, Salle B, Frappart L, Franck M, Guerin JF, Lornage J. Morphological alterations and DNA fragmentation in oocytes from primordial and primary follicles after freezing–thawing of ovarian cortex in sheep. **Fertil Steril** 77, p.595–600, 2002.
- Dobrinsky JR. Cellular approach to cryopreservation of embryos. **Theriogenology** 45, p.17-26, 1996.
- Donnez J, Dolmans MM, Demylle D, Jadoul P, Pirard C, Squifflet J, et al. Live birth after orthotopic transplantation of cryopreserved ovarian tissue. **Lancet** 364, p.1405–1410, 2004.

- Driancourt MA. Follicular dynamics in sheep and cattle. **Theriogenology** 35, p.55–63, 1991.
- Durrant BS, Pratt NC, Russ KD, Bolamba D. Isolation and characterization of canine advanced preantral and early antral follicles. **Theriogenology** 49, p.917–932, 1998.
- El-Naggar MM, Al-Mashat FM, Elayat AA, Sibiany AR, Ardawi MS, Badawoud MH. Effect of thawing rate and post-thaw culture on the cryopreserved fetal rat islets: functional and morphological correlation. **Life Sci** 78, p.1925-1932, 2006.
- Eppig JJ, O'Brien MJ. Development in vitro of mouse oocytes from primordial follicles. **Biol Reprod** 54, p.197-207, 1996.
- Erickson BH. Development and senescence of the postnatal bovine ovary. **J Anim Sci** 25, p.800–805, 1966.
- Fagundes LM, da Costa EP, Torres CAA, Filha WSA, Guimarães JD. Congelação de Ovócitos Desnudados ou Não, Maturos e Imaturos de Bovinos, Utilizando o Etileno Glicol pelo Método Convencional. **R Bras Zootec** 33(6) (Supl. 2), p.2026-2036, 2004.
- Fair T, Hulshof SCJ, Hyttel P, Greve T, Boland M. Oocyte ultrastructure in bovine primordial to early tertiary follicles. **Anat Embryol** 195, p.327–336, 1997.
- Figueiredo JR, Hulshof SCJ, van den Hurk R, Nusgens B, Bevers MM, Ectots FJ, Beckers JF. Preservation of oocyte and granulosa cell morphology in bovine preantral follicles cultured in vitro. **Theriogenology** 41, p.1333–1346, 1994.
- Figueiredo JR, Gonçalves PBD, Rodrigues APR, de BEM AR. In vitro development of isolated bovine preantral follicles. **Arq Fac UFRGS** 25, p.93-107, 1997.

Fuchinoue K, Fukunaga N, Chiba S, Nakajo Y, Yagi A, Kyono K. Freezing of human immature oocytes using cryoloops with Taxol in the vitrification solution. **J Assist Reprod Genet** 21, p.307–309, 2004.

Genicot G, Leroy JL, Soom AV, Donnay I. The use of a fluorescent dye, Nile red, to evaluate the lipid content of single mammalian oocytes. **Theriogenology**, 1, 63(4), p.1181-1194, 2005.

Gook DA, Osborn SM, Johnston WI. Cryopreservation of mouse and human oocytes using 1,2-propanediol and the configuration of the meiotic spindle. **Hum Reprod** 8, p.1101–1109, 1993.

Gook DA, Schiewe MC, Osborn SM, Asch RH, Jansen RP and Johnston WI. Intracytoplasmic sperm injection and embryo development of human oocytes. **Hum Reprod**. 10(10), p.2637-2641, 1995.

Gook DA, Edgar DH, Stern C. Effect of cooling rate and dehydration regimen on the histological appearance of human ovarian cortex following cryopreservation in 1,2-propanediol. **Hum Reprod** 14 (8), p.2061-2068, 1999.

Gook DA, Edgar DH, Stern C. The effects of cryopreservation regimens on the morphology of human ovarian tissue. **Mol Cell Endocrinol** 169, p.99-103, 2000.

Gook DA, Osborn SM, Archer J, Edgar DH, McBain J. Follicle development following cryopreservation of human ovarian tissue. **Eur J Obstet Gynecol Reprod** 113 (1), p.60–62, 2004.

Gosden RG, Baird DT, Wade JC, Webb R. Restoration of fertility to oophorectomized sheep by ovarian autografts stored at -196°C. **Hum Reprod** 9, p.597–603, 1994.

Gosden RG. Low temperature storage and grafting of human ovarian tissue. **Mol Cell Endocr**, 163, p.125–129, 2000.



- Gougeon A, Chainy GB. Morphometric studies of small follicles in ovaries of women at different ages. **J Reprod Fertil** 81, p.433–442, 1987.
- Greenwald GS, Moor RM. Isolation and preliminary characterization of pig primordial follicles. **J Reprod Fertil**, 87(2), p.561-571, 1989.
- Gutierrez CG, Ralph JH, Telfer EE, Wilmut I, Webb R. Growth and antrum formation of bovine preantral follicles in long-term culture in vitro. **Biol Repr** 62, p.1322–1328, 2000.
- Hasegawa A, Hamada Y, Mehandjiev T, Koyama K. In vitro growth and maturation as well as fertilization of mouse preantral oocytes from vitrified ovaries. **Fertil Steril** 81(1), p.824-830, 2004.
- Hashimoto S, Ohsumi K, Tsuji Y, Harauma N, Miyata Y, Fukuda A, Hosoi Y, Iritani A, Morimoto Y. Growing porcine oocyte-granulosa cell complexes acquired meiotic competence during in vitro culture. **J Repr Dev** 53, p.379-384, 2007.
- Hay MF, Cran DG, Moor RM. Structural changes occurring during atresia in sheep ovarian follicles. **Cell Tissue Res**. 169, p.515–529, 1976.
- Hotamisligil S, Toner M, Powers RD. Changes in membrane integrity, cytoskeletal structure, and developmental potential of murine oocytes after vitrification in ethylene glycol. **Biol Reprod** 55, p.161-168, 1996.
- Huanmin Z, Yong Z. In vitro development of caprine ovarian preantral follicles. **Theriogenology** 54, p.641–650, 2000.
- Hulshof SCJ, Figueiredo JR, Beckers JF, Bevers MM, van den Hurk R. Isolation and characterization of preantral follicles from fetal bovine ovaries. **Vet Quart** 16, p.78–80, 1994.
- Hulshof SCJ, Figueiredo JR, Beckers JF, Bevers MM, Van Den Donk HA, Van den Hurk R. Effects of fetal bovine serum, FSH and 17 $\beta$ -estradiol on the culture of bovine preantral follicles. **Theriogenology** 44, p.217-226, 1995.

Hyttel P, Fair T, Callesen H, Greve T. Oocyte growth, capacitation and final maturation in cattle. **Theriogenology** 47, p.23–32, 1997.

Isachenko EF, Nayudu PL. Vitrification of mouse germinal vesicle oocytes: effect of treatment temperature and egg yolk on chromosomal normality and cumulus integrity. **Human Reprod** 14, p.400-408, 1999.

Isachenko V, Isachenko E, Michelmann HW, Alabart JL, Vazquez I, Bezugly N, Nawroth F. Lipolysis and ultrastructural changes of intracellular lipid vesicles after cooling of bovine and porcine GV-oocytes. **Anat Histol Embryol.** 30(6), p.333-338, 2001.

Isachenko E, Isachenko V, Ramihi G, Nawroth F. Cryopreservation of human ovarian tissue by direct plunging into liquid nitrogen. **Eur J Obstet Gynecol Reprod Biol** 108, p.186–193, 2003.

Ishijima T, Kobayashi Y, Lee D, Ueta YY, Matsui M, Lee J, Suwa Y, Miyahara K, Suzuki H. Cryopreservation of canine ovaries by vitrification. **J Reprod Dev** 52 (6), p.293-299, 2006.

Jain JK, Paulson RJ. Oocyte cryopreservation. **Fertil Steril** 86, p.1037–1046, 2006.

Jemmett JE, Evans JM. A survey of sexual behaviour and reproduction of female cats. **J Small Anim Pract** 18, p.31–37, 1977.

Jewgenow K, Göritz F. The recovery of preantral follicles from ovaries of domestic cats and their characterization before and after culture. **Anim Repr Sci** 39, p.285-297, 1995.

Jewgenow, K., M. Stolte Isolation of preantral follicles from nondomestic cats - viability and ultrastructural investigations. **Anim Repr Sci** 44, p.183-193, 1996.

- Jewgenow K, Blottner S, Lengwinat T, Meyer HH. New methods for gamete rescue from gonads of nondomestic felids. **J Reprod Fertil Suppl.** 51, p.33-39, 1997.
- Jewgenow K, Penfold LM, Meyer HHD, Wildt DE. Viability of small preantral ovarian follicles from domestic cats after cryoprotectant exposure and cryopreservation. **J Reprod Fertil** 112, p.39–47, 1998.
- Jewgenow K, Paris MCJ. Preservation of female germ cells from ovaries of cat species. **Theriogenology** 66, p.93–100, 2006.
- Johnson LM, Gay VL. Luteinizing hormone in the cat. Mating-induced secretion. **Endocrinology** 109, p.247–252, 1981.
- Jorio A, Mariana JC, Lahlou-Kassi A. Development of the population of ovarian follicles during the prepubertal period in D'man and Timahdite sheep. **Anim Reprod Sci** 26, p.239-250, 1991.
- Kacinskis MA, Lucci CM, Luque MCA, Báo SN. Morphometric and ultrastructural characterization of *Bos indicus* preantral follicles. **Anim Repr Sci** 87, p.45–57, 2005.
- Kuwayama M, Vajta G, Kato O, Leibo SP. Highly efficient vitrification method for cryopreservation of human oocytes. **Reprod Biomed Online.** 11(3), p.300-308, 2005.
- Lee DM, Yeoman RR, Battaglia DE, Stouffer RL, Zelinski-Wooten MB, Fanton JW, et al. Live birth after ovarian tissue transplant. **Nature** 428, p.137–138, 2004.
- Leibo SP. One-step method for direct non-surgical transfer of frozen-thawed bovine embryos. **Theriogenology** 21, p.767-790, 1984.
- Lein D, Concannon PW, Hodgson BG. Reproductive behavior in the queen. **J Am Vet Med Assoc** 181, p.275 [abstract], 1982.

- Lima AKF, Silva AR, Santos RR, Salles DM, Evangelista AF, Figueiredo JR, Silva LDM. Cryopreservation of preantral ovarian follicles in situ from domestic cats (*Felis catus*) using different cryoprotective agents. **Theriogenology** 66, p.1664-1666, 2006.
- Lintern-Moore S, Peters H, Moore GP, Faber M. Follicular development in the infant human ovary. **J Reprod Fertil.** 39(1), p.53-64, 1974.
- Liu HC, He Z, Rosenwaks Z. Mouse ovarian tissue cryopreservation has only a minor effect on in vitro follicular maturation and gene expression. **J Assist Reprod Genet** 20, p.421–431, 2003.
- Lucci CM, Amorim CA, Rodrigues APR, Bao SN, Silva JRV, Gonalves PBD. Study of preantral follicle population in situ and after mechanical isolation from caprine ovaries at different reproductive stages. **Anim Repr Sci** 56, p.223–236, 1999.
- Lucci CM, Silva RV, Carvalho CA, Figueiredo R, Bao SN. Light microscopical and ultrastructural characterization of goat preantral follicles. **Small Rumin Res** 41, p.61–69, 2001.
- Lucci CM, Rumpf R, Figueiredo JR, Bao SN. Zebu (*Bos indicus*) ovarian preantral follicles: morphological characterization and development of an efficient isolation method. **Theriogenology** 57, p.1467–1483, 2002.
- Lucci CM, Kacinskis MA, Rumpf R, Bao SN. Effects of lowered temperatures and media on short-term preservation of zebu (*Bos indicus*) preantral ovarian follicles. **Theriogenology** 61, p.461–472, 2004a.
- Lucci CM, Kacinskis MA, Lopes LHR, et al. Effect of different cryoprotectants on the structural preservation of follicles in frozen zebu bovine (*Bos indicus*) ovarian tissue. **Theriogenology** 61, p.1101–1114, 2004b.
- Lundy T, Smith P, O'Connell A, Hudson NL, McNatty KP. Populations of granulosa cells in small follicles of the sheep ovary. **J Reprod Fertil.** 115(2), p.251-262, 1999.

Luvoni GC, Pellizzari P, Battocchio M. Effects of slow and ultrarapid freezing on morphology and resumption of meiosis in immature cat oocytes. **J Reprod Fertil Suppl** 51, p.93–98, 1997.

Luvoni GC, Pellizzari P. Embryo development in vitro of cat oocytes cryopreserved at different maturation stages. **Theriogenology** 53, p.1529–1540, 2000.

Luvoni GC. Gamete cryopreservation in the domestic cat. **Theriogenology** 66, p.101–111, 2006.

Martinez-Madrid B, Dolmans MM, Van Langendonck A, Defrere S, Donnez J. Freeze-thawing intact human ovary with its vascular pedicle with a passive cooling device. **Fertil Steril** 82, p.1390-1394, 2004.

Martino A, Pollard JW, Leibo SP. Effect of chilling bovine oocytes on their developmental competence. **Mol Reprod Dev.** 45(4), p.503-512, 1996.

Matos MHT, Andrade ER, Lucci CM. et al. Morphological and ultrastructural analysis of sheep primordial follicles preserved in 0.9% saline solution and TCM 199. **Theriogenology** 62, p.65–80, 2004.

Mavrides A, Morroll D. Bypassing the effect of zona pellucida changes on embryo formation following cryopreservation of bovine oocytes. **Europ Journ Obst Gyn and Repr Biol** 118(1), p.66-70, 2005.

Mazur P, Rall WF, Leibo SP. Kinetics of water loss and the likelihood of intracellular freezing in mouse ova. Influence of the method of calculating the temperature dependence of water permeability. **Cell Biophys** 6, p.197-213, 1984.

Mazur P. **Principles of cryobiology**. In: Lane N, Fuller BJ, Benson EE (Ed.). *Life in the frozen state*. Boca Raton, FL: CRC Press, p.63-65, 2004.

Mazur P, Seki S, Pinn IL, Kleinhans FW, Edashige K. Extra-and intracellular ice formation in mouse oocytes. **Cryobiology** 51, p.29-53, 2005.

- McEvoy TG, Coull GD, Broadbent PJ, Hutchinson JS, Speake BK. Fatty acid composition of lipids in immature cattle, pig and sheep oocytes with intact zona pellucida. **J Reprod Fertil.** 118(1), p.163-170, 2000.
- Merlo B, Iacono E, Regazzini M, Zambelli D. Cat blastocysts produced in vitro from oocytes vitrified using the cryoloop technique and cryopreserved electroejaculated semen. **Theriogenology** 70, p.126–130, 2008.
- Miyake T, Kasai M, Zhu SE, Sakurai T, Machida T. Vitrification of mouse oocytes and embryos at various stages of development in an ethylene glycol based solution by a simple method. **Theriogenology** 401, p.121–134, 1993.
- Mondadori RG, Luque MCA, Santin TR, Báo SN. Ultrastructural and morphometric characterization of buffalo (*Bubalus bubalis*) ovarian preantral follicles. **Anim Repr Sci** 97, p.323–333, 2007.
- Morato R, Izquierdo D, Albarracin JL, Anguita B, Palomo MJ, Jimenez-Macedo AR, Paramio MT, Mogas T. Effects of pre-treating in vitro-matured bovine oocytes with the cytoskeleton stabilizing agent taxol prior to vitrification. **Mol Reprod Dev** 75, p.191–201, 2008.
- Murakami MK, Otoi T, Karja NWK, Wongsrikeao P, Agung B, Suzuki T. Blastocysts derived from in vitro-fertilized cat oocytes after vitrification and dilution with sucrose. **Cryobiology** 48, p.341–348, 2004.
- Neto, V., Buff, S., Lornage, J., Bottollier, B., Guerin, P., Joly, T. Effects of different freezing parameters on the morphology and viability of preantral follicles after cryopreservation of doe rabbit ovarian tissue. **Fertility and Sterility**, 89(5 Suppl), p.1348-1356, 2008.
- Newton H, Aubard Y, Rutherford A, Sharma V, Gosden R. Low temperature storage and grafting of human ovarian tissue. **Hum Reprod** 11, p.1487–1491, 1996.
- Nuttinck F, Collette IL, Massipl A, Dessy F. Histologic and autoradiographic study of the in vitro effects of FGF-2 and FSH isolated bovine preantral

follicles. preliminary investigation. **Theriogenology** 45, p.1235-1245, 1996.

Oda K, Gibbons WE, Leibo SP. Osmotic shock of fertilized mouse ova. **J Reprod Fertil** 95, p.737-747, 1992.

Oktay O, Nugent D, Newton H, Salha O, Chatterjee P, Gosden RG. Isolation and characterization of primordial follicles from fresh and cryopreserved human ovarian tissue. **Fertil Steril**, 67, p.481-486, 1997.

Oktay K, Newton H, Aubard Y, Salha O, Gosden RG. Cryopreservation of immature human oocytes and ovarian tissue: an emerging technology? **Fertil Steril**, 69, p.1–7, 1998.

Paris MC, Snow M, Cox SL, Shaw JM. Xenotransplantation: a tool for reproductive biology and animal conservation? **Theriogenology** 61, p.277–291, 2004.

Paynter SJ. Current status of the cryopreservation of human unfertilized oocytes. **Hum Reprod Updated** 6, p.449-456, 2000.

Pereira RM, Marques CC. Animal oocyte and embryo cryopreservation. **Cell Tissue Banking**, 2008.

Pope CE, Keller GL, Dresser BL. In vitro fertilization in domestic and non-domestic cats including sequences of early nuclear events, development in vitro, cryopreservation and successful intra- and interspecies embryo transfer. **J Reprod Fertil** 47, p.189-201, 1993.

Rahimi G, Isachenko E, Isachenko V, Sauer H, Wartenberg M, Tawadros S, et al. Comparison of necrosis in human ovarian tissue after conventional slow freezing or vitrification and transplantation in ovariectomized SCID mice. **Reprod Biomed Online** 9, p.187–193, 2004.

Rall WF, Fahy GM. Ice-free cryopreservation of mouse embryos at – 196 degrees C by vitrification. **Nature** 24, p.387-402, 1985.

Rayos AA, Takahashi Y, Hishinuma M, Kanagawa H. Quick freezing of unfertilized mouse oocytes using ethylene glycol with sucrose or trehalose. **J Reprod Fert** 100, p.123-129, 1994.

Rodrigues APR, Amorim CA, Costa SHF, Matos MHT, Santos RR, Lucci CM, Bao SN, Figueiredo JR. Cryopreservation of caprine ovarian tissue using glycerol and ethylene glycol. **Theriogenology** 61, p.1009-1024, 2004a.

Rodrigues APR, Amorim, CA, Costa SHF, Matos MHT, Santos RR, Lucci CM, Bao SN, Ohashi OM, Figueiredo JR. Cryopreservation of caprine ovarian tissue using dimethylsulphoxide and propanediol. **Anim Reprod Sci** 84, p.211-227, 2004b.

Rodrigues APR, Costa SHF, Santos RR, Amorim CA, Lucci CM, Bao SN, Nunes JF, Rondina D, Figueiredo JR. *In vitro* culture of cryopreserved caprine ovarian tissue pieces and isolated follicles. **Cell Pres Tech** 4, p.290-298, 2006.

Rüsse I. Oogenesis in cattle and sheep. **Bibl Anat** 24, p.77–92, 1983.

Sadeu JC, Cortvrindt R, Ron-El R, Kasterstein E, Smitz J. Morphological and ultrastructural evaluation of cultured frozen–thawed human fetal ovarian tissue. **Fertil Steril** 85, p.1130-1141, 2006.

Salehnia M, Abbasian ME, Rezazadeh VM. Ultrastructure of follicles after vitrification of mouse ovarian tissue. **Fertil Steril** 78, p.644–645, 2002.

Salle B, Demirci B, Franck M, Rudigoz RC, Guerin JF, Lornage J. Normal pregnancies and live births after autograft of frozen–thawed hemi-ovaries into ewes. **Fertil Steril** 77, p.403–408, 2002.

Santos RR, Rodrigues APR, Costa SHF, Matos MHT, Bao SN, Lucci CM, Van Den Hurk R, Figueiredo JR. Histological and ultrastructural analysis of cryopreserved sheep preantral follicles. **Anim Reprod Sci** 91, p.249-263, 2006a.



- Santos RR, Rodrigues APR, Costa SHF, Matos MHT, Silva JRV, Celestino JJH, Martins FS, Figueiredo JR. Teste de toxicidade e criopreservação de folículos pré-antrais ovinos utilizando glicerol, etilenoglicol, dimetilsulfóxido e propanodiol. **Braz J Vet Res Anim Sci**, 2006b.
- Santos RR, Tharasanit T, Figueiredo JR, Van Haeften T, Van Den Hurk R. Preservation of caprine preantral follicle viability after cryopreservation in sucrose and ethylene glycol. **Cell Tissue Res** 325, p.423-531, 2006c.
- Santos RR, Tharasanit T, Van Haeften T. et al. Vitrification of goat preantral follicles enclosed in ovarian tissue by using conventional and solid-surface vitrification methods. **Cell Tissue Res** 327, p.167–176, 2007.
- Santos RR, Celestino JJH, Lopes CAP, Melo MAP, Rodrigues APR, Figueiredo JR. Criopreservação de folículos ovarianos pré-antrais de animais domésticos. *Cryopreservation of ovarian preantral follicles from domestic animals*. **Rev Bras Reprod Anim** 32 (1), p.9-15, 2008.
- Saunders MK, PARKS JE. Effects of Cryopreservation procedures on the cytology and fertilization rate of in vitro matured bovine oocytes. **Biology of Reproduction**, v.61, p.178-187, 1999.
- Schnorr J, Oehninger S, Toner J, Hsiu J, Lanzendorf S, Williams R, et al. Functional studies of subcutaneous ovarian transplants in non-human primates: steroidogenesis, endometrial development, ovulation, menstrual patterns and gamete morphology. **Hum Reprod** 17, p.612–619, 2002.
- Schotanus K, Hage WJ, Vanderstchele H, Van den Hurk R. Effects of conditioned media from murine granulosa cell lines on the growth of isolated bovine preantral follicles. **Theriogenology** 48, p.471-483, 1997.
- Segino M, Ikeda M, Aoki S, Tokieda Y, Hirahara F, Sato K. In vitro culture of mouse GV oocytes and preantral follicles isolated from ovarian tissues cryopreserved by vitrification. **Hum Cell** 16(3), p.109-116, 2003.
- Shaw JM, Oranratnachai A, Trounson AO. Fundamental cryobiology of mammalian oocytes and ovarian tissue. **Theriogenology** 53, p.59–72, 2000.

- Shelton JN. Factors affecting viability of fresh and frozen-thawed sheep demi-embryos. **Theriogenology** 37, p.713-721, 1992.
- Shille VM, Lundstrom KE, Stabenfeldt GH. Follicular function in the domestic cat as determined by estradiol-17 beta concentrations in plasma: relation to estrous behavior and cornification of exfoliated vaginal epithelium. **Biol Reprod** 21, p.953–963, 1979.
- Silva RV, Bao SN, Lucci CM, Carvalho FCA, Andrade ER, Ferreira MAL, Figueiredo JR. Morphological and ultrastructural changes occurring during degeneration of goat preantral follicles preserved in vitro. **Anim Repr Sci** 66, p.209–223, 2001.
- Songsasen N, Wildt DE. Oocyte biology and challenges in developing in vitro maturation systems in the domestic dog. **Anim Reprod Sci** 98, p.2–22, 2007.
- Stachecki JJ, Cohen J. Symposium: cryopreservation and assisted human conception. **Reprod BioMed Online** 9, p.152-163, 2004.
- Sugimoto M, Miyamoto H, Kabasawa T, Manabe N. Follicle survival in neonatal rat ovaries cryopreserved by vitrification. **Cryo-Letters** 17, p.93-98, 1996.
- Sugimoto M, Maeda S, Manabe N, Miyamoto H. Development of infantile rat ovaries autotransplanted after cryopreservation by vitrification. **Theriogenology** 5(53), p.1093-1103, 2000.
- Sun QY, Wu GM, Lai L, Park KW, Cabot R, Cheong HT, Day BN, Prather RS, Schatten H. Translocation of active mitochondria during pig oocyte maturation, fertilization and early embryo development in vitro. **Reproduction** 122, p.155–163, 2001.
- Toner M, Carvalho EG, Karel M. Thermodynamics and kinetics of intracellular ice formation during freezing of biological cells. **J Appl Physiol** 67, p.338-354, 1990.

- Toner M, Carvalho EG, Stachecki J. Nonequilibrium freezing of one-cell mouse embryos: membrane integrity and developmental potential. **Biophys J** 64, p.1569-1577, 1993.
- Tsuribe, PM, Gobbo, CAM, Landim-Alvarenga, FC, Viability of primordial follicles derived from cryopreserved ovine ovarian cortex tissue. **Fertility and Sterility** 91(5suppl), p.1976-1983, 2009.
- Van Den Hurk R, Spek ER, Hage WJ, Fair T, Ralph JH, Schotanus K. Ultrastructure and viability of isolated bovine preantral follicles. **Hum Reprod** 4, p.833–841, 1998.
- van Wezel IL, Rodgers RJ. Morphological characterization of bovine primordial follicles and their environment in vivo. **Biol of Reprod** 55, p.1003-1011, 1996.
- Vajta G, Holm P, Kuwayama M, Booth PJ, Jacobsen H, Greve T, Callesen H. Open Pulled Straw (OPS) vitrification: a new way to reduce cryoinjuries of bovine ova and embryos. **Mol Reprod Dev.** 51(1), p.53-58, 1998.
- Vajta G. Criopreservação de ovócitos e embriões produzidos *in vitro*. **Arqs da Fac de Vet** 28(1) (Supl.), p.85-94, 2000.
- Velilla E, Izquierdo D, Rodríguez-González E, López-Béjar M, Vidal F, Paramio MT. Distribution of prepubertal and adult goat oocyte cortical granules during meiotic maturation and fertilization: ultrastructural and cytochemical study. **Mol Reprod Dev** 68, p.507–514, 2004.
- Wandji SA, Srsen V, Voss AK, Eppig, Fortune JE. Initiation In Vitro of Growth of Bovine Primordial Follicles. **Biol of Reprod** 55, p.942-948, 1996.
- Wildt DE, Chan SY, Seager SW, Chakraborty PK. Ovarian activity, circulating hormones, and sexual behavior in the cat. I. Relationships during the coitus-induced luteal phase and the estrous period without mating. **Biol Reprod** 25, p.15–28, 1981.

Willadsen SM. Factors affecting the survival of sheep embryos during-freezing and thawing. **Ciba Found Symp.** 18-20(52), p.175-201, 1977.

Wood TC, Montali RJ, Wildt DE. Follicle–oocyte atresia and temporal taphonomy in cold-stored domestic cat ovaries. **Mol Reprod Dev** 46, p.190–200, 1997.

Yeoman RR, Wolf DP, Lee DM. Coculture of monkey ovarian tissue increases survival after vitrification and slow-rate freezing. **Fertil Steril Suppl** 83(4), p.1248–1254, 2005.

Zeron Y, Pearl M, Borochoy A. et al. Kinetic and temporal factors influence chilling injury to germinal vesicle and mature bovine oocytes. **Cryobiology** 38, p.35-42, 1999.

Zeron Y, Ocheretny A, Kedar O, Borochoy A, Sklan D, Arav A. Seasonal changes in bovine fertility: relation to developmental competence of oocytes, membrane properties and fatty acid composition of follicles. **Reproduction** 121, p.447–454, 2001.

Zhang J, Liu J, Xiu KP, Liu B, Dimattina M. Extracorporeal development and ultrarapid freezing of human fetal ova. **J Assist Reprod Genet** 12(6), p.361-368, 1995.

## Anexo 1

## Anexo 2

# Morphometry, Estimation and Ultrastructure of Ovarian Preantral Follicle Population in Queens

O.A. Carrijo Jr.<sup>b</sup> A.P.S. Marinho<sup>a</sup> A.A. Campos<sup>a</sup> C.A. Amorim<sup>a</sup> S.N. Bão<sup>b</sup>  
C.M. Lucci<sup>a</sup>

<sup>a</sup>Veterinary Medicine Faculty and <sup>b</sup>Biology Institute, University of Brasília, Brasília, Brazil

© S. Karger AG, Basel  
**PROOF Copy  
for personal  
use only**  
ANY DISTRIBUTION OF THIS  
ARTICLE WITHOUT WRITTEN  
CONSENT FROM S. KARGER  
AG, BASEL IS A VIOLATION  
OF THE COPYRIGHT.

## Key Words

Domestic cat · Oocyte · Cortical granules · Zona pellucida · Mitochondria

## Abstract

The aim of the present study was to estimate the population and morphometrically and ultrastructurally characterize preantral follicles from queen ovaries. Ovaries from 5 queens were collected and processed for light and electron microscopy. A total of 190 preantral follicles (100 primordial, 60 primary and 30 secondary) were analyzed by light microscopy. The diameters of the follicle, oocyte and oocyte nucleus were taken and the number of granulosa cells was counted using a computer program. Queen ovaries presented  $37,853 \pm 6,118$  preantral follicles on average, with 87% primordial, 10.4% primary and 2.3% secondary follicles. Significant differences were observed in the 3 follicular classes in regard to follicular, oocyte and oocyte nucleus diameters and granulosa cell number ( $p < 0.05$ ). In regard to ultrastructure, queen preantral follicles presented many unique characteristics, such as early zona pellucida formation in primary follicles and the organization of mitochondria and other organelles in conglomerates and cortical granules aligned at the peripheral zone in secondary follicles. In conclusion, this study described the morphometry and ultrastructure of queen

preantral follicles and the preantral follicle population in the ovaries, establishing a pattern for the species and consequently allowing comparisons with other species.

Copyright © 2009 S. Karger AG, Basel

## Introduction

For several years to date, reproductive biotechniques have had a large improvement, especially in species that have economical applications or species at risk of extinction. The first target of studies on reproductive biology involved sperm and embryos. More recently, studies of the female gamete have received more interest in almost all species.

In domestic animals [Jewgenow and Göritz, 1995; Wandji et al., 1996; Lucci et al., 2004; Lima et al., 2006; Santos et al., 2007], much attention has been given to the possible exploitation of ovarian follicles. Preantral follicular stages represent more than 90% of all follicles in the ovaries and may be found in ovaries independently of age or stage of the estrous cycle [Shaw et al., 2000; Gutierrez et al., 2000; Hashimoto et al., 2007].

Many researchers studying techniques for cryopreservation and in vitro culture of preantral follicles used light and transmission electron microscopy to evaluate the

## KARGER

Fax +41 61 306 12 34  
E-Mail [karger@karger.ch](mailto:karger@karger.ch)  
[www.karger.com](http://www.karger.com)

© 2009 S. Karger AG, Basel  
1422-6405/09/0000-0000\$26.00/0

Accessible online at:  
[www.karger.com/cto](http://www.karger.com/cto)

Dr. Carolina M. Lucci  
Faculdade de Agronomia e Medicina Veterinária  
Universidade de Brasília  
70919-900 Brasília, DF (Brazil)  
Tel. +55 61 3307 2823 ext. 12, Fax +55 61 3273 6593, E-Mail [cmlucci@unb.br](mailto:cmlucci@unb.br)

quality of follicles, such as caprine [Silva et al., 2001], ovine [Matos et al., 2004], bovine [Lucci et al., 2004] and bubaline follicles [Mondadori, 2008]. Therefore, the knowledge of the standard ultrastructure of preantral follicles in situ is very important. In fact, several studies have been performed to characterize follicles and oocytes from many species, including bovine [Kacinskis et al., 2005], bubaline [Mondadori, 2008] and caprine [Lucci et al., 2001], but none have been carried out in domestic cats.

In addition to the importance of studying the reproductive biology of domestic cats, this species represents a valuable model for wild cats. From the 37 existing cat (Felidae) species, all but the domestic cat are endangered. So far, only a few studies involving preantral follicles have been described in domestic and wild cats [Jewgenow and Göritz, 1995; Jewgenow, 1996; Jewgenow and Stolte, 1996; Jewgenow and Paris, 2006; Lima et al., 2006]. Therefore, knowledge about the morphology and physiology of the oocyte is necessary and will be useful for the development of future technologies to preserve this endangered species.

The objective of this study was to estimate the population of ovarian follicles and morphologically characterize preantral follicular stages in queens' ovaries. Oocyte and granulosa cells of primordial, primary and secondary follicles were studied using light and transmission electron microscopy.

## Material and Methods

### Source and Manipulation of Ovaries

Ovaries from 5 queens (2–4 years of age) were collected at a veterinary clinic from elective ovariectomy of healthy adult animals. The ovaries were transported to the laboratory at 32–34°C within 1 h. In the laboratory, the ovaries were cleaned of adhering tissue and rinsed with 70% ethanol and sterile saline solution. Small pieces of 1 ovary of each queen were processed for transmission electron microscopy. The other ovary was processed to classical histology.

### Classical Histology Procedures

The whole ovaries were fixed in Carnoy fixative for 4–6 h, dehydrated in ethanol, clarified with xylene and embedded in paraplast (Histosec, Merck, Darmstadt, Germany). Serial sections (5 µm thick) were cut and every 120th section was mounted and stained with hematoxylin and eosin and examined under a Zeiss Axiophot light microscope (Zeiss, Oberkochen, Germany).

### Transmission Electron Microscopy Procedures

Small pieces of ovarian cortex (approximately 1 mm<sup>3</sup>) were fixed in 2% paraformaldehyde, 2.5% glutaraldehyde in 0.1 M sodium cacodylate buffer (pH 7.3) and postfixed in 1% osmium te-

troxide, 0.8% potassium ferricyanide and 5 mM calcium chloride in 0.1 M sodium cacodylate buffer. The samples were then dehydrated in acetone and embedded in Spurr resin. Semithin sections (3 µm) were stained with toluidine blue. Ultrathin sections (70 nm) were stained with uranyl acetate and lead citrate and examined in a Jeol 1011 transmission electron microscope (Jeol, Tokyo, Japan).

### Light and Transmission Electron Microscopy Analysis

In order to estimate preantral follicle population in queens' ovaries, the number of preantral follicles was estimated by counting the follicles in each section using the nucleus of the oocyte as a marker. Preantral follicles were classified as primordial, primary or secondary according to the shape and number of granulosa cell layers. Using a digital camera (Sony, model DXC-107A) coupled to a computer and a morphometric analysis program (Image Pro-Plus 1999, version Measured Cybernetics, L.P.), the diameters of follicle, oocyte and oocyte nucleus were measured, and the granulosa cells were counted, always in the section where the nucleus of the oocyte was observed (equatorial section). Follicles that presented pyknotic bodies in granulosa cells, condensed oocyte nucleus, shrunken oocyte or low cellular density were considered naturally degenerated (atretic follicles), and therefore, were not used for the morphometric characterization. In order to calculate the number of follicles in each ovary, the correction factor described by Gougeon and Chainy [1987] was used:

$$N1 = \frac{No \times St \times Ts}{So \times dn}$$

where N1 = the total number of follicles calculated per class; No = the number of follicles observed in the ovary; St = the total number of sections in the ovary; Ts = the thickness of the section (µm); So = the total number of sections observed; and dn = the mean diameter of oocyte nucleus for each follicle class.

In the present study, 9 primordial follicles, 8 primary follicles and 3 secondary follicles were evaluated by transmission electron microscopy. For ultrastructural description, the characteristics of oocyte and granulosa cell cytoplasm, presence and distribution of organelles, nuclear, plasmatic and basal membranes and zona pellucida were observed. Only follicles that were of normal morphology on semithin sections were ultrastructurally evaluated.

### Statistical Analysis

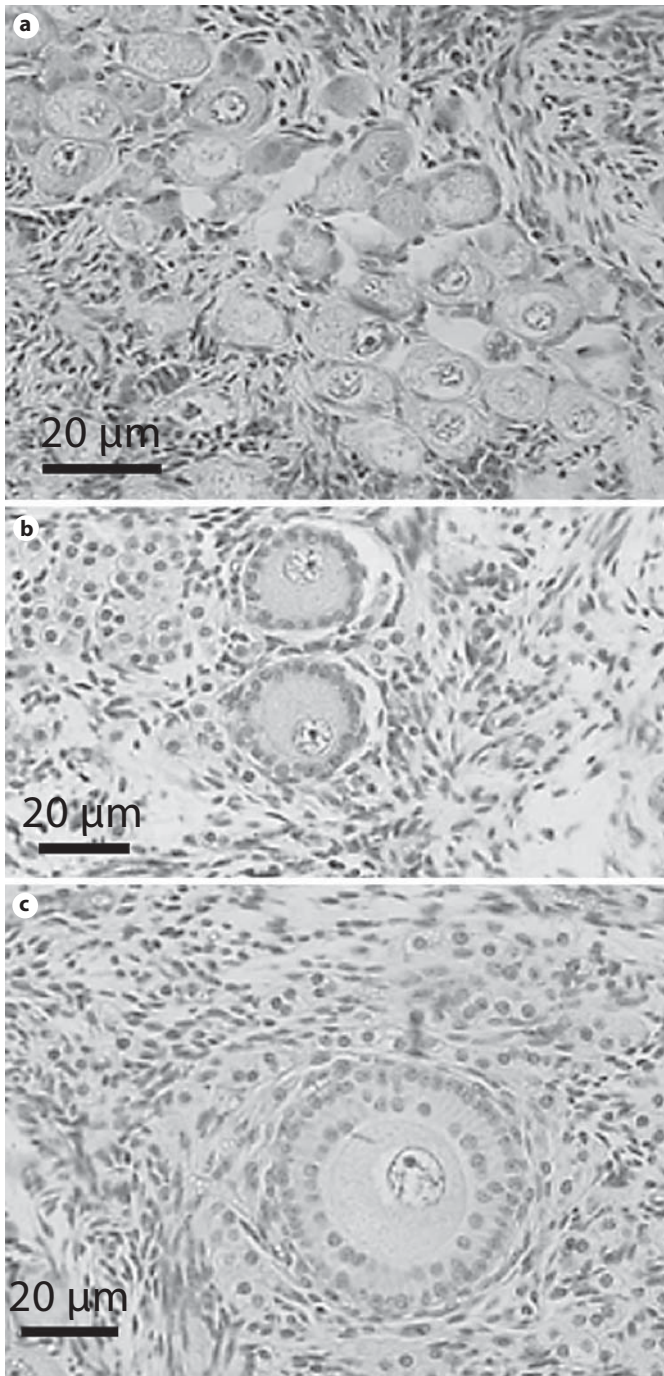
Follicle, oocyte and oocyte nucleus diameters and number of granulosa cells at the equatorial section were compared among follicular classes. Data were analyzed by ANOVA and Scheffé's test (StatView for Windows, SAS Institute Inc., Cary, N.C., USA). Values were considered statistically significant when  $p < 0.05$ .

## Results

### Morphometric Analysis of Preantral Follicles

In primordial follicles, the oocyte was surrounded by 1 layer of flattened or flattened/cuboidal granulosa cells (fig. 1a). Primary follicles presented the oocyte surrounded by 1 layer of cuboidal granulosa cells (fig. 1b). Second-

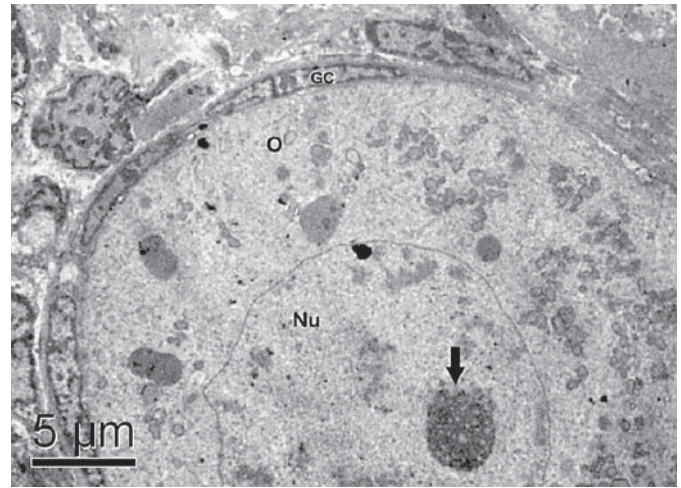




**Fig. 1.** Light micrograph showing primordial (a), primary (b) and secondary follicles (c).

ary follicles presented 2 or more layers of cuboidal granulosa cells around the oocyte (fig. 1c).

The mean ovarian population in queens was estimated as  $37,853 \pm 6,118$  preantral follicles per ovary, with 87% primordial follicles ( $33,046 \pm 6,221$ ), 10.4% primary



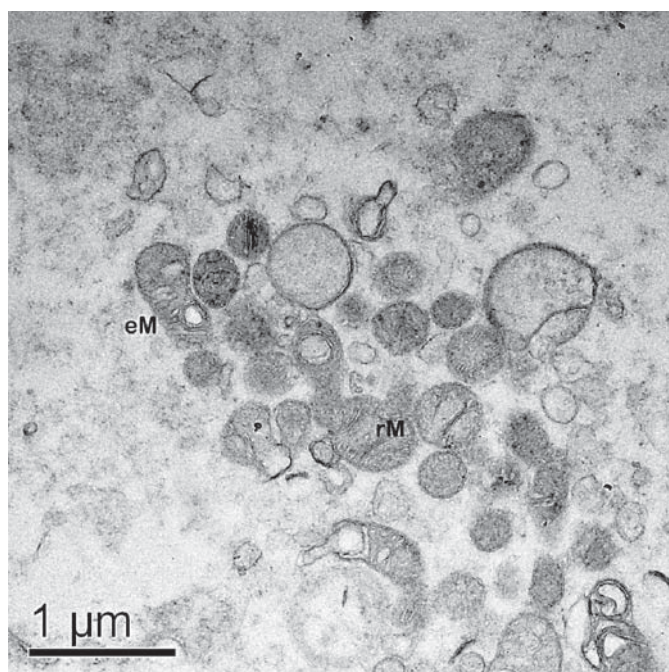
**Fig. 2.** Electron micrograph of a primordial follicle. GC = Granulosa cells; O = oocyte; Nu = nucleus. The arrow points to the nucleolus.

follicles ( $3,946 \pm 1,253$ ) and 2.3% secondary follicles ( $871 \pm 471$ ).

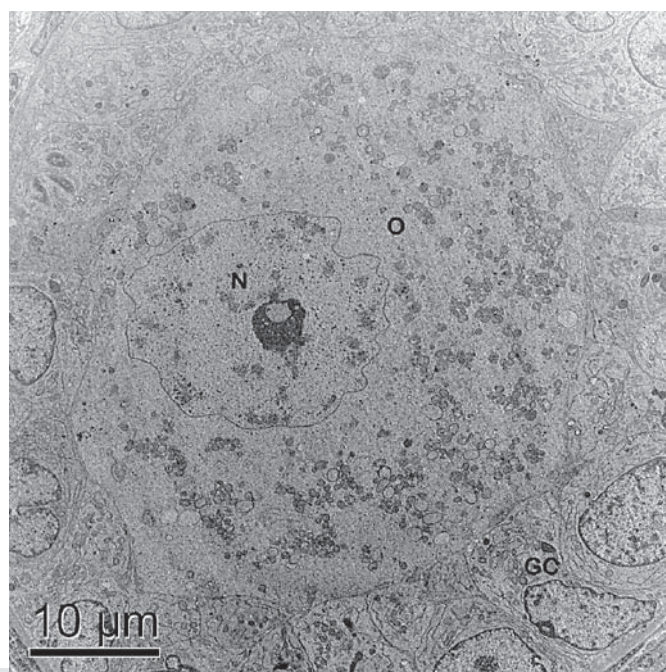
Table 1 shows the mean diameters of follicle, oocyte and oocyte nucleus and the number of granulosa cells in primordial, primary and secondary follicles. Follicle, oocyte and oocyte nucleus diameters as well as granulosa cell numbers were significantly different among the 3 follicular classes ( $p < 0.05$ ).

#### *Ultrastructural Characterization of Preantral Follicles* *Primordial Follicles.*

The quiescent oocyte from primordial follicles was ovoid or spherical, with a very homogeneous cytoplasm and a large, eccentric nucleus (fig. 2). The chromatin was uncondensed and an external fibrillogranular nucleolus could often be observed. The organelles were homogeneously distributed through the ooplasm. The most abundant organelles were round-shaped mitochondria, while elongated mitochondria were rarely observed. There were 2 types of round mitochondria, with low electron density and few peripheral cristae and with high electron density and many cristae (fig. 3). Rough endoplasmic reticulum cisternae were present in most cases in association with mitochondria, but were also seen isolated within the cytoplasm. A few cisternae of the Golgi apparatus were sometimes observed. Vesicles were seen in small number throughout the cytoplasm. The cellular membranes of oocyte and granulosa cells were in close connection. Granulosa cells were flattened and small, with a large nuclear:cytoplas-



**Fig. 3.** Electron micrograph showing a detail of oocyte cytoplasm structures of a primordial follicle. rM = Round mitochondria; eM = elongated mitochondria.



**Fig. 4.** Electron micrograph showing an overview of a primary follicle. GC = Granulosa cells; O = oocyte; N = nucleus.

**Table 1.** Mean diameters of follicle, oocyte and oocyte nucleus ( $\mu\text{m}$ ) and mean number ( $\pm$  SD) of granulosa cells of primordial, primary and secondary follicles from queens

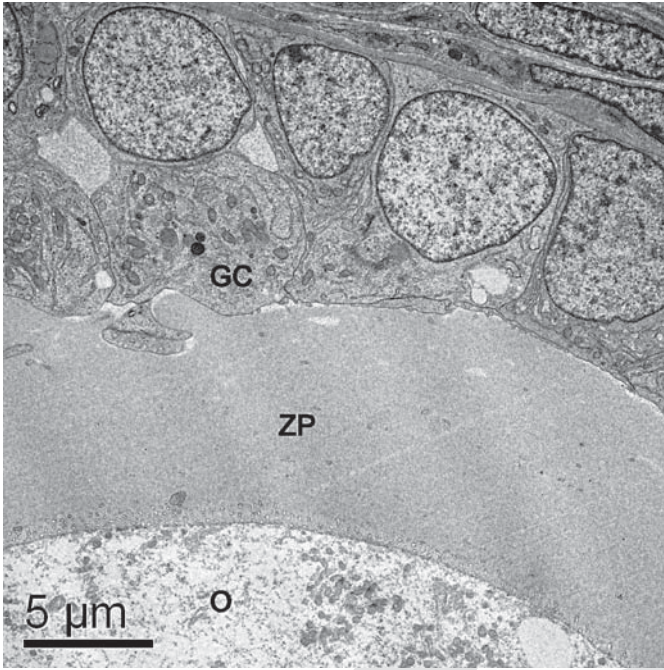
Follicle class	n	Follicular diameter	Oocyte diameter	Oocyte nucleus diameter	Number of granulosa cells
Primordial	100	$28.3 \pm 9.1^a$ (22–41)	$23.1 \pm 7.2^a$ (16–38)	$12.3 \pm 3.7^a$ (10–18)	$6.5 \pm 1.5^a$ (3–10)
Primary	60	$41.0 \pm 7.6^b$ (25–64)	$30.1 \pm 4.7^b$ (18–48)	$15.6 \pm 2.3^b$ (12–20)	$13.2 \pm 4.7^b$ (6–28)
Secondary	30	$74.6 \pm 20.3^c$ (43–110)	$40.8 \pm 13.4^c$ (22–77)	$18.6 \pm 4.1^c$ (10–25)	$46.2 \pm 13.5^c$ (30–90)

Figures in parentheses are ranges. n = Number of follicles used to take measurements. Numbers with different letters in the same column differ significantly ( $p < 0.05$ ).


mic ratio. The nucleus followed the shape of the cell and presented loose chromatin in the inner part, as well as small peripheral aggregates of condensed chromatin. Granulosa cells presented few organelles and appeared to be quiescent.

**Primary Follicles.** The ultrastructure of oocytes from primary follicles was very similar to that seen in the primordial stage. The oocytes were predominantly spherical, but elongated oocytes were observed in some cases. The large eccentrically located nucleus presented uncondensed chromatin, and an external fibrillogranular nu-

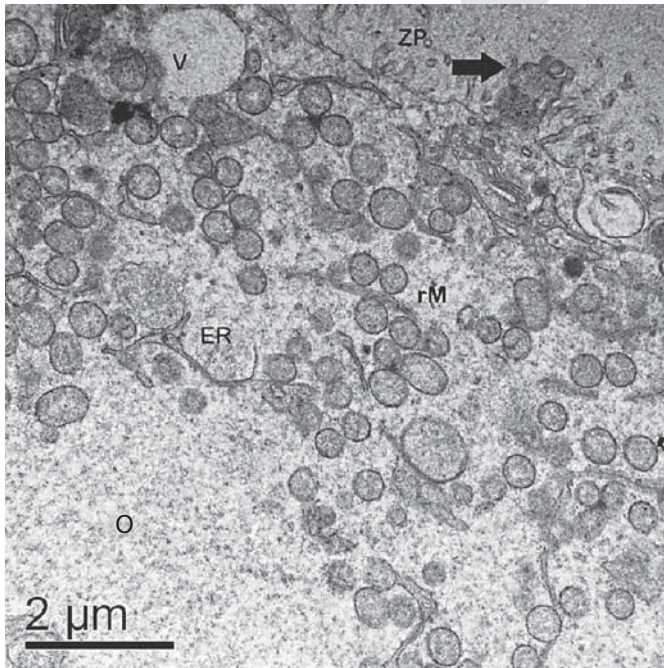
cleolus could often be detected (fig. 4). Round mitochondria were still more abundant, but elongated mitochondria were also observed. The endoplasmic reticulum and Golgi apparatus cisternae were present as well. At this stage, a well-formed zona pellucida was seen in some follicles (fig. 5). Some short erect microvilli from the oocyte projected into the zona pellucida (fig. 6), and coated pits were observed on the cortical ooplasm. In some oocytes of these primary follicles, organelles appeared in conglomerates (fig. 6). In primary follicles, granulosa cells were cuboidal and had a round nucleus. Round and elon-



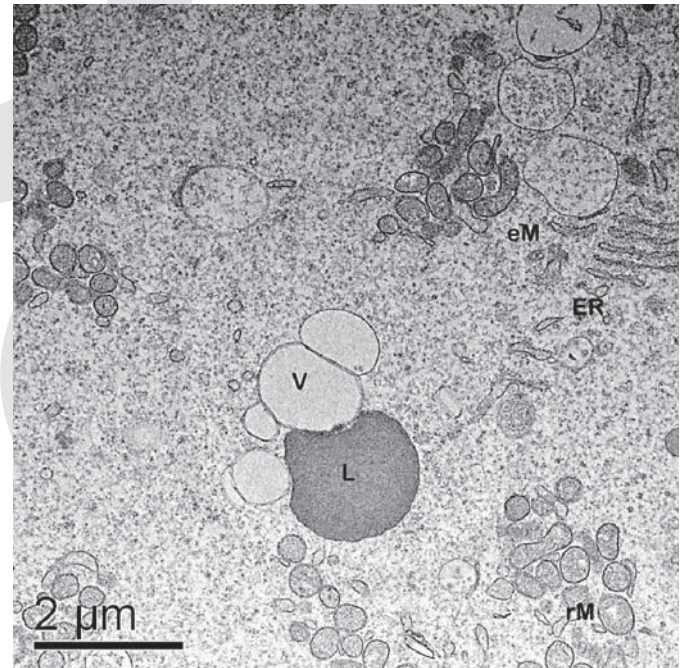
**Fig. 5.** Electron micrograph of primary follicles showing a well-formed zona pellucida. GC = Granulosa cells; O = oocyte; ZP = zona pellucida.



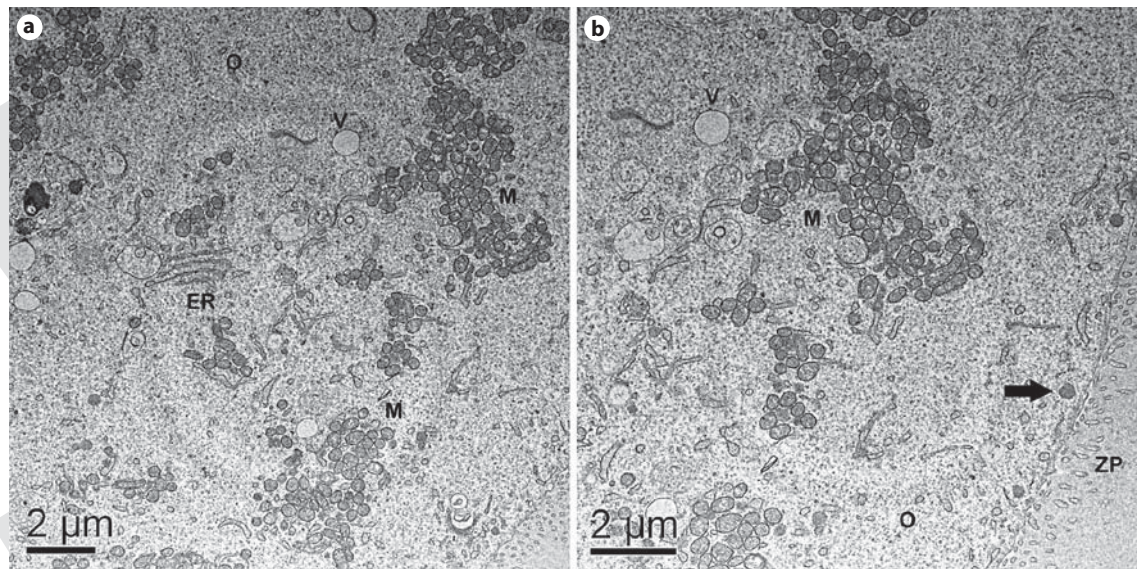
**Fig. 6.** Electron micrograph of primary follicles showing microvilli (arrow) projected into the zona pellucida. Note that organelles appear in conglomerates. O = Oocyte; ZP = zona pellucida.



**Fig. 7.** Electron micrograph of an ooplasm from a secondary follicle. Note the short microvilli through the zona pellucida and the granulosa cell protrusion into the oocyte ending in a gap junction (arrow). rM = Round mitochondria; V = vesicle; ER = endoplasmic reticulum; O = oocyte; ZP = zona pellucida.



**Fig. 8.** Detail of an ooplasm from a secondary follicle showing vesicles (V) and lipid droplets (L), round (rM) and elongated mitochondria (eM) and endoplasmic reticulum (ER).



**Fig. 9.** Electron micrograph showing groups of mitochondria and the association among mitochondria and endoplasmic reticulum (a). Note the cortical granules aligned near the zona pellucida (arrow; b). M = Mitochondria; V = vesicle; ER = endoplasmic reticulum; O = oocyte; ZP = zona pellucida.

gated mitochondria and a smooth and rough endoplasmic reticulum were abundant (fig. 5).

*Secondary Follicles.* Secondary follicles had a fully developed zona pellucida (fig. 7), forming a thick layer around the oocyte and often invading spaces between 2 granulosa cells. Short erect microvilli were observed. Several granulosa cell projections (fig. 7) could be seen encroaching into the zona pellucida and protruding towards the oocyte, where gap junctions were observed between oocyte and granulosa cell membranes. The nucleus was still large and round and presented an external fibrillogranular nucleolus. Round mitochondria were still more abundant, but elongated mitochondria were also present. The endoplasmic reticulum cisternae were abundant. Although more common than in the earlier stages, vesicles were still scarce. Lipid droplets appeared in small quantities in large secondary follicles (fig. 8). An association among mitochondria and endoplasmic reticulum was common, and the organelles within the oocyte were organized in conglomerates (fig. 9). In the secondary follicles analyzed in this study, cortical granules could be seen aligned under the oolemma (fig. 9b). In secondary follicles, cuboidal granulosa cells had a round nucleus and many organelles, similar to the primary stage (fig. 6). All follicles were always surrounded by a basal membrane, which was tightly attached to the ovarian stroma.

## Discussion

The results of this study described the morphology and ultrastructure of cat preantral follicles and their development. The population of preantral follicles in queens' ovaries (37,853) was similar to that observed in goats (37,646) [Lucci et al., 1999] and ewe fetuses (32,961) [Amorim et al., 2000], but different from that described for pigs (210,000) [Gosden and Telfer, 1987], ewe (160,000) [Driancourt, 1991] and cows (133,000 and 70,576, respectively) [Erickson, 1966; Lucci et al., 2002]. Although no estimation of follicular population had been done until now, studies on the isolation and recovery of preantral follicles in domestic [Jewgenow and Göritz, 1995] and nondomestic [Jewgenow and Stolte, 1996] cats were already described. These works reported the recovery of 250–24,650 preantral follicles per ovary from domestic cats [Jewgenow and Göritz, 1995].

In the present study, light microscopy also revealed that the follicular population in queens' ovaries was composed of 87% primordial, 10.4% primary and 2.3% secondary follicles. Similar results were described for sheep [Amorim et al., 2000] and cows [Lucci et al., 2002], where from the total population, 93 and 91.4% were primordial, 6 and 6.5% were primary and 1 and 2.1% were secondary follicles, respectively. In goats, Lucci et al. [1999] reported

that from the total population, 67.8, 25.8 and 6.4% were primordial, primary and secondary follicles, respectively. That corroborates with Cahill and Mauléon [1981] who have described that the follicular population in the mammalian ovary consists of a large reserve of quiescent primordial follicles and a much smaller number of growing follicles. In a study of preantral follicle isolation, Jewgenow and Göritz [1995] described that from the recovered follicles in domestic cats, 80–90% were primordial and primary follicles and 10–20% were secondary follicles. These differences may be due to a selectivity of the isolation method used allowing a greater recovery of primary and secondary follicles.

The results showed that the mean diameter of cat oocytes and follicles and the mean number of granulosa cells at the equatorial section were similar to those observed for cattle [van Wezel and Rodgers, 1996; Braw-Tal and Yossefi, 1997; Hyttel et al., 1997; Kacinskis et al., 2005] in all 3 developmental stages evaluated (i.e. primordial, primary and secondary follicles). Also, our results were similar to those described for humans [Lintern-Moore et al., 1974], but different from those described for ewes [Lundy et al., 1999] and goats [Lucci et al., 2001].

The ultrastructure of queens' preantral follicles in general was similar to that of other mammalian species, such as buffalo [Mondadori, 2008], cattle [van Wezel and Rodgers, 1996; Hyttel et al., 1997; Kacinskis et al., 2005], goat [Lucci et al., 2001], human [Oktay et al., 1997], nondomestic felids [Jewgenow and Stolte, 1996] and pig [Greenwald and Moor, 1989], but some differences were observed, which indicate species-specific characteristics. The first important difference observed concerned the mitochondria. Mitochondria found in immature oocytes are predominantly round, as described for buffalo [Mondadori, 2008], cattle [Fair et al., 1997; Hyttel et al., 1997; Kacinskis et al., 2005] and goats [Lucci et al., 2001], especially in primordial and primary follicles. According to Fair et al. [1997], round mitochondria are the immature form of this organelle that develops to an elongated shape as they become mature. Immature mitochondria are consistent with primordial follicles containing a quiescent oocyte that does not require a large amount of energy. On the other hand, elongated mitochondria are mostly observed in secondary follicles [Fair et al., 1997; Lucci et al., 2001; Kacinskis et al., 2005]. However, in the present study, although round mitochondria were the most abundant organelles, many elongated mitochondria were commonly observed in all developmental stages evaluated. Similar observations were described for buffalo preantral follicles [Mondadori, 2008].

In this study, mitochondria and other organelles appeared in clusters in oocytes from primary and secondary follicles. This finding has not been previously described in studies of preantral follicles for several species [Lucci et al., 2001; Kacinskis et al., 2005; Mondadori, 2008]. In fact, this distribution of organelles has only been described as present during oocyte maturation in cattle [~~Krisner and Bavister, 1997~~; Hyttel et al., 1997] and pigs [Sun et al., 2001; Torner et al., 2004; Brevini et al., 2007]. Hyttel et al. [1997] demonstrated that in bovine oocytes, this organelle distribution only appears in metaphase I oocytes, about 15 h after the luteinizing hormone peak.

It was also observed that oocytes from secondary follicles presented peripherally aligned cortical granules. This feature differs from those reported for most species. Cortical granules were present in bovine oocytes from large secondary follicles [Hyttel et al., 1997; Kacinskis et al., 2005]. However, in cattle, these granules were found in small clusters located at the edge of the perinuclear zone. The alignment of cortical granules has previously been reported in mature oocytes 24 h after the luteinizing hormone peak in cattle [Hyttel et al., 1997] and at metaphase II stage in goats [Velilla et al., 2004]. The peripheral alignment of cortical granules was also described in mature pig [Cran and Cheng, 1985; Romar et al., 2005] and mare oocytes [Carneiro et al., 2002]. In buffalos, aligned cortical granules are observed in 1-mm antral follicle oocytes [Mondadori, 2008].

The observation of organelles in conglomerates, associated with the peripheral alignment of cortical granules in secondary follicle oocytes in cats, demonstrates an earlier oocyte maturation process in this species. Different from other mammalian species, the domestic queen presents coital induction of ovulation, and these specific morphological and physiological characteristics might have some connection. More studies are necessary to clarify this issue.

The first traces of zona pellucida material were observed in the present study in primary follicles. Similar results were found in other studies on domestic cats [Jewgenow and Göritz, 1995; Barber et al., 2001; Bristol-Gould and Woodruff, 2006], wild cats [Jewgenow and Stolte, 1996], buffalos [Mondadori, 2008], dogs [Durrant et al., 1998; Barber et al., 2001; Songsasen and Wildt, 2007], elephants [Barber et al., 2001], horses [Barber et al., 2001] and humans [Newton et al., 1996]. This result is different from the findings for cattle [Rüsse, 1983; Fair et al., 1997; Hyttel et al., 1997; Kacinskis et al., 2005] and goats [Huanmin and Yong, 2000] where the zona pellucida deposition

is established only at the secondary follicle stage. Moreover, Matos et al. [2004] found traces of zona pellucida material in sheep primordial follicles. The initial appearance of the zona pellucida coincides with the appearance of an increased number of microvilli on the oocyte surface and with the formation of granulosa cell projections in the present study. These microvilli and granulosa cell projections are probably related to the maintenance of oocyte-granulosa cell connection.

In conclusion, the present study reported a detailed description of the morphometry and ultrastructure of queens' preantral follicles. These follicles presented many unique characteristics that may indicate some peculiar

mechanisms of development and maturation in this species. Basic knowledge on the ultrastructure of preantral follicles of queens may facilitate the understanding of folliculogenesis in cats. Moreover, this information may be useful in the future for the development of technologies such as in vitro culture of preantral follicles and in vitro oocyte maturation, helping the preservation of endangered wild cats.

## Acknowledgements

This work was sponsored by CNPq, FAP-DF and FINEP.

## References

- Amorim, C.A., C.M. Lucci, A.P.R. Rodrigues, F.C.A. Carvalho, J.R. Figueiredo, D. Rondina, R. Cecchi, A. Giorgetti, A. Martini, P.B.D. Gonçalves (2000) Mechanical method for the isolation of preantral follicles from ovine ovaries. *Theriogenology* 53: 1251–1262.
- Barber, M.R., S.M. Lee, W.L. Steffens, M. Ard, R.A. Fayer-Hosken (2001) Immunolocalization of zona pellucida antigens in the ovarian follicle of dogs, cats, horses and elephants. *Theriogenology* 55: 1705–1717.
- Braw-Tal, R., S. Yossefi (1997) Studies in vivo and in vitro on the initiation of follicle growth in the bovine ovary. *J Reprod Fertil* 109: 165–171.
- Brevini, T.A.L., F. Cillo, S. Antonini, F. Gandolfi (2007) Cytoplasmic remodeling and the acquisition of developmental competence in pig oocytes. *Anim Reprod Sci* 98: 23–38.
- Bristol-Gould, S., T.K. Woodruff (2006) Folliculogenesis in the domestic cat (*Felis catus*). *Theriogenology* 66: 5–13.
- Cahill, L.P., P. Mauléon (1981) A study of the populations of primordial and small follicles in the sheep. *J Reprod Fertil* 61: 201–206.
- Carneiro, G.F., I.K.M. Liu, D. Hyde, G.B. Anderson, P.L. Lorenzo, B.A. Ball (2002) Quantification and distribution of equine oocyte cortical granules during meiotic maturation and after activation. *Mol Reprod Dev* 63: 451–458.
- Cran, D.G., W.K.T. Cheng (1985) Changes in cortical granules during porcine oocytes maturation. *Gamete Res* 11: 311–319.
- Driancourt, M.A. (1991) Follicular dynamics in sheep and cattle. *Theriogenology* 35: 55–63.
- Durrant, B.S., N.C. Pratt, K.D. Russ, D. Bolamba (1998) Isolation and characterization of canine advanced preantral and early antral follicles. *Theriogenology* 49: 917–932.
- Erickson, B.H. (1966) Development and senescence of the postnatal bovine ovary. *J Anim Sci* 25: 800–805.
- Fair, T., S.C.J. Hulshof, P. Hyttel, T. Greve, M. Boland (1997) Oocyte ultrastructure in bovine primordial to early tertiary follicles. *Anat Embryol* 195: 327–336.
- Gosden, R.G., E. Telfer (1987) Numbers of follicles and oocytes in mammalian ovaries and their allometric relationships. *J Zool* 211: 169–175.
- Gougeon, A., G.B. Chainy (1987) Morphometric studies of small follicles in ovaries of women at different ages. *J Reprod Fertil* 81: 433–442.
- Greenwald, G.S., R.M. Moor (1989) Isolation and preliminary characterization of pig primordial follicles. *J Reprod Fertil* 87: 561–571.
- Gutierrez, C.G., J.H. Ralph, E.E. Telfer, I. Wilmut, R. Webb (2000) Growth and antrum formation of bovine preantral follicles in long-term culture in vitro. *Biol Reprod* 62: 1322–1328.
- Hashimoto, S., K. Ohsumi, Y. Tsuji, N. Harauma, Y. Miyata, A. Fukuda, Y. Hosoi, A. Iritani, Y. Morimoto (2007) Growing porcine oocyte-granulosa cell complexes acquired meiotic competence during in vitro culture. *J Reprod Dev* 53: 379–384.
- Huanmin, Z., Z. Yong (2000) In vitro development of caprine ovarian preantral follicles. *Theriogenology* 54: 641–650.
- Hyttel, P., T. Fair, H. Callesen, T. Greve (1997) Oocyte growth, capacitation and final maturation in cattle. *Theriogenology* 47: 23–32.
- Jewgenow, K. (1996) Impact of peptide growth factors on the culture of small preantral follicles of domestic animals. *Theriogenology* 45: 889–895.
- Jewgenow, K., F. Göritz (1995) The recovery of preantral follicles from ovaries of domestic cats and their characterization before and after culture. *Anim Reprod Sci* 39: 285–297.
- Jewgenow, K., M. Stolte (1996) Isolation of preantral follicles from nondomestic cats – viability and ultrastructural investigations. *Anim Reprod Sci* 44: 183–193.
- Jewgenow, K., M.C.J. Paris (2006) Preservation of female germ cells from ovaries of cat species. *Theriogenology* 66: 93–100.
- Kacinskis, M.A., C.M. Lucci, M.C.A. Luque, S.N. Báo (2005) Morphometric and ultrastructural characterization of *Bos indicus* preantral follicles. *Anim Reprod Sci* 87: 45–57.
- Krisher, R.L., B.D. Bavister (1997) Correlation of mitochondrial organization with development competence in bovine oocytes matured in vitro. ■ ■ ■ ■ ■.
- Lima, A.K.F., A.R. Silva, R.R. Santos, D.M. Sales, A.F. Evangelista, J.R. Figueiredo, L.D.M. Silva (2006) Cryopreservation of preantral ovarian follicles in situ from domestic cats (*Felis catus*) using different cryoprotective agents. *Theriogenology* 66: 1664–1666.
- Lintern-Moore S., H. Peters, G.P. Moore, M. Faber (1974) Follicular development in the infant human ovary. *J Reprod Fertil* 39: 53–64.
- Lucci, C.M., C.A. Amorim, A.P.R. Rodrigues, J.R. Figueiredo, S.N. Báo, J.R.V. Silva, P.B.D. Gonçalves (1999) Study of preantral follicle population in situ and after mechanical isolation from caprine ovaries at different reproductive stages. *Anim Reprod Sci* 56: 223–236.
- Lucci, C.M., M.A. Kacinskis, L.H.R. Lopes, R. Rumpf, S.N. Báo (2004) Effect of different cryoprotectants on the structural preservation of follicles in frozen zebu bovine (*Bos indicus*) ovarian tissue. *Theriogenology* 61: 1101–1114.
- Lucci, C.M., R. Rumpf, J.R. Figueiredo, S.N. Báo (2002) Zebu (*Bos indicus*) ovarian preantral follicles: morphological characterization and development of an efficient isolation method. *Theriogenology* 57: 1467–1483.

- Lucci, C.M., J.R.V. Silva, F.C.A. Carvalho, J.R. Figueiredo, S.N. Bão (2001) Light microscopical and ultrastructural characterization of goat preantral follicles. *Small Rumin Res* 41: 61–69.
- Lundy T., P. Smith, A. O'Connell, N.L. Hudson, K.P. McNatty (1999) Populations of granulosa cells in small follicles of the sheep ovary. *J Reprod Fertil* 115: 251–262.
- Matos, M.H.T., E.R. Andrade, C.M. Lucci, S.N. Bão, J.R.V. Silva, R.R. Santos, M.L.A. Ferreira, S.H.F. Costa, J.J.H. Celestino, J.R. Figueiredo (2004) Morphological and ultrastructural analysis of sheep primordial follicles preserved in 0.9% saline solution and TCM 199. *Theriogenology* 62: 65–80.
- Mondadori, R.G. (2008) Folliculogenesis Nuclear and Cytoplasmic Maturation of Buffalo Oocytes – A Structural Analysis; PhD thesis, University of Brasilia, Brasilia, p 110.
- Mondadori, R.G., M.C.A. Luque, T.R. Santin, S.N. Bão (2007) Ultrastructural and morphometric characterization of buffalo (*Bubalus bubalis*) ovarian preantral follicles. *Anim Reprod Sci* 97: 323–333.
- Newton, H., Y. Aubard, A. Rutherford, V. Sharma, R. Gosden (1996) Low temperature storage and grafting of human ovarian tissue. *Hum Reprod* 11: 1487–1491.
- Oktay, K., D. Nugent, H. Newton, O. Salha, P. Chatterjee, R.G. Gosden (1997) Isolation and characterization of primordial follicles from fresh and cryopreserved human ovarian tissue. *Fertil Steril* 67: 481–486.
- Romar, R., P. Coy, J. Gadea, D. Rath (2005) Effect of oviductal and cumulus cells on zona pellucida and cortical granules of porcine oocytes fertilized in vitro with epididymal spermatozoa. *Anim Reprod Sci* 85: 287–300.
- Rüsse, I. (1983) Oogenesis in cattle and sheep. *Bibl Anat* 24: 77–92.
- Santos, R.R., T. Tharasanit, T. Van Haefen, J.R. Figueiredo, J.R.V. Silva, R. Van der Hurk (2007) Vitriification of goat preantral follicles enclosed in ovarian tissue by using conventional and solid-surface vitrification methods. *Cell Tissue Res* 327: 167–176.
- Shaw, J.M., A. Oranratnachai, A.O. Trounson (2000) Fundamental cryobiology of mammalian oocytes and ovarian tissue. *Theriogenology* 53: 59–72.
- Silva, R.V., S.N. Bão, C.M. Lucci, F.C.A. Carvalho, E.R. Andrade, M.A.L. Ferreira, J.R. Figueiredo (2001) Morphological and ultrastructural changes occurring during degeneration of goat preantral follicles preserved in vitro. *Anim Reprod Sci* 66: 209–223.
- Songsasen, N., D.E. Wildt (2007) Oocyte biology and challenges in developing in vitro maturation systems in the domestic dog. *Anim Reprod Sci* 98: 2–22.
- Sun, Q.Y., G.M. Wu, L. Lai, K.W. Park, R. Cabot, H.T. Cheong, B.N. Day, R.S. Prather, H. Schatten (2001) Translocation of active mitochondria during pig oocyte maturation, fertilization and early embryo development in vitro. *Reproduction* 122: 155–163.
- Torner, H., K.P. Brüssow, H. Alm, J. Ratky, R. Pohland, A. Tuchscherer, W. Kanitz (2004) Mitochondrial aggregation patterns and activity in porcine oocytes and apoptosis in surrounding cumulus cells depends on the stage of pre-ovulatory maturation. *Theriogenology* 61: 1675–1689.
- van Wezel, I., R.J. Rodgers (1996) Morphological characterization of bovine primordial follicles and their environment in vivo. *Biol Reprod* 55: 1003–1011.
- Velilla, E., D. Izquierdo, E. Rodríguez-González, M. López-Béjar, F. Vidal, M.T. Paramio (2004) Distribution of prepubertal and adult goat oocyte cortical granules during meiotic maturation and fertilization: ultrastructural and cytochemical study. *Mol Reprod Dev* 68: 507–514.
- Wandji, S.A., V. Srsen, A.K. Voss, J.J. Eppig, J.E. Fortune (1996) Initiation in vitro of growth of bovine primordial follicles. *Biol Reprod* 55: 942–948.

**CRYOPRESERVATION OF DOMESTIC CAT PRIMORDIAL FOLLICLES IN OVARIAN TISSUE BY SLOW FREEZING AND VITRIFICATION**

**Carrijo Junior, O.A.<sup>2</sup> de Campos, A.A.<sup>1</sup>; Marinho, A.P.S.<sup>1</sup>; Amorim, C.A.<sup>1</sup>; Bão, S.N.<sup>2</sup>; Lucci, C.M.<sup>1</sup>**

**<sup>1</sup>Faculdade de Agronomia e Medicina Veterinária – <sup>2</sup>Instituto de Biologia - Universidade de Brasília. E-mail: cmlucci@unb.br**



**ABSTRACT**

At birth, mammalian ovaries are endowed with hundreds of thousands of preantral follicles. Very little is known about the biology of these follicles and the events surrounding their growth or atresia. In this study domestic cat ovarian follicles were cryopreserved. Ovaries from 5 queens were collected, sectioned, separated for vitrification and slow cooling. After having been submitted to treatments all fragments were left in liquid nitrogen for 1 week. These were then thawed and fixed in carnoy fixative for 6 hs. Ovaries were dehydrated, clarified, and embedded in paraffin wax. Sections of 5  $\mu\text{m}$  were taken and stained with hematoxiline and eosine (HE). Only follicles with a clear nucleus were considered. For ultrastructure analysis only normal follicles observed in the semi-thin sections (3  $\mu\text{m}$ ) were stained with toluidine blue and ultra-thin sections (70 nm) processed and analyzed at the electron microscopy. Data were compared by ANOVA and Fisher's PLSD test. Histological analysis of follicle integrity showed that the percentages of normal follicles in ovarian fragments in the vitrified (15.7 $\pm$ 5.7) and slow cooled (60.6 $\pm$ 9.5) groups were different to those of controls (89.1 $\pm$ 4.8) (ovarian fragments fixed without previous vitrification and slow freezing). For slow freezing (60.6 $\pm$ 9.5) the percentages of normal follicles found after exposure to cryoprotectant did significantly differ from that found after vitrification (15.7 $\pm$ 5.7). Follicular degeneration occurred more in the vitrification group than the other groups. For ultrastructure analyses, the cryopreserved groups demonstrated some cryo injuries in the oocytes. For slow cooling or vitrified groups, the most common alterations were within the oocytes cytoplasm which was disorganized, with mitochondria demonstrating a more clear aspect, a greater number of vesicles were observed. Few endoplasmatic reticulum were observed within the cytoplasm. In some oocytes the cytoplasm and the granulosa cells were detached leaving an empty space between them. We can conclude by this report that both methods bring cryo injuries to the oocyte, especially vitrification

Keywords: Preantral follicle, oocyte, domestic cat, ultrastructure, morphometry

## INTRODUCTION

From 37 existing cat families (Felidae) all, except the domestic cat, are endangered (Pope et al., 1993). Studies concerning assisted reproduction and conservation of germ cells became an important tool in the preservation of endangered species. In this context, the domestic cat is a valuable model for wild felids studies.

For preservation of female germ cells, oocytes may be used as mature oocytes, fully-grown oocytes from antral follicles or immature oocytes enclosed in preantral follicles. Female germ cell cryopreservation has been frequently attempted, but consistently with poor results (Oktay *et al.*, 1998; Gosden, 2000; Lima *et al.*, 2006; Merlo *et al.*, 2008). An alternative for storing female germ cells is cryopreservation of ovarian tissue. This method enables the storage of large numbers of oocytes (within primordial follicles). Unlike fully-grown oocytes, oocytes in primordial follicles tolerate cryopreservation very well. Several characteristics make them less vulnerable to cryoinjury. The most important of these characteristics reported by Oktay *et al.* (1998) and Gosden (2000) include: the small size of the oocyte and its support cells; the oocyte's low metabolic rate; the absence of zona pellucida and peripheral cortical granules; and the small amount of cold-sensitive intracytoplasmic lipid.

Cryopreservation of ovarian tissue offers even more advantages over the cryopreservation of fully-grown oocytes, because ovarian tissue collection is not dependent on age or the stage of the estrous cycle and can even be applied to animals that die unexpectedly (Shaw *et al.*, 2000).

Ovarian cryopreservation is often carried out by slow freezing using a variety of permeating cryoprotectant agents such as dimethyl sulfoxide (DMSO) and ethylene glycol (EG) associated or not with extracellular (non-permeating) cryoprotectant agents such as sucrose. Slow freezing is an expensive method because of the employment of sophisticated freeze control machines. In addition, this procedure can cause damage by intracellular ice crystal formation (Santos *et al.*, 2007). In this method, ovarian tissue samples are exposed to the cryoprotectant at +10 or +20 °C, cooled to -7 °C and seeded to induce ice formation. Tissues are cooled at 0.3–0.5 °C/min to -30 °C or -35 °C before being plunged into liquid nitrogen for storage (Santos *et al.*, 2007). After thawing, cryoprotectant is removed by washing the tissues in a progressively lower concentration of cryoprotectant. This allows a controlled efflux of cryoprotectant across the membrane. The concurrent presence of a non-permeating cryoprotectant in the medium, such as sucrose, reduces osmotic shock and controls water influx into the cell, limiting the risk of swelling, as the cryoprotectant leaves the cells (Luvoni, 2006). Vitrification is another procedure that has been investigated for cryopreservation of mammalian embryos and oocytes, in which high cooling rates are used in combination with a high concentration of cryoprotectants (Luvoni, 2006). Cryopreservation by vitrification, involves very rapid cooling (–2,500°C/min) in which solutions go directly from the aqueous phase to a solid amorphous phase without exposure to a crystalline state, hence avoiding intracellular ice crystal formation which can cause damage (Rall and Fahy, 1985). A negative point, however, is that high concentration of cryoprotectants may induce toxicity and adverse osmotic effects (Luvoni, 2006).

Cryopreservation has been successfully applied in ovarian tissue from mouse (Salehnia *et al.* 2002; Liu *et al.*, 2003); human (Oktay *et al.*, 1998; Gosden, 2000; Isachenko *et al.* 2003; Rahimi *et al.*, 2004); rabbit (Neto *et al.*, 2008); sheep (Al-Aghbari and Menino 2002; Matos *et al.*, 2004; Tsuribe *et al.*, 2009); goat

(Santos *et al.*, 2007); monkey (Yeoman *et al.*, 2005); cow (Lucci *et al.*, 2004; Celestino *et al.*, 2008) and dog (Ishijima *et al.*, 2006). Especially in cats, different groups have studied the effect of cryopreservation in fully-grown oocytes, either by slow freezing (Luvoni and Pellizari, 2000) or vitrification (Murakami *et al.*, 2004; Merlo, 2008). Few studies have been carried out concerning cryopreservation of feline immature oocytes enclosed in preantral follicles after isolation (Jewgenow and Göritz, 1995; Jewgenow *et al.*, 1998) or in ovarian tissue (Bosch *et al.*, 2004; Lima *et al.*, 2006), always using slow freezing. None of these studies compared slow freezing with vitrification. The aim of this study was to compare the effect of slow freezing and vitrification protocols on the preservation of preantral follicles in queen ovarian tissue.

## MATERIAL AND METHODS

### Source and manipulation of ovaries

Ovaries from 5 queens were collected at a veterinary clinic from elective ovariectomy of healthy adult animals (2 to 4 years of age). The ovaries were cleaned from blood and transported to the laboratory in saline solution at 32–34°C within 1h. In the laboratory, the ovaries were cleaned of adhering tissue and rinsed with 70% ethanol and sterile saline solution. From each ovary, cortex samples (2mm x 3mm x 5mm) were taken and one was immediately fixed (control) for light and transmission electron microscopy. The other samples were randomly assigned to slow freezing (SF) or vitrification (V). A schematic figure of the experimental protocol can be seen in Figure 1.

The slow freezing methodology was adapted from Lima *et al.* (2006). Ovarian tissue samples were initially placed in cryotubes containing 1 ml of PBS + DMSO 1.5M + sucrose 0.4% and equilibrated at 10°C for 20 min. Thereafter, samples were transferred to a cryomachine (Dominium K, Biocom, Brasil), cooled at 2 °C/min to -7 °C, manually seeded, cooled at 0.3 °C/min to -35 °C, and plunged into liquid nitrogen.

The vitrification methodology was adapted from Ishijima *et al.* (2006). Ovarian samples were equilibrated in PBS + DMSO 1M for 5 min at room temperature, transferred to PBS + DMSO 2M + Propanediol 3M for 5 min at 0 °C. The samples were then vitrified on a solid surface, placed in precooled cryovials and plunged into liquid nitrogen. Samples from both slow freezing and vitrification were kept in liquid nitrogen for 1 week.

Fragments from the slow freezing group were thawed by removing cryotubes from the liquid nitrogen, exposing them to room temperature for 1 min, and then placing them in a water bath (37 °C). To remove cryoprotectant, samples were washed 3 times. Each time, half the solution was replaced by ePBS with decreasing concentrations of sucrose (first wash with PBS + 0.4%, second wash with PBS + 0.2% sucrose, and third wash with PBS only, each for 5 minutes). Vitrified samples were warmed by taking the cryovials from liquid nitrogen, exposing them to room temperature for 1 min, and placing warm PBS + 0.25M sucrose into the vials in a water bath at 37 °C. To remove cryoprotectant from vitrified samples, tissue was washed four more times: the first with PBS + sucrose 0.25M and the other three with PBS only, each for 5 minutes.

After thawing or warming, a small piece was taken from each sample (1mm<sup>3</sup>) and processed for transmission electron microscopy, and the remaining tissue was processed for classical histological analysis.

### Classical histology procedures and analysis

Pieces of ovarian cortex were fixed in Carnoy fixative for 4h, dehydrated in ethanol, clarified with xylene and embedded in paraplast (Histosec, Merck, Darmstadt, Germany). Semi-serial sections (5µm thick) were cut and stained with hematoxylin and eosin and examined under a Zeiss Axiophot light microscope (Zeiss, Oberkochen, Germany). Primordial follicles were counted with the oocyte nucleus being used as a marker to avoid counting the same follicle twice. Primordial follicles were classified as morphologically normal or degenerated. Follicles that presented pyknotic bodies in granulosa cells, condensed oocyte nucleus, shrunken oocyte or granulosa cells detached from the oocyte were considered degenerated.

### Transmission electron microscopy procedures and analysis

Small pieces of ovarian cortex were fixed in 2% paraformaldehyde, 2.5% glutaraldehyde in 0.1M sodium cacodylate buffer (pH 7.3) and post fixed in 1% osmium tetroxide, 0.8% potassium ferricyanide and 5mM calcium chloride. Then the samples were contrasted in block with uranyl acetate (0.5%), dehydrated in acetone and embedded in Spurr resin. Semi-thin sections (3µm) were stained with toluidine blue in order to find primordial follicles. Ultra-thin sections (70nm) were stained with uranyl acetate and lead citrate and examined in a Jeol 1011 transmission electron microscope (Jeol, Tokyo, Japan). In the present work, twelve primordial follicles (4 from each treatment group) were evaluated by transmission electron microscopy. For ultrastructural analysis, characteristics of oocyte and granulosa cells cytoplasm, presence and distribution of organelles, nuclear, plasmatic and basal membranes and zona pellucida were observed. Only follicles that were morphologically normal at semi-thin sections were ultrastructurally evaluated.

### Statistical analysis

The percentage of normal and degenerated primordial follicles was compared among control, slow freezing and vitrification treatments. Data were transformed to  $\arcsin \sqrt{\%/100}$  and compared by ANOVA and Tukey test (StatView for Windows, SAS Institute Inc., Cary, NC, USA). Values were considered statistically significant when  $P < 0.05$ .

## RESULTS

### Histology

In the present work, 363 primordial follicles were analyzed by light microscopy (on average 24 follicles per ovarian sample and 121 follicles per treatment). The percentage (mean  $\pm$  SD) of morphologically normal follicles (MNF – Figure 2) was  $90.9\pm 11.9$  for the control group,  $54.6\pm 8.9$  for the SF group, and  $51.8\pm 31.5$  for the V group. The percentage of MNF was significantly lower in SF and V groups than in Control ( $P<0.05$ ). However, no statistical difference was observed between SF and V groups.

Although a similar percentage of degeneration was observed in SF and V, degenerated follicles in SF and V groups presented different morphology. In SF group, follicles classified as degenerated showed grumes in the cytoplasm (Figure 3a), while degenerated follicles in V group were shrunk (Figure 3b).

### Transmission electron microscopy

In the control group, primordial follicles had an ovoid or spherical oocyte, with a very homogeneous cytoplasm and a large, eccentric nucleus. The most abundant organelles were round shaped mitochondria, while elongated mitochondria were rarely observed (Figure 4). Two types of round mitochondria were observed, with low electron density and few peripheral cristae and with high electron density and many cristae. Rough endoplasmic reticulum cisternae were observed in most cases in association with mitochondria, but were also seen isolated within the cytoplasm. A few cisternae of Golgi apparatus were sometimes observed. Few vesicles were seen throughout the cytoplasm.

Granulosa cells were flattened and small. The nucleus followed the shape of the cell, and presented loose chromatin in the inner part, and small peripheral aggregates of condensed chromatin. Granulosa cells presented few organelles, with mostly round and elongated mitochondria including smooth and rough endoplasmic reticulum, which appeared to be quiescent.

The ultrastructural analyses of morphologically normal follicles from SF and V groups showed some cryo injuries in the oocytes. For SF group, the most common alterations were swollen mitochondria, which presented a more electronlucent aspect and fewer cristae (Figure 5a). Rough cytoplasmic granulation and a greater number of vesicles were also observed. Large lipid droplets were commonly seen, sometimes fusing with each other (Figure 5b). Vitrified follicles presented all the described alterations, even more intensely (Figure 5c), and follicles also presented granulosa cells detached from the oocyte (Figure 5d). Signs of degeneration were also observed in granulosa cells.

## DISCUSSION

This report highlights changes in cat primordial follicle oocytes due to cryopreservation of ovarian tissue using two methods: slow freezing and vitrification. Few studies have described the effects of cryopreservation in cat oocytes (fully-grown oocytes - Luvoni and Pellizari, 2000; Murakami *et al.*, 2004; Merlo *et al.*, 2008; preantral follicle oocytes - Jewgenow and Göritz, 1995; Jewgenow *et al.*, 1998; Bosch *et al.*, 2004; Lima *et al.*, 2006). During cooling of oocytes, various forms of cellular damage may occur, including cytoskeleton disorganization, chromosome and DNA abnormalities, spindle disintegration, plasma membrane disruption, and premature cortical granule exocytosis which is related to hardening of the zona pellucida (Critser *et al.*, 1997). Moreover, oocytes are surrounded by a proteinaceous coat (zona pellucida). Thus, the unique biological characteristics of mammalian oocytes results in a cell type that is particularly sensitive to freezing.

The present study evaluated the effects of cryopreservation of feline preantral ovarian follicles in a slow freezing system compared to vitrification. In the slow freezing group, a cryoprotectant consisting of DMSO and sucrose was used and provided a good percentage of normal follicles (54.6±8.9). Lima *et al.* (2006), also working with cryopreservation of cat ovarian tissue obtained 58% of morphologically normal preantral follicles after slow freezing with ethylene glycol 1.5M, and 39% of morphologically normal follicles using glycerol. In contrast, Jewgenow and Göritz (1995) using a slow freezing procedure with 3M DMSO for isolated follicles obtained only 12% normal preantral follicles after thawing. This difference may be due to the isolation method that preceded the cryopreservation in their work. Jewgenow *et al.* (1998) compared DMSO and propanediol, for domestic feline isolated preantral follicles using a slow freezing method and reported a decrease in the number of follicles with intact oocyte and granulosa cells when compared with control group after evaluation with supravital staining using a combination of Trypan blue and Hoechst 33258.

The percentage of MNF (51.8±31.5) was similar to that observed for the SF. This result is comparable to Murakami *et al.* (2004) (48,7% of normal oocytes) testing vitrification with 0.5M sucrose in fully-grown cat oocytes. This is also similar to Merlo *et al.* (2008) who verified (50.2%) of normal oocytes after vitrification of fully-grown cat oocytes. The results of cat ovarian tissue vitrification differ from that obtained for other species. Santos *et al.* (2007) obtained 66-82% of morphologically normal follicles for goat ovarian tissue vitrification in solid surface. Cryopreservation of ovarian tissue has been described in other species such as mouse (Salehnia *et al.* 2002); human (Isachenko *et al.* 2003; Rahimi *et al.*, 2004); sheep (Al-Aghbari and Menino 2002); goat (Santos *et al.*, 2007); monkey (Yeoman *et al.*, 2005); and dog (Ishijima *et al.*, 2006).

Salehnia *et al.* (2002) showed the effect of vitrification with 40% EG + 0.5 M sucrose on the ultrastructure of murine preantral follicles. The survival rate found by Lin *et al.* (2008) study was 96% after vitrification of isolated preantral follicles of mouse. Dela Peña *et al.* (2002) vitrified preantral follicles of mouse using stainless steel mesh method for cooling the droplet of vitrification solution and found 86% survival. A similarly high cryosurvival rate (86%) was obtained in vitrified-thawed bovine fully-grown oocytes using the solid (metal) surface method with 2 µl droplet (Dinnyes *et al.*, 2000).

Degenerative signs were different for SF and V. Slow frozen follicles presented grumes on the ooplasm, while vitrified follicles presented mostly shrinkage. Grumes on the ooplasm may be due to ice crystal formation, since oocytes have a great amount of water on their cytoplasm. Damage by ice crystal formation is a well known finding in slow frozen cells. For vitrification, cooling is so rapid that structural damage by ice crystal formation does not occur, and a glass-like solid structure forms instead. Vitrification needs high cryoprotectant concentrations, which can cause osmotic damage and cell toxicity (Stachecki and Cohen, 2004). In the present study, vitrified follicles presented shrinkage both of the oocyte, with detachment of granulosa cells, and of the follicles which detached from the ovarian stroma. This damage may be due to the high concentration of cryoprotectants used.

After cryopreservation (slow freezing or vitrification) lipid droplets were commonly seen in the oocytes cytoplasm (Figure 5b). Domestic cat oocyte has a high content of lipid droplets in the ooplasm (Luvoni, 2006), thus oocyte permeability to the cryoprotectant solution may be lower than in oocytes of other species in which newborns have been obtained after transfer of embryos derived from frozen oocytes (Massip, 2003; Van der Elst, 2003). The presence of intracellular lipid droplets may be responsible for uneven intracellular ice formation which could affect the freezing–thawing process. Most studies on lipids in the oocytes or embryos of farm animal species concern their accumulation in culture or highlight their damaging influence during cryopreservation, rather than their composition or contribution to cell structure and metabolism (Mcevoy *et al.*, 2000).

The amount of unsaturated fatty acids sequestered *in vivo* or accumulated *in vitro* may be more critical determinants of oocyte and embryo chilling sensitivity than gross lipid content. Thus, protection of the fatty acid and lipid components of oocytes and embryos that render them susceptible to free radical or other oxidative injury may prevent significant damage currently associated with chilling, cryopreservation and culture (Lucci *et al.*, 2004).

Cryopreserved queen preantral follicles, in general, showed some ultrastructural cell damage. It is important to note that only morphologically normal follicles in semi-thin sections were evaluated by transmission electron microscopy. Oocyte cytoplasm was disorganized, with mitochondria demonstrating a translucent aspect, with disappearance of the cristae. A greater number of vesicles were observed. Few endoplasmic reticulum were observed within the cytoplasm. In some oocytes there was dissociation between the cytoplasm and the granulosa cells leaving an empty space between them. Matos *et al.* (2004) and Santos *et al.* (2006) found decreased numbers of mitochondria and numerous vacuoles in sheep preantral follicle oocytes. A large number of vacuoles has usually been considered a sign of atresia in oocytes (Van Den Hurk *et al.*, 1998), granulosa cells (Hay *et al.*, 1976) and cumulus cells (Assey *et al.*, 1994), and may represent endoplasmic reticulum swelling. Alternatively, these vacuoles may represent swollen mitochondria as observed in cryopreserved bovine oocytes by Fuku *et al.* (1995) and Lucci *et al.* (2004). Similar studies with bovine (Hyttel *et al.*, 1986; Fuku *et al.*, 1995) and murine (Schalkoff *et al.*, 1989) cryopreserved oocytes demonstrated that the presence of numerous vacuoles led to cellular rupture, possibly due to an increased cellular volume caused by osmotic shock (Asada *et al.*, 2000). Moreover, Cocero *et al.* (2002) suggest that damage to organelles, only visualized under transmission electron microscopy, could be the cause of failure in further development of apparently normal cells.



Swollen endoplasmic reticulum and mitochondria have been described in oocytes (Tassel and Kennedy, 1980; Van Den Hurk *et al.*, 1998), granulosa cells (Hay *et al.*, 1976) and cumulus cells (Assey *et al.*, 1994). Discreet changes in the ultrastructure of preantral follicles were also seen in sheep ovarian tissue cryopreserved with ethylene glycol (Santos *et al.*, 2006). According to Silva *et al.* (2001), swelling of mitochondria and endoplasmic reticulum with increased volume are very early signs of oocyte degeneration.

In conclusion, in this work two cryopreservation methods of cat ovarian tissue were compared. The vitrification method was seen to be a more damaging protocol than the slow freezing, especially after ultrastructural analysis. Nonetheless, the slow freezing group showed damage at the ultrastructure level. Both methods cause cryo injuries to the oocyte, especially vitrification, but in both cases more studies must be carried out in order to better elucidate cryopreservation protocols, helping not only in the preservation of cats but especially of endangered wild felines.

#### Acknowledgements

Thanks are due to FINEP, FAP-DF and CNPQ for the support.

## REFERENCES

- A.M. Al-Aghbari, A.R. Menino, Survival of oocytes recovered from vitrified sheep ovarian tissues, *Anim Reprod Sci* 71 (2002) 101–110.
- M. Asada, M. Horri, T. Mogo, Y. Fukui, H. Ishikawa, S. Ohsumi, In vitro maturation and ultrastructural observation of cryopreserved minke whale (*Balaenoptera acutorostrata*), *Biol. Reprod.* 62 (2000) 253–259.
- R.J. Assey, P. Hyttel, T. Greve, B. Purwantara, Oocyte morphology in dominant and subordinate follicles, *Mol. Reprod. Dev.* 37 (1994) 335–344.
- P. Bosch, H.J. Hernandez-Fonseca, D.M. Miller, J.D. Wininger, J.B. Massey, S.V. Lamb, B.G. Brackett, Development of antral follicles in cryopreserved cat ovarian tissue transplanted to immunodeficient mice, *Theriogenology* 61 (2004) 581–94.
- J.J.H. Celestino, R.R. Santos, C.A.P. Lopes, F.S. Martins, M.H.T. Matos, M.A.P. Melo, S.N. B'ao, A.P.R. Rodrigues, J.R.V. Silva, J.R. Figueiredo, Preservation of bovine preantral follicle viability and ultra-structure after cooling and freezing of ovarian tissue. *Animal Reproduction Science*, 108(3-4) (2008) 309-318.
- M.J. Cocero, M.D. de la Espina, B. Aguilar, Ultrastructural characteristics of fresh and frozen-thawed ovine embryos using two cryoprotectants, *Biol. Reprod.* 66, (2002) 1244–1258.
- J.K. Critser, Y. Agca, K.T. Gunasena, The cryobiology of mammalian oocytes, in: A.M. Karow, J.K. Critser (eds.), *Reproductive tissue banking, Scientific principles*, San Diego, CA, Academic Press; (1997), pp. 329–357.
- E.C. dela Peña, Y. Takahashi, S. Katagiri, E.C. Atabay, M. Nagano, Birth of pups after transfer of mouse embryos derived from vitrified preantral follicles, *Reproduction*, 123 (2002) 593-600.
- A. Dinnyés, Y. Dai, S. Jiang, X. Yang, High developmental rates of vitrified bovine oocytes following parthenogenetic activation, in vitro fertilization, and somatic cell nuclear transfer, *Biol Reprod.* 63(2) (2000) 513-518.
- E. Fuku, L. Xia, B.R. Downey, Ultrastructural changes in bovine oocytes cryopreserved by vitrification, *Cryobiology* 32 (1995) 139–156.
- R.G. Gosden, Low temperature storage and grafting of human ovarian tissue, *Mol Cell Endocr* 163 (2000) 125–129.
- M.F. Hay, D.G. Cran, R.M. Moor, Structural changes occurring during atresia in sheep ovarian follicles, *Cell Tissue Res.* 169 (1976) 515–529.
- P. Hyttel, K.P. Xu, S. Smith, T. Greve, Ultrastructure of in vitro oocyte maturation in cattle, *J. Reprod. Fertil.* 78 (1986) 615–625.
- P. Hyttel, T. Fair, H. Callesen, T. Greve, Oocyte growth, capacitation and final maturation in cattle, *Theriogenology* 47 (1997) 23–32.
- E. Isachenko, V. Isachenko, G. Ramihi, F. Nawroth, Cryopreservation of human ovarian tissue by direct plunging into liquid nitrogen, *Eur J Obstet Gynecol Reprod Biol*, 108 (2003) 186–193.
- T. Ishijima, Y. Kobayashi, D. Lee, Y.Y. Ueta, M. Matsui, J. Lee, Y. Suwa, K. Miyahara, H. Suzuki, Cryopreservation of canine ovaries by vitrification, *J. Reprod. Develop.* 52 (2) (2006) 293-299.
- K. Jewgenow, F. Göritz, The recovery of preantral follicles from ovaries of domestic cats and their characterization before and after culture, *Anim. Repr. Sci.* 39 (1995) 285-297.

- K. Jewgenow, L.M. Penfold, H.H.D. Meyer, D.E. Wildt, Viability of small preantral ovarian follicles from domestic cats after cryoprotectant exposure and cryopreservation, *J. Reprod. Fertil.* 112 (1998) 39–47.
- A.K.F. Lima, A.R. Silva, R.R. Santos, D.M. Sales, A.F. Evangelista, J.R. Figueiredo, L.D.M. Silva. Cryopreservation of preantral ovarian follicles in situ from domestic cats (*Felis catus*) using different cryoprotective agents, *Theriogenology* 66 (2006) 1664–1666.
- T.C. Lin, J.M. Yen, T.C. Kuo, K.B. Gong, K.H. Hsu, T.T. Hsu, Comparison of the developmental potential of 2-week-old preantral follicles derived from vitrified ovarian tissue slices, vitrified whole ovaries and vitrified/transplanted newborn mouse ovaries using the metal surface method, *BMC Biotechnology*, 8 (2008) 38.
- H.C. Liu, Z. He, Z. Rosenwaks, Mouse ovarian tissue cryopreservation as only a minor effect on in vitro follicular maturation and gene expression, *J Assist Reprod Genet* 20 (2003) 421–31.
- C.M. Lucci, M.A. Kacinskis, L.H.R. Lopes, R. Rumpf, S.N. Bao. Effect of different cryoprotectants on the structural preservation of follicles in frozen zebu bovine (*Bos indicus*) ovarian tissue, *Theriogenology* 61 (2004) 1101–1114.
- G.C. Luvoni, P. Pellizzari, Embryo development in vitro of cat oocytes cryopreserved at different maturation stages, *Theriogenology* 53 (2000) 1529–1540.
- G.C. Luvoni, Gamete cryopreservation in the domestic cat, *Theriogenology* 66 (2006) 101–111.
- A. Massip, Cryopreservation of bovine oocytes: current status and recent developments, *Reprod Nutr Dev* 43 (2003) 325–330.
- M.H.T. Matos, E.R. Andrade, C.M. Lucci, S.N. Bao, J.R.V. Silva, R.R. Santos, M.A.L. Ferreira, S.H.F. Costa, J.J.H. Celestino, J.R. Figueiredo. Morphological and ultrastructural analysis of sheep primordial follicles preserved in 0.9% saline solution and TCM 199, *Theriogenology* 62 (2004) 65–80.
- T.G. McEvoy, G.D. Coull, P.J. Broadbent, J.S.M. Hutchinson, B.K. Speake, Fatty acid composition of lipids in immature cattle, pig and sheep oocytes with intact zona pellucida, *Journal of Reproduction and Fertility* 118 (2000) 163–170.
- B. Merlo, E. Iacono, M. Regazzini, D. Zambelli, Cat blastocysts produced in vitro from oocytes vitrified using the cryoloop technique and cryopreserved electroejaculated semen, *Theriogenology* 70 (2008) 126–130.
- M. Murakami, T. Otoi, N.W.K. Karja, P. Wongsrikeao, B. Agung, T. Suzuki, Blastocysts derived from in vitro-fertilized cat oocytes after vitrification and dilution with sucrose, *Cryobiology* 48 (2004) 341–348.
- V. Neto, S. Buff, J. Lornage, B. Bottollier, P. Guerin, T. Joly, Effects of different freezing parameters on the morphology and viability of preantral follicles after cryopreservation of doe rabbit ovarian tissue. *Fertility and Sterility*, 89(5 Suppl) (2008) 1348-1356.
- K. Oktay, H. Newton, Y. Aubard, O. Salha, R.G. Gosden, Cryopreservation of immature human oocytes and ovarian tissue: an emerging technology? *Fertil Steril* 69 (1998) 1–7.
- C.E. Pope, G.L. Keller, B.L. Dresser, In vitro fertilization in domestic and non-domestic cats including sequences of early nuclear events, developments in vitro, cryopreservation and successful intra- and interspecies embryo transfer, *J Reprod Fertil* 47 (1993) 189–201.
- G. Rahimi, E. Isachenko, V. Isachenko, H. Sauer, M. Wartenberg, S. Tawadros, J. Hescheler, P. Mallmann, F. Nawroth, Comparison of necrosis in human ovarian tissue after conventional slow freezing or vitrification and transplantation in ovariectomized SCID mice, *Reprod Biomed Online* 9 (2004) 187–193.

- W.F. Rall, G.M. Fahy, Ice-free cryopreservation of mouse embryos at  $-196$  degrees C by vitrification, *Nature* 24 (1985) 387–402.
- M. Salehnia, M.E. Abbasian, V.M. Rezazadeh, Ultrastructure of follicles after vitrification of mouse ovarian tissue, *Fertil Steril* 78 (2002) 644–645.
- R.R. Santos, A.P.R. Rodrigues, S.H.F. Costa, J.R.V. Silva, M.H.T. Matos, C.M. Lucci, S.N. Bao, R. van den Hurk, J.R. Figueiredo, Histological and ultrastructural analysis of cryopreserved sheep preantral follicles, *Animal Reproduction Science* 91 (2006) 249–263.
- R.R. Santos, T. Tharasanit, T. Van Haeften, J.R. Figueiredo, J.R.V. Silva, R. van den Hurk, Vitrification of goat preantral follicles enclosed in ovarian tissue by using conventional and solid-surface vitrification methods, *Cell Tissue Res.* 327 (2007) 167–176.
- M.E. Schalkoff, S.P. Oskowitz, R.D. Powers, Ultrastructural observations of human and mouse oocytes treated with cryopreservatives, *Biol. Reprod.* 40 (1989) 379–393.
- J.M. Shaw, A. Oranratnachai, A.O. Trounson, Fundamental cryobiology of mammalian oocytes and ovarian tissue, *Theriogenology* 53, (2000) 59–72.
- R.V. Silva, S.N. Bao, C.M. Lucci, F.C.A. Carvalho, E.R. Andrade, M.A.L. Ferreira, J.R. Figueiredo. Morphological and ultrastructural changes occurring during degeneration of goat preantral follicles preserved in vitro, *Anim. Repr. Sci.* 66, (2001) 209–223.
- J.J. Stachecki, J. Cohen, An overview of oocyte cryopreservation, *Reproductive Biomedicine online*, 9 (2) (2004) 152–163.
- R. Tassel, J.P. Kennedy, Early follicular development and atretic changes in ovary of the lamb: fine structure and histochemistry, *Aust. J. Biol. Sci.* 33, (1980) 675–687.
- P.M. Tsuribe, C.A.M. Gobbo, F.C. Landim-Alvarenga, Viability of primordial follicles derived from cryopreserved ovine ovarian cortex tissue, *Fertility and Sterility* 91(5suppl) (2009) 1976–1983.
- J. Van der Elst, Oocyte freezing: here to stay? *Hum Reprod* 9 (2003) 463–70.
- R. Van Den Hurk, E.R. Spek, W.J. Hage, T. Fair, J.H. Ralph, K. Schotanus, Ultrastructure and viability of isolated bovine preantral follicles, *Hum. Reprod.* 4 (1998) 833–841.
- R.R. Yeoman, D.P. Wolf, D.M. Lee, Coculture of monkey ovarian tissue increases survival after vitrification and slow-rate freezing, *Fertil Steril* 83(Suppl 4) (2005) 1248–1254.

Figure 1: Schematic figure of experimental design

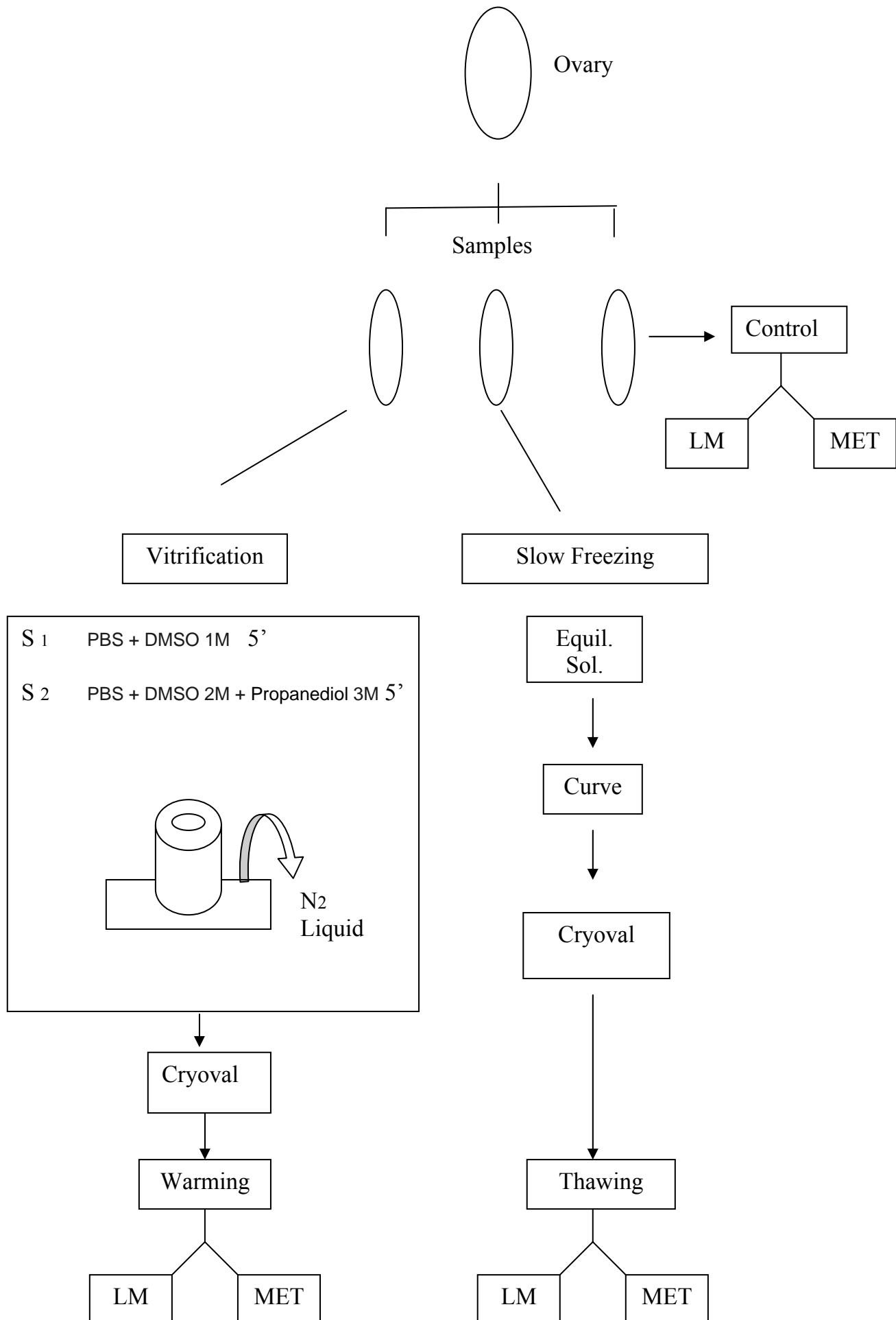


Fig 2 Micrograph of cat primordial follicles in ovarian tissue of the control group. (Bar=20 $\mu$ m).

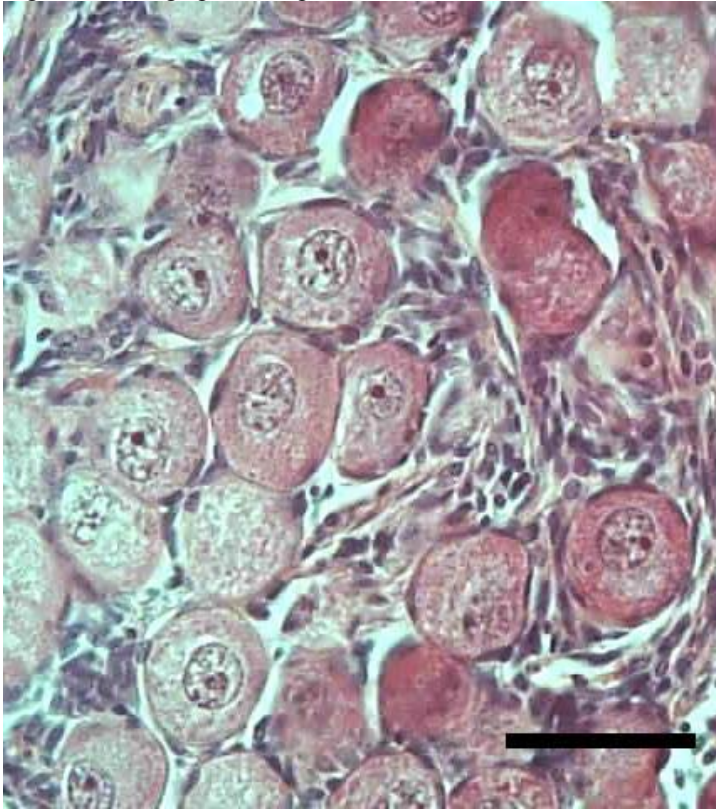
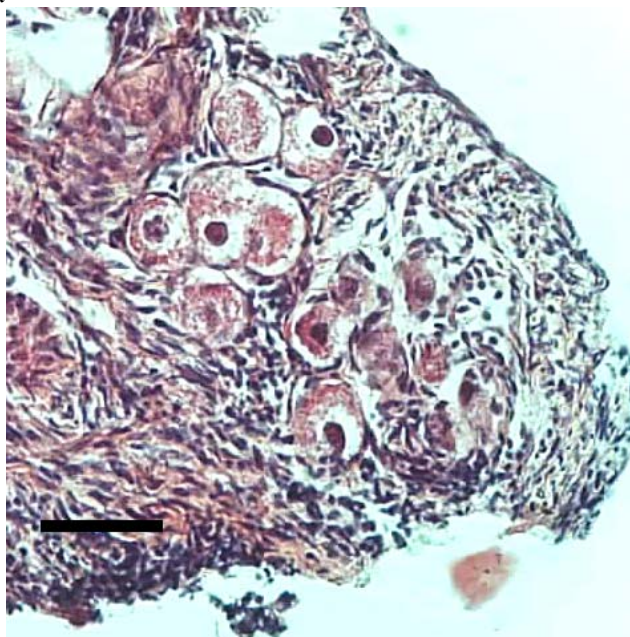


Figure 3. Micrographs of cat primordial follicles in slow frozen (a) and vitrified (b) ovarian tissue. Note the grumes in oocyte cytoplasm (a) and the shrinkage of oocytes (b). Bars = 20 $\mu$ m

a-



b-

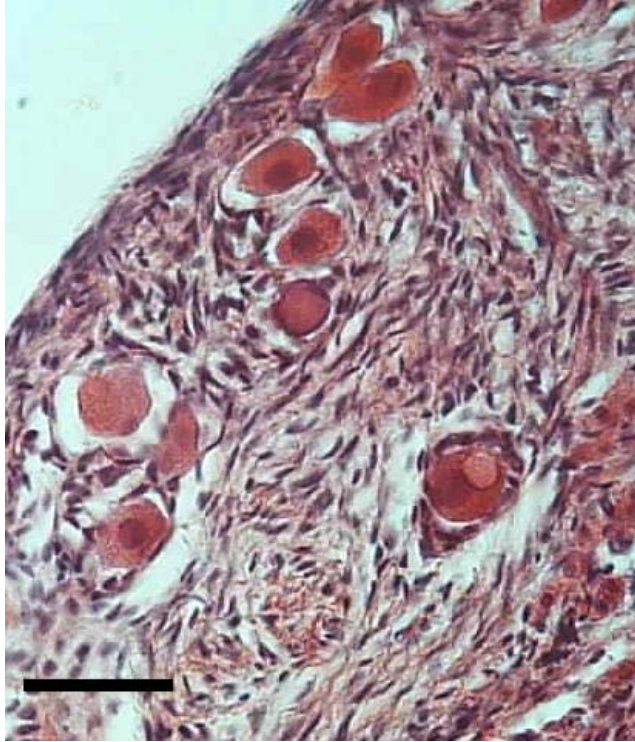


Figure 4. Electron micrograph showing a detailed cytoplasm of a primordial follicle of the control group. (\*): Mitochondria.

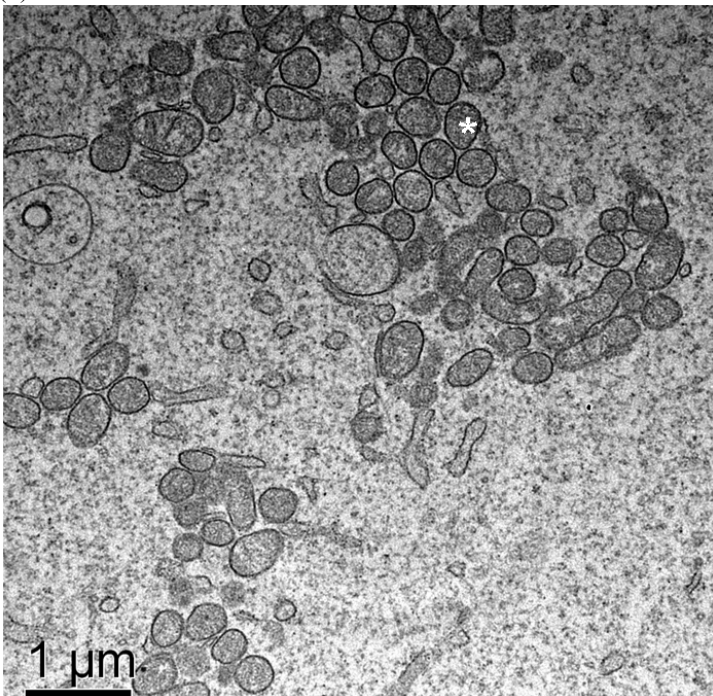
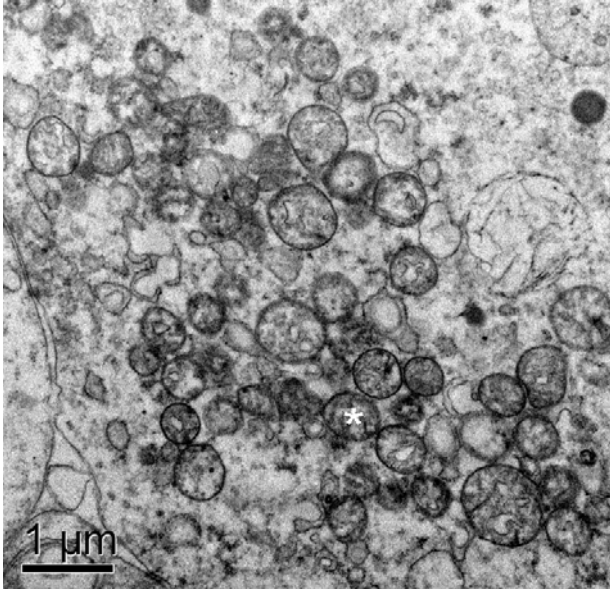



Figure 5. Electron micrographs demonstrating cryoinjuries after cryopreservation of a primordial follicle by slow freezing (a and b) or vitrification (c and d). (a): Note the more electronluscant aspect of mitochondria, which present fewer cristae and rough cytoplasmic granulation; (b): the greater number of vesicles and large lipid droplets fusing with each other; (c): follicles demonstrating several cryoinjuries such as membrane detachment, grumes and electronluscant mitochondria; (d): Follicles demonstrating granulosa cells detached from the oocyte.

5a-




5b





5c-



5d-

