



UNIVERSIDADE DE BRASÍLIA

Faculdade de Agronomia e Medicina Veterinária

Programa de Pós-graduação em Saúde Animal

**ASPECTOS CLÍNICO-PATOLÓGICOS DAS POXVIROSES EM BOVINOS NO
DISTRITO FEDERAL (2015-2018)**

ROBERTO CELIDONIO ALONSO

DISSERTAÇÃO DE MESTRADO EM SAÚDE ANIMAL

DEZEMBRO/2018



UNIVERSIDADE DE BRASÍLIA

Faculdade de Agronomia e Medicina Veterinária

Programa de Pós-graduação em Saúde Animal

**ASPECTOS CLÍNICO-PATOLÓGICOS DAS POXVIROSES EM BOVINOS NO
DISTRITO FEDERAL (2015-2018)**

ROBERTO CELIDONIO ALONSO

ORIENTADOR: FABIANO JOSÉ FERREIRA DE SANT'ANA

DISSERTAÇÃO DE MESTRADO EM SAÚDE ANIMAL

PUBLICAÇÃO: 155/2018

BRASÍLIA

**ASPECTOS CLÍNICO-PATOLÓGICOS DAS POXVIROSES EM BOVINOS NO
DISTRITO FEDERAL (2015-2018)**

ROBERTO CELIDONIO ALONSO

DISSERTAÇÃO DE MESTRADO SUBMETIDA AO PROGRAMA DE PÓS-GRADUAÇÃO EM SAÚDE ANIMAL, COMO PARTE DOS REQUISITOS NECESSÁRIOS À OBTENÇÃO DO GRAU DE MESTRE EM SAÚDE ANIMAL.


APROVADO POR:



**FABIANO JOSÉ FERREIRA DE SANT'ANA, Doutor (Universidade de Brasília)
(ORIENTADOR)**



**JOSE RENATO JUNQUEIRA BORGES, Doutor (Universidade de Brasília - UnB)
(EXAMINADOR INTERNO)**



**PAULO HENRIQUE JORGE DA CUNHA, Doutor (Universidade Federal de Goiás -UFG)
(EXAMINADOR EXTERNO)**

Brasília, 20 de dezembro de 2018

ALONSO, RC. **Aspectos clínico-patológicos das poxviroses em bovinos no Distrito Federal (2015-2018)**. Brasília: Faculdade de Agronomia e Medicina Veterinária, Universidade de Brasília, 2018 51p. Dissertação de Mestrado.

Documento formal, autorizando reprodução desta dissertação de Mestrado para empréstimo ou comercialização, exclusivamente para fins acadêmicos; foi passado pelo autor à Universidade de Brasília e acha-se arquivado na Secretaria do Programa. O autor reserva para si os outros direitos autorais, de publicação. Nenhuma parte desta dissertação de mestrado pode ser reproduzida sem a autorização por escrito do autor. Citações são estimuladas desde que citada a fonte.

FICHA CATALOGRÁFICA

Alonso, Roberto Celidonio

Aspectos clínico-patológicos das poxviroses em bovinos no Distrito Federal (2015-2018).

Roberto Celidonio Alonso; orientação de Fabiano José Ferreira de Sant'Ana – Brasília, 2018. 51 p: il.

Dissertação de Mestrado (M) – Universidade de Brasília/ Faculdade de Agronomia e Medicina Veterinária, 2018.

1.Poxviroses. 2. Vaccinia bovina. 3. Pseudovaríola.

4. Estomatite papular. I. Sant'Ana, F.J.F. II. Poxviroses diagnosticadas

AGRADECIMENTOS

À Universidade de Brasília (Unb) pela oportunidade de realizar o curso de pós-graduação.

Ao meu orientador Professor Dr. Fabiano José Ferreira de Sant'Ana.

À Seagri-DF, pela concessão desta oportunidade de crescimento profissional.

À equipe de veterinários da Subsecretaria de Defesa Agropecuária/Seagri - DF, que viabilizaram a realização desse estudo.

Aos professores do curso de Pós-graduação em Saúde Animal, pelas orientações e compartilhamento de seus conhecimentos.

Aos meus familiares e amigos.

RESUMO

Foi realizado estudo retrospectivo de casos de poxviroses diagnosticadas e notificadas em bovinos, no Distrito Federal (DF), entre 2015 a 2018, pelo Serviço Oficial Veterinário da Secretaria de Agricultura, Abastecimento e Desenvolvimento Rural do DF. Na maioria dos casos, foram coletadas amostras de lesões orais, cutâneas (tetos, úbere) ou podais para diagnóstico molecular por PCR. Em aproximadamente 70% dos casos, também foram coletados fragmentos para histopatologia. De 2.467 bovinos avaliados clinicamente, de 385 propriedades, 93 apresentaram lesões sugestivas e/ou compatíveis com poxviroses. Desses, foram confirmados 52 casos de poxviroses: 27 por VACV, nove por PCPV, oito por BPSV, cinco por coinfeção PCPV e BPSV e três por parapoxvírus não identificado. As enfermidades foram observadas em propriedades com diferentes tipos de exploração (corte, leite ou mista) e em nove das 30 regiões administrativas (RAs) do DF. As lesões macroscópicas consistiram de pápulas, vesículas, úlceras, crostas e cicatrizes, e variaram de tipo, intensidade e local acometido, de acordo com o(s) vírus detectado(s). Foi observado apenas um episódio de comprometimento humano em um caso de infecção por BPSV. Os achados histopatológicos foram muito similares, independente do poxvírus envolvido e incluíram inflamação linfoplasma-histiocítica e/ou neutrofílica multifocal superficial leve a moderada com acantose e hiperqueratose paraqueratótica, usualmente associada a crostas serocelulares e espongiose. Nos casos com úlceras, havia áreas focalmente extensas de necrose com infiltrado acentuado de neutrófilos no tecido conjuntivo adjacente. Em seis casos (dois de VACV, dois de PCPV e dois de coinfeção por PCPV/BPSV), foi observada pequena a moderada quantidade de corpúsculos de inclusão eosinofílicos de 4-8 μm no citoplasma dos queratinócitos. Os dados do presente estudo demonstram que há ampla circulação de diferentes poxvírus em bovinos de diferentes categorias e em várias RAs do DF.

Palavras-chave: poxviroses, doenças de bovinos, VACV, PCPV, BPSV, coinfeção.

ABSTRACT

A retrospective study of poxviruses cases diagnosed and notified in cattle, in Distrito Federal (DF), Brazil, between 2015 and 2018, was conducted. In the most cases, samples of oral, cutaneous (teats, udder) or roof lesions were collected to molecular diagnosis by PCR. In approximately 70% of the cases, additional samples were collected to histopathology. Out of 2,467 cattle analysed of 385 farms, 93 presented lesions suggestive and/or compatible with poxviruses. Fifty-two cases of poxviruses were confirmed: 27 by VACV, 9 by PCPV, 8 by BPSV, 5 by PCPV and BPSV coinfection, and 3 by not identified parapoxvirus. The diseases were observed in farms with different types of exploration (beef, dairy, or mixed cattle) and in 9 of 30 administrative regions (RAs) of DF. Gross findings include papules, vesicles, ulcers, crusts, and scars, and varied of type, intensity and affected tissue according to the detected virus. Only one episode of human infection in a case of BPSV was observed. Histopathology findings were very similar in all poxviruses and consisted of mild to moderate multifocal infiltrate of lymphocytes, plasma cells, macrophages and/or neutrophils with acanthosis and parakeratotic hyperkeratosis, usually associated to crusts and spongiosis. In the ulcerated cases, there was focally extensive areas of necrosis with severe infiltrate of neutrophils in the adjacent connective tissue. Few to moderate amount of cytoplasmic eosinophilic inclusion bodies (4-8µm) were noted in six cases (two of VACV, two of PCPV and two of PCPV and BPSV coinfection). Data of the current study demonstrate that there is wide circulation of different poxvirus in cattle of different categories and in many RAs of DF.

Key-words: poxviruses, cattle diseases, VACV, PCPV, BPSV, coinfection.

LISTA DE TABELAS

	Página
Tabela 1. Dados epidemiológicos e clínico-patológicos de 27 casos de infecção pelo vírus da vaccínia (VACV) em bovinos no Distrito Federal, entre 2015-2018.	31
Tabela 2. Dados epidemiológicos e clínico-patológicos de nove casos de infecção pelo vírus da pseudovariola (PCPV) em bovinos no Distrito Federal, entre 2015-2018.	32
Tabela 3. Dados epidemiológicos e clínico-patológicos de oito casos de infecção pelo vírus da estomatite papular bovina (BPSV) em bovinos no Distrito Federal, entre 2015-2018.	32
Tabela 4. Dados epidemiológicos e clínico-patológicos de cinco casos de coinfeção pelos vírus da estomatite papular bovina (BPSV) e pseudovariola (PCPV) em bovinos no Distrito Federal, entre 2015-2018	33
Tabela 5. Dados epidemiológicos e clínico-patológicos de três casos de infecção por parapoxvírus não identificado em bovinos no Distrito Federal, (em 2016)	33

LISTA DE FIGURAS

- Figura 1.** Achados macroscópicos de bovinos infectados pelo vírus vaccínia (VACV) no Distrito Federal, Brasil (2015-2018). A. Úlcera focalmente extensa no assoalho da cavidade oral. B. Há múltiplas pápulas, crostas e cicatrizes nos tetos. C. Nota-se uma pústula vulvar. Observa-se úlcera focais em cicatrização no teto (D) e na gengiva (E), e úlceras multifocais gengivais. 43
- Figura 2.** Achados macroscópicos de bovinos infectados pelo vírus da pseudovariola (PCPV) no Distrito Federal, Brasil (2015-2018). Lesões consistiram de úlceras multifocais crostosas (A), focalmente extensas (B) e pústulas (C) nos tetos. Há úlceras focalmente extensas na língua (D) e no espaço interdigital (E), além de pápulas na língua (F). 44
- Figura 3.** Achados macroscópicos de bovinos infectados pelo vírus da estomatite papular bovina (BPSV) no Distrito Federal, Brasil (2015-2018). A. Foram observadas úlceras (A) e pápulas na língua (B), além de pápulas ulceradas na gengiva (C) 45
- Figura 4.** Achados macroscópicos de bovinos coinfectedados pelo vírus da pseudovariola (PCPV) e da estomatite papular bovina (BPSV) no Distrito Federal, Brasil (2015-2018). Observou-se pápula na língua (A), crostas na face interna da orelha (B e D) e pápulas multifocais a coalescentes disseminadas nos tetos e úbere (C). 46
- Figura 5.** Achados macroscópicos de bovinos infectados por Parapoxvirus, sem identificação da espécie úlceras em cicatrização no focinho (D). 47
- Figura 6.** Fotomicrografias de pele ou boca de bovinos afetados por poxviroses. A. Nota-se infiltrado inflamatório perivascular e superficial multifocal moderado e acantose discreta. HE, Obj. 4X. B. Detalhe de A demonstrando infiltrado de macrófagos, linfócitos e neutrófilos adjacente à arteríola. HE, Obj. 40X. C. Há acantose moderada, hiperqueratose paraqueratótica acentuada e inflamação de interface. HE, Obj. 4X. D. Na área de acantose, observa-se corpúsculos de inclusão eosinofílicos intracitoplasmáticos. HE, Obj. 40X. 48

Figura 7. Mapa do Distrito Federal com propriedades contendo bovinos positivos para vaccínia bovina (VACV)	49
Figura 8. Mapa do Distrito Federal com propriedades contendo bovinos positivos para pseudovariola bovina (PCPV)	49
Figura 9. Mapa do Distrito Federal com propriedades contendo bovinos positivos para estomatite papular bovina (BPSV)	50
Figura 10. Mapa do Distrito Federal com propriedades contendo bovinos positivos para vaccínia bovina (VACV), pseudovariola bovina (PCPV), estomatite papular bovina (BPSV) e coinfeções.	50

LISTA DE ABREVIATURAS E SIGLAS

BPSV – Bovine Papular Stomatitis Virus / Vírus da Estomatite Papular Bovina
BVD – Diarréia Viral Bovina
BVDV – Bovine Viral Diarrhea Virus / Vírus da Diarréia Viral Bovina
DF – Distrito Federal
EPB – estomatite papular bovina
EV - estomatite vesicular
FA – febre aftosa
FORM- COM – Formulário de Investigação de Doenças - complementar
FORM-IN - Formulário de Investigação de Doenças - inicial
LDPV – Laboratório de Diagnóstico Patológico Veterinário
MAPA – Ministério da Agricultura Pecuária e Abastecimento
OPV – Orthopoxvirus
PCPV – Pseudocowpox vírus/ vírus da Pseudovariola Bovina
PPV – Parapoxvirus
PV - poxviroses
SDA– Subsecretaria de Defesa Agropecuária
SEAGRI – Secretaria de Agricultura, Abastecimento e Desenvolvimento Rural
VACV – vaccinia vírus
VB – vaccinia bovina
UF – Unidade da Federação
UnB – Universidade de Brasília

SUMÁRIO

	Página
1. INTRODUÇÃO	1
2. REVISÃO BIBLIOGRÁFICA	4
2.1 Poxvírus	4
2.2 Família <i>Poxividae</i>	5
2.3. Principais poxviroses de bovinos diagnosticadas no Brasil	7
2.3.1 Vaccinia bovina (VACV)	7
2.3.2 Pseudovaríola bovina (PCPV)	12
2.3.3 Estomatite papular bovina (BPSV)	14
2.3.4 Coinfecções	15
3. OBJETIVOS	16
4. REFERÊNCIAS BIBLIOGRÁFICAS	17
5. INFORMAÇÕES ADICIONAIS	23
6. ARTIGO CIENTÍFICO	24
7. ANEXO	51

1. INTRODUÇÃO

Doenças vesiculares que afetam animais de produção incluem um grupo amplo de enfermidades virais que apresentam relevância significativa do ponto de vista sanitário, econômico e de saúde pública. Dentre as principais enfermidades desse grupo, destacam-se a febre aftosa, estomatite vesicular, mamilite herpética e as poxviroses: vaccínia (varíola) bovina, estomatite papular bovina e pseudovaríola. Febre catarral maligna e diarreia viral bovina/doença das mucosas também podem causar alterações cutâneas, mucosas e mucocutâneas semelhantes em bovinos e devem ser incluídas no diagnóstico diferencial. Algumas dessas doenças vesiculares são zoonoses e podem afetar trabalhadores rurais, especialmente ordenhadores que lidam proximamente com os animais enfermos. A febre aftosa é considerada a doença vesicular mais importante, devido às sérias restrições e embargos econômicos atribuídos aos países que exportam produtos cárneos e possuem casos confirmados da enfermidade em seus plantéis (Riet-Correa et al., 1996). Por essa razão, existe preocupação inerente e diversas ações de controle, planejamento, fiscalização e vigilância que são realizadas constantemente pelos órgãos estaduais/distrital de defesa agropecuária, bem como pelo Ministério da Agricultura, Pecuária e Abastecimento.

Surtos dessas enfermidades são descritos em algumas regiões do Brasil. Embora casos de estomatite vesicular tenham sido recentemente observados em Mato Grosso e no Nordeste brasileiro (Cargnelutti et al., 2014a), essa doença não é diagnosticada comumente no Brasil. De forma semelhante, surtos esporádicos de estomatite papular bovina foram confirmados ultimamente no Norte (Cargnelutti et al., 2014b) e Centro-Oeste (Sant'Ana et al., 2012) brasileiros e de pseudovaríola foram identificados em Rondônia (Cargnelutti et al., 2014b). Surtos de varíola suína associado ao vírus Swinepox foram recentemente descritos no Nordeste (Olinda et al., 2016). Infecções por poxvírus têm sido relatadas principalmente em bovinos no Brasil, associadas com lesões vesiculares confundíveis com febre aftosa e estomatite vesicular. O agente mais comumente identificado nessas infecções tem sido o vírus vaccínia (VACV) - um ortopoxvírus zoonótico que também causa doença vesicular em bovinos (Lobato et al., 2005; Abraão et al., 2009; Schatzmayr et al., 2009; Rivetti Jr. et al., 2013). Casos de coinfeções causadas por poxvírus de diferentes genótipos ou gêneros também já foram descritas em surtos de doença vesicular de bovinos (Trindade et al., 2006; Sant'Ana et al., 2013a, Laguardia-Nascimento et al., 2017). O diagnóstico etiológico de doenças

vesiculares similares às poxviroses nem sempre é realizado, dificultando o conhecimento acerca dos vírus que circulam em determinadas regiões do país (Schatzmayr et al., 2000). Embora as lesões causadas por esses poxvírus sejam confundíveis com febre aftosa e estomatite vesicular (Riet-Correa et al., 1996; Sant’Ana et al., 2012), pouca importância tem sido dada a esses agentes. Por outro lado, casos de doenças vesiculares clinicamente compatíveis com essas enfermidades têm sido relatados com grande frequência por produtores rurais e veterinários de campo.

No Brasil, numerosos casos de doença vesicular e/ou exantemática associada ao VACV têm sido descritos ultimamente em bovinos leiteiros e ordenhadores, especialmente na Região Sudeste (Lobato et al., 2005; Trindade et al., 2007; Megid et al., 2008; Kroon et al., 2011). Usualmente, esses trabalhos detalham a apresentação clínica da enfermidade nos bovinos e humanos, acompanhados da identificação molecular e caracterização dos isolados (Damaso et al., 2000; Trindade et al., 2003; Leite et al., 2005; Lobato et al., 2005).

Os sinais clínicos das poxviroses são semelhantes e incluem lesões como vesículas, pápulas, pústulas, eritema, edema, erosões, úlceras e crostas, usualmente na boca/língua e pele do focinho, tetas/úbere ou casco (Riet-Correa et al., 1996; Sant’Ana et al., 2013b). A localização e a gravidade dessas lesões vão variar dependendo do vírus envolvido e da imunidade do animal acometido. As vacas afetadas com lesões nos tetos geralmente apresentam dor local intensa, não permitindo a completa ordenha, levando a interrupção da lactação e, ocasionalmente, à mastite secundária. No homem, as lesões de pele são dolorosas e ocorrem principalmente nas mãos e nos dedos, e incluem inchaços nodulares, pápulas, pústulas, úlceras e crostas. Doença sistêmica com linfadenopatia, dor de cabeça e febre ocasionalmente é observada em pessoas infectadas (Lobato et al., 2005; Trindade et al., 2007; Megid et al., 2008). As lesões histológicas dessas viroses são pouco estudadas e incluem inflamação superficial com linfócitos, plasmócitos, neutrófilos, macrófagos e, eventualmente, eosinófilos. Na epiderme afetada, pode-se evidenciar acantose, espongiose, degeneração hidrópica, hiperqueratose ortoqueratótica ou paraqueratótica, hipergranulose, crostas sero-celulares e, no caso das poxviroses, pode-se notar corpúsculos de inclusão eosinofílicos intracitoplasmáticos (Sant’Ana et al., 2012; Sant’Ana et al., 2013b).

Apesar de algumas informações estarem disponíveis na literatura acerca das doenças vesiculares que ocorrem no Brasil, poucos são os dados disponíveis relativos à frequência, epidemiologia, etiologia e aspectos clínicos-patológicos dessas infecções virais em algumas unidades da federação (UFs), incluindo o Distrito Federal (DF).

Em comparação com outras UF's, o DF possui números estatísticos modestos relacionados à produção pecuária, principalmente em função de sua limitação geográfica. No entanto, o DF é rota de passagem de animais entre estados que possuem grandes rebanhos. Além disso, apresenta alta densidade demográfica e é um grande mercado consumidor de produtos de origem animal. Apesar do seu pequeno tamanho territorial, o DF possui vários contrastes entre suas regiões administrativas, com algumas propriedades rurais maiores e altamente tecnificadas e muitas pequenas propriedades, sem nenhuma ou com pouca tecnificação e com criações de subsistência. Essas características significam risco sanitário e reiteram a importância do controle e vigilância sanitária e epidemiológica dos rebanhos de animais de produção no DF.

Diante do impacto econômico, social e de saúde pública que as enfermidades vesiculares podem causar na região Centro-Oeste, é importante que estudos com as propostas elencadas na presente dissertação sejam desenvolvidos para que a realidade regional, relacionada a essas enfermidades vesiculares sejam conhecidas e para que medidas de controle e profilaxia sejam efetivamente e eficazmente implementadas pelos órgãos governamentais de defesa agropecuária.

2. REVISÃO BIBLIOGRÁFICA

2.1 Poxvírus

Os *poxvirus* são os maiores e mais complexos vírus já conhecidos, responsáveis por infecções em seres humanos, animais domésticos e insetos. As propriedades características da família Poxviridae incluem a ocorrência da replicação no citoplasma e um vírion grande e complexo, que contém enzimas de síntese do mRNA e um genoma composto de uma única molécula de DNA dupla-fita de comprimento entre 130 a 300 quilobases (kb) com uma volta tipo grampo-de-cabelo em cada terminação (Moss, 2013).

Esses vírus podem afetar uma ampla variedade de espécies hospedeiras ou ser restrita a apenas uma delas, como por exemplo o cowpoxvirus e o leporipoxvirus (Canal, 2007). São muito resistentes ao calor, dessecação e desinfetantes, causam efeito citopático e mantém sua infectividade por longo período em restos celulares e ao serem submetidos ao congelamento (Flores e Weiblen, 2013).

A doença pústulo-vesicular típica de poxvírus é conhecida como “varíola” e se caracteriza clinicamente pelo aparecimento de lesões difusas na pele e mucosas, que progridem de máculas para pápulas, vesículas e pústulas antes de formar crostas e cicatrizar. A maioria das lesões contém células com múltiplas inclusões intracitoplasmáticas denominadas “pocks” que representam o local de replicação viral nas células infectadas (Canal, 2007).

Do ponto de vista morfológico, a aparência dos vírions é grande e em forma de tijolo sob microscópio eletrônico (*orthopoxvirus*, *yatapoxvirus* e *moluscipoxvirus*) ou ovoides (*parapoxvirus*) com dimensões que variam de 170 a 260nm de largura/espessura por 300 a 450nm de extensão. A arquitetura do nucleocapsídeo é complexa e arredondada, não possuindo a isometria icosaédrica ou helicoidal encontrada na maioria dos outros vírus. A sua replicação ocorre inteiramente no citoplasma. A maioria dos poxvírus é formada por uma camada externa de estruturas proteicas tubulares, arranjadas irregularmente, conferido uma aparência característica. Em contraste, os membros do gênero *parapoxvirus* são cobertos por longos e finos túbulos proteicos que, por causa da superposição desses túbulos, parecem ser arranjados na forma cruzada, assemelhando-se a uma esfera de fios. A parte interior inclui um cerne bicôncavo e dois corpúsculos laterais de natureza desconhecida. O cerne contém o DNA viral e diversas proteínas virais (Murphy et al., 1999). A forma infectante dos poxvirus é virion maduro (VM) e

intracelular. Uma forma extracelular do vírion possui um envelope adicional externo em relação a sua forma intracelular e são chamados de EEV (extracellular enveloped vírions) (Canal, 2007). Esses vírus produzem mudanças estruturais, conduzindo a lise da célula hospedeira.

2.2 Família *Poxviridae*

A família *Poxviridae* é subdividida em duas subfamílias: *Chordopoxvirinae* (ChPV) que infecta vertebrados e *Entomopoxvirinae* (EnPV) que infecta insetos.

A subfamília *Chordopoxvirinae* é subdividida em oito gêneros: *Orthopoxvirus*, *Parapoxvirus*, *Avipoxvirus*, *Capripoxvirus*, *Leporipoxvirus*, *Suipoxvirus*, *Molluscipoxvirus* e *Yatapoxvirus*. O gênero *Horsepoxvirus* (HSPV) era comumente relatado no século 19 e início do século 20, porém foi tornando-se raro ao ponto de ser considerado extinto (Brum et al., 2010). Outros poxvírus, ainda não classificados, infectam rãs, lagartos, cangurus, cervos, entre outros vertebrados (Moss e Schisler, 2001).

Os membros do mesmo gênero são geneticamente relacionados, exibem morfologia e alguns hospedeiros semelhantes, bem como alguma relação antigênica. O gênero *Orthopoxvirus* inclui o varíola vírus (VARV), cowpox (CPXV) e vaccínia (VACV), enquanto que o gênero *Parapoxvirus* compreende o vírus da pseudovaríola (PCPV), da estomatite papular bovina (BPSV) e o Orf vírus do ectima contagioso de pequenos ruminantes. Todos eles são importantes na medicina veterinária e humana.

O VARV é o agente etiológico da varíola humana e é considerado um dos maiores flagelos da humanidade causando lesões deformantes e morte ao longo dos séculos. A varíola humana foi erradicada em 1980 pela Organização Mundial de Saúde (OMS), utilizando o VACV na fabricação da vacina. Oficialmente há apenas dois locais no mundo onde ainda se guardam amostras do vírus da varíola: o Centro de Controle de Doenças dos Estados Unidos e o laboratório Vector, da Rússia. Ainda hoje, persiste o temor de sua utilização como arma biológica.

O VACV vem sendo objeto de estudo intensivo como vetor para introdução de genes imunizantes ativos, como vacinas de vírus vivo para uma variedade de doenças em humanos e animais domésticos (Carroll e Moss, 1997). A utilização dos poxvírus como vetores de expressão iniciou-se em 1982 e seu interesse têm se intensificado nos últimos

anos. Parte desse interesse se deve à possibilidade de se utilizar o genoma dos poxvírus para clonar e expressar genes heterólogos para o uso em vacinas, como foi feito na vacina para controle da raiva silvestre em canídeos na Europa. Características como a estabilidade da vacina liofilizada, baixo custo, facilidade de produção e administração, capacidade de induzir resposta imune humoral e celular contra os antígenos cujos genes foram inseridos no genoma, permitir a discriminação da resposta vacinal da induzida pela infecção natural e a possibilidade de deletar grandes porções do seu genoma e inserir vários genes exógenos e permitir a produção de vacinas multivalentes, os tornam excelentes vírus para esse fim. (Canal, 2007).

A infecção dos poxvírus recombinantes *in vitro* (cultivos celulares) ou *in vivo* (em animais) resulta na expressão das proteínas de interesse cujos genes foram introduzidos no genoma. O uso dessa estratégia em vacinas é muito interessante, pois genes de proteínas de outros vírus de interesse podem ser incorporados no genoma dos poxvírus e assim obtêm-se uma vacina viral que expressa antígenos de diferentes vírus. Como fator indesejável deve-se considerar que, dentro de um determinado gênero da família *Poxviridae*, existe uma relação antigênica muito estreita que pode resultar em proteção cruzada entre diferentes espécies de vírus. Dessa forma, a existência de imunidade contra o vírus selvagem que deu origem ao vetor pode reduzir o sucesso da vacinação com vírus recombinante. Para serem utilizados como vetores, as cepas virais candidatas devem ser atenuadas de forma a não causar doença no hospedeiro. Essa atenuação se dá pela passagem sucessiva do vírus em hospedeiros heterólogos, pela deleção de genes envolvidos na patogenicidade e pela inserção de genes que aumentem a resposta imune ao vetor (Canal, 2007).

Vários vetores derivados dos poxvirus de suíno, ovino, caprino e parapoxvírus foram descritos e experimentalmente testados. Essa vacina foi utilizada para a imunização oral de raposas e outros carnívoros de vida livre contra raiva, partir de 1987, na Bélgica, o que propiciou o controle até a erradicação dessa doença em vários países europeus. Um importante avanço dos poxvirus como vetores vacinais foi quando se demonstrou que os avipoxvirus poderiam servir de vetores eficazes e seguros de vacinas para mamíferos. A sua multiplicação natural é restrita às aves, contudo, sua inoculação em células de mamíferos resultou na expressão de genes inseridos no seu genoma e induziu a uma imunidade protetora. Essa imunização com ausência de replicação produtiva eliminou a possibilidade de disseminação do vetor a partir do animal vacinado para os contatos ou

meio ambiente. Além disso, a utilização desse vetor em espécies que não são reservatórios dos avipoxvirus torna improvável a ocorrência de recombinação que altere a patogenicidade do vetor. Na última década, houve grande número de relatos do uso de uma cepa de *Canaripox* atenuada recombinante em animais e humanos, ficando bem determinada a sua segurança e eficácia na indução de proteção. (Canal, 2007).

Várias vacinas de uso veterinário baseadas no *Canaripox* estão disponíveis comercialmente no Brasil e em outros países, dentre essas, se incluem as vacinas contra cinomose canina (CDV), leucemia felina (FelV) e febre do Rio Nilo Ocidental (WNV), essa última para uso em equinos. Essa estratégia tão promissora e o desenvolvimento da vacina é tão ágil que é possível admitir que o número de vacinas animais, utilizando o poxvirus do canário, ampliar-se-á significativamente nos próximos anos. Pode-se especular que o uso criterioso dos poxvirus recombinantes como vetores vacinais propiciará a erradicação e cura de algumas doenças que causam impacto a saúde animal (Canal, 2007).

2.3 Principais poxviroses de bovinos diagnosticadas no Brasil

2.3.1 Vaccinia bovina (VACV)

VACV é o protótipo do gênero Orthopoxvirus (OPV), da família Poxviridae, e foi utilizado durante a campanha de erradicação da varíola humana (Trindade et al., 2003). Provavelmente, o vírus se originou em isolados do vírus da varíola bovina (cowpoxvirus). Também conhecida popularmente como varíola bovina (BV), a doença causa perdas econômicas e tem grande impacto nos serviços públicos de saúde das regiões afetadas (Trindade et al., 2003). A maioria dos casos diagnosticados nos surtos de poxviroses em bovinos, no Brasil, referem-se as infecções por VACV. No entanto, devido à semelhança das lesões observadas, BPSV e PCPV também podem estar envolvidos na sua etiologia, inclusive com infecções mistas (Laguardia-Nascimento et al., 2017).

Os vírions do VACV apresentam forma de tijolos arredondados, com dimensões de 270x360nm. O envelope lipoprotéico de 30nm de espessura envolve duas estruturas laterais chamadas corpos laterais e um núcleo, que em imagens de microscopia eletrônica têm o formato de halteres.

Nas décadas de 60 e 70, época de intensa vacinação com VACV, eram comuns os relatos de surtos do VACV em animais domésticos, como bovinos, porcos e búfalos que eram contaminados pelas pessoas recém vacinadas que, por sua vez, transmitiam o vírus

às pessoas em contato com as lesões (Trindade et al 2013). Com a interrupção da vacinação, os surtos desapareceram e, à época, supôs-se que o VACV não teria um reservatório animal, não permanecendo dessa forma na natureza (Fenner et al., 1989). Estudos mais recentes sugerem a participação de roedores na propagação do VACV. (D´Anuniação et al., 2012).

A caracterização do vírus Cantagalo (Damaso et al., 2000) e do vírus Araçatuba (Trindade et al., 2003) no Brasil, como causadores de infecções em bovinos e ordenhadores, reforçaram a ideia de que o VACV pode realmente se estabelecer na natureza. Por meio de métodos moleculares, foi traçada a origem do vírus Cantagalo, como uma cepa vacinal (VACV-IOC), produzida no Instituto Oswaldo Cruz-RJ e utilizada na campanha da OMS para a erradicação da varíola no Brasil nos anos 60 e 70 (Damaso et al., 2000). Foi sugerida que o vírus Araçatuba originou-se de uma nova cepa do VACV ou de um desdobramento do vírus Cantagalo (Trindade et al., 2003). Nas últimas décadas, diferentes cepas de VACV têm sido isoladas, inclusive dentro do mesmo surto.

A transmissão entre animais ocorre principalmente por meio das mãos dos ordenhadores ou equipamento de ordenha mecânica ou, ainda, quando bezerros lactentes mamam em vacas com lesões nas tetas/úbere, desenvolvendo lesões similares especialmente na cavidade oral, lábio e focinho (Sant’Ana et al., 2003). A penetração do vírus ocorre por meio de feridas nos tetos e úbere das vacas (BRASIL, 2009).

Na Índia, foram descritos surtos de Buffalopoxvirus (BPXV), agente causal de uma zoonose de grande importância econômica, detectada até os dias de hoje (Kolaphure et al., 1997). Os primeiros relatos ocorreram nas décadas de vacinação antivaríola no Egito e na Índia, onde criações de búfalos eram afetadas. As lesões nas tetas e úberes dos búfalos eram transmitidas para vacas e para mãos e braços de ordenhadores, de forma semelhante às lesões por CPXV e VACV. Nos anos 80 comprovou-se que o BPXV é uma cepa do VACV, derivada provavelmente de cepas vacinais utilizadas na profilaxia da varíola naqueles países e que, de alguma forma, o vírus se estabeleceu na natureza encontrando algum reservatório animal (Dumbell & Richardson, 1993).

Atualmente a circulação do VACV está restrita à América do Sul (Laguardia-Nascimento et al., 2017). Apesar do impacto dos surtos de BV, a vigilância epidemiológica é insuficiente para controlar a doença e o número de casos é

provavelmente sub-notificado (Abraão et al. 2009). A partir de 1999, houve um recrudescimento dos surtos de VACV, os quais foram identificados em regiões rurais do sudeste brasileiro, afetando tanto bovinos leiteiros, quanto ordenhadores (Damaso et al., 2000; Lobato et al., 2005; Trindade et al., 2006, Sant’ana et al., 2013) e hoje afeta outras regiões, sobretudo as regiões produtoras de leite (Kroon et al., 2011; Assis et al., 2015).

Entre propriedades rurais, a doença é transmitida por introdução de animais doentes no rebanho ou por pessoas que ordenharam animais doentes em outras propriedades. Outros fatores como, por exemplo, manipulação de latões de leite contaminados e presença de roedores silvestres, que podem funcionar como reservatórios dos vírus, são citados (Mapa, 2009). O período de incubação da infecção é de cinco a sete dias no homem e nos animais. Nas vacas, caracteriza-se inicialmente pelo desenvolvimento de um eritema cutâneo, seguido de pequenas manchas que evoluem para vesículas e crostas escuras no teto e mais raramente no úbere e que cicatrizam usualmente dentro de 15 a 20 dias. É comum a ocorrência de mamite e infecções secundárias nas vacas (Sant’Ana et al., 2013). Nos bezerros, são comuns lesões na boca, no focinho e nos lábios. Em humanos, a infecção se caracteriza por lesões nas mãos, podendo acometer o antebraço e a face, além de febre, dor acentuada, mal-estar geral e linfadenopatia (Kroon et al., 2011).

Entre os problemas envolvidos, destacam-se dificuldade de ordenhar as vacas, a queda da produção de leite, a ocorrência de mamite bacteriana secundária, gastos com medicamentos, emagrecimento de bezerros em decorrência de lesões após mamar em vacas doentes e o afastamento do ordenhador do trabalho.(Sant’Ana et al., 2013b).

Nas últimas décadas, muitos surtos espontâneos de infecção por VACV têm sido descritos no Brasil, principalmente em bovinos leiteiros, mas também em equinos. Em 1984, animais e trabalhadores de 180 propriedades apresentaram lesões típicas de poxviroses. O diagnóstico foi feito com base na pesquisa de conteúdo de vesículas e pústulas inoculado na membrana corio-alantóide de ovos embrionados, que depois de cinco dias apresentaram sinais de replicação viral com a formação de placas (“lesões pocks”) e petéquias, e após inoculação na pele de coelhos, ocorreu o desenvolvimento de pápulas, vesículas, pústulas e crostas. Exames histopatológicos mostraram inclusões citoplasmáticas típicas de poxvirose (Silva et al., 1986). Em surto de poxvirose em humanos e bovinos no Estado do Rio de Janeiro em 1999, exames de microscopia

eletrônica revelaram infecção por orthopoxvírus e parapoxvírus (Schatzmayr et al., 2000). No Estado de São Paulo, foi realizado o isolamento do vírus Araçatuba, similar ao vírus Cantagalo, em cinco vacas. Bovinos e trabalhadores rurais apresentaram lesões típicas de BV (Trindade et al., 2003). Estudo realizado entre 2002 e 2006 no Rio de Janeiro, demonstrou a alta frequência da infecção em humanos nos surtos de VACV, abordando o status imunológico dos pacientes afetados (Silva-Fernandes et al., 2009). Um surto de BV foi observado na região sudoeste do Estado de São Paulo, em quatro pequenas fazendas leiteiras com ordenha manual. Lesões foram detectadas em tetos de vacas, focinho de bezerros e em humanos previamente vacinados e não vacinados contra a varíola. Este estudo enfatiza a circulação viral em nosso país.

A doença em pessoas previamente vacinadas e não vacinadas contra a varíola reforça a ausência de imunidade, o risco para a saúde humana e a necessidade de mais estudos epidemiológicos e imunológicos (Megid et al., 2008). Doença cutânea grave causada por *Orthopoxivirus* foi observada em 14 cavalos da raça Crioulo no Rio Grande do Sul, onde observou-se pápulas e vesículas que progrediram para lesões proliferativas e exsudativas no focinho, narinas e lábios de éguas e potros (Brum et al., 2010). Os autores sugerem que o estresse contribuiu para a gravidade e disseminação das lesões nos equinos susceptíveis. Em estudo experimental, equinos inoculados com os mesmos vírus isolados no surto natural no Sul do Brasil (Brum et al., 2010) desenvolveram lesões discretas e sutis (Barbosa et al., 2016), corroborando a hipótese de que, em equinos, o VACV causa lesões mais graves após episódios de imunossupressão. Por outro lado, em uma infecção experimental em coelhos, com essas mesmas amostras de campo de VACV isoladas de equinos, o quadro clínico anatomopatológico foi extremamente grave e sistêmico que consistiu de hemorragia nasal, descarga ocular serosa, doença respiratória e diarreia (Cargnelutti et al., 2012).

Em 2010, o VACV causou um surto que afetou bovinos leiteiros e trabalhadores rurais no estado do Pará; as análises genéticas identificaram o vírus como distinto do vírus da vacina BeAn58058 (identificado na década de 1960) e das cepas do vírus da vacina contra a varíola. Esses achados sugerem a disseminação do vírus da vacina autóctone do grupo 1 nessa região (Assis et al., 2013). No Vale do Paraíba, no Rio de Janeiro, VACV foi detectado infectando 77 humanos, 346 bovinos e 78 roedores (Schatzmayr et al., 2009). Em 2011, outro surto de BV, afetando 91 vacas e três trabalhadores foi relatado em Minas Gerais (MG). Análises genéticas e fenotípicas identificaram este isolado (Serro

2011), como distinto de outros recentemente identificados, reforçando a hipótese de que diferentes cepas de vírus vacínia circulam no Brasil (Assis et al, 2012). Um surto na Bahia em 2011 constatou a predominância do VACV em casos de poxviroses, ocorridos na época seca e fria e em propriedades com ordenha manual. Cerca de 40% desses animais eram originários de MG (Assis et al., 2012). Oito surtos de infecção por VACV foram descritos no Centro e Sul de Goiás, entre 2010 e 2012, afetando 122 vacas em lactação, 12 bezerros e 11 pessoas. A morbidade variou entre 8 e 100% das vacas (lesões nos tetos) e 1,5 e 31% dos bezerros (lesões na boca) (Sant'Ana et al., 2013). Esse estudo relata a semelhança histopatológica das lesões diferentes das doenças vesiculares e a necessidade da realização de exames moleculares para o diagnóstico definitivo.

Após período de incubação de três dias a seis dias, as lesões atribuídas ao VACV consistem de eritema roseolar, seguido por pápulas elevadas, firmes e claras com zona de hiperemia ao redor da base, vesiculação (bolha amarela com centro deprimido), pústulas e crostas espessas, vermelhas e persistentes. Experimentos recentes sugerem que VACV causa doença crônica e sistêmica em bovinos, que continuam eliminando o vírus através das fezes após o desaparecimento dos sinais clínicos (Rivetti Jr et al, 2013)

O diagnóstico de BV é realizado principalmente por testes laboratoriais. O diagnóstico clínico geralmente não é suficiente, tornando-se necessário estabelecer um diagnóstico virológico e/ou molecular específico. Os testes para o diagnóstico específico das poxviroses são geralmente para detecção de ácidos nucleicos ou partículas e antígenos viral, demonstração do anticorpo viral ou de inclusões intracitoplasmáticas (Murphy et al.,1999). Para o isolamento viral, o material obtido das lesões (crostas) é utilizado para a inoculação em membrana corioalantoide e monocamadas de células vero para a detecção de efeito citopático. Amostras de soro de vacas doentes e de seus bezerros podem ser submetidos ao teste de sooroneutralização (SN). É importante colher amostras de animais em fase aguda e em fase adiantada da doença (fase de cicatrização com presença de crostas). A probabilidade de encontrar anticorpos protetores em animais em fase adiantada é maior. A sorologia faz a distinção entre os gêneros, mas não distingue os vírus do gênero Orthopoxvirus (Fenner, 1996; Kuroda et al., 1999). A histopatologia pode ser útil na detecção das lesões proliferativas, ulceradas e inflamatórias dos tecidos afetados, contudo o principal achado histológico consiste nas inclusões citoplasmáticas eosinofílicas de 3-8 µm em células epiteliais que indicam o diagnóstico de poxvirose (Murphy et al.,1999; Sant'ana et al., 2013). As técnicas de biologia molecular são

utilizadas para caracterizar molecularmente o agente etiológico. A reação em cadeia da polimerase (PCR), constitui uma das principais técnicas de diagnóstico molecular na determinação dos agentes etiológicos das poxviroses (Roop et al.,1995; Meyer et al.,1997). A técnica de PCR, desenvolvida nos anos 80 por Kary Mullis, consiste na amplificação específica de um curto segmento definido de ácido desoxirribonucleico (DNA) in vitro usando uma DNA polimerase, um molde de DNA genômico, desoxinucleotídeos-trifosfatos (dNTP's – adenina, guanina, citosina e timina) e iniciadores (primers) ou oligonucleotídeos flanqueando o segmento a ser amplificado (Meyer et al.,1994). Essa técnica possibilita a reprodução de milhares de cópias de um determinado fragmento de DNA molde, a partir de amostras de diferentes materiais como líquido vesicular, crostas, escaras das lesões e do isolado da cultura celular (Roop et al., 1995).

2.3.2 *Pseudovariola bovina (PCPV)*

A pseudovariola bovina é causada pelo pseudocowpoxvirus (PCPV), do gênero *Parapoxvirus*. Tem ocorrência mundial e sua importância sanitária compreende um importante diferencial de febre aftosa e por ser uma zoonose ocupacional que causa uma lesão cutânea típica, denominada nódulo do ordenhador (Radostits et al., 2002). Juntamente com o vírus da estomatite papular bovina e o vírus Orf, representam os três parapoxvirus mais importantes em veterinária. Esses vírus possuem estreita similaridade entre si e infectam animais terrestres e aquáticos.

Os vírions de PCPV são grandes, ovais, com dimensões que variam de 170-260nm e largura de 300-450nm. Sua morfologia difere de outros gêneros da família Poxviridae por apresentar proteínas tubulares organizadas de forma cruzada na sua superfície, o que facilita o seu diagnóstico em microscopia eletrônica. O vírus se replica em cultivos celulares derivados de bovinos e ovinos, mas não na membrana corioalantoide de ovos embrionados, o que pode auxiliar no diagnóstico diferencial de VACV.

Pseudovariola é diagnosticada na maioria dos países. Encontra-se disseminada entre ruminantes domésticos e silvestres em todo o mundo.

Na Inglaterra, a prevalência nos rebanhos é alta e na África do Sul, a doença tem sido implicada em perdas importantes para o rebanho leiteiro, principalmente pela redução da produção de leite, tendo sido associada a condições precárias de higiene e de

manejo do gado leiteiro (Canal, 2007). Animais infectados introduzidos em rebanhos saudáveis possibilitam a entrada do agente, havendo disseminação lenta por contato direto ou indireto, muitas vezes através dos bezerros quando estão se amamentando, ou ainda, por meio de insetos (moscas), equipamentos de ordenha e pelas mãos de ordenhadores (Lemos & Riet-Correa, 2007). Em um rebanho acometido, a velocidade de disseminação é relativamente lenta e pode resultar na doença, permanecendo no rebanho até por um ano. A taxa de morbidade pode aproximar-se dos 100%. Os surtos geralmente ocorrem na época seca do ano atingindo principalmente vacas em lactação e bezerros. Pequenas propriedades com ordenha manual e más práticas de higiene são mais susceptíveis a casos da doença. Vacas recém-paridas e bovinos recentemente introduzidos são mais susceptíveis, porém todos os bovinos adultos em um rebanho, incluindo as vacas secas, podem ser acometidos. A doença parece não ocorrer em vacas com menos de dois anos de idade, a menos que tenham parido. Não existe variação sazonal na incidência. Desenvolve-se pequena imunidade podendo a doença recidivar no rebanho dentro de certo tempo. (Riet-Correa, 1996)

A infecção causada pelo vírus da pseudovariola não confere imunidade prolongada podendo haver reinfecções num mesmo rebanho, o que é mais comum. Por outro lado, infecções crônicas podem ocorrer, porém com menor frequência e a infecção prévia com o vírus do gênero Orthopoxvirus que acometem bovinos parece não proteger os animais da pseudovariola (Lemos e Riet-Correa, 2007).

Casos de pseudovariola são comumente associados a propriedades não tecnificadas e que não adotam medidas de higiene e biossegurança do ambiente de ordenha, propiciando a manutenção do vírus no ambiente (Lobato et al., 2005). Os tratadores devem ser alertados sobre a possibilidade de transmissão da enfermidade ao ser humano, principalmente se forem portadores de algum tipo de imunodeficiência ou mesmo se estiverem em tratamento com medicamentos imunossupressores.

As lesões usualmente acometem o úbere e tetos de vacas lactantes e boca, focinho, tronco, pernas e cavidade oral de bezerros, levando a formação de pústulas e crostas (Barravieira, 2005). Ocorrem lesões agudas e crônicas, que podem ser várias em uma só teta. As lesões medem de 0,5-2,5 cm e desenvolvem-se inicialmente com eritema, pápulas doloridas com centro umbilicado, seguidas de pústulas e, posteriormente, crostas. As crostas são descamadas em poucos dias, mas podem também durar semanas. Este aspecto

proliferativo da lesão, bem como as pequenas cicatrizes que aparecem após alguns dias e tem aparência anelar, de ferradura ou de círculo, são muito indicativas de pseudovaríola e podem servir para diferenciá-la das lesões causadas pelo Orthopoxvirus. Nos casos com lesões nos tetos, é comum ocorrer mastite bacteriana secundária devido à interrupção da lactação. A doença tende a desaparecer após 18 a 21 dias, mas pode recidivar, ciclicamente, após um mês. Há relatos que lesões ocorrem ocasionalmente nas bocas das vacas (Radostits et al., 2000).

Os testes diagnósticos para confirmação da doença são os mesmos descritos para VACV (Canal, 2007).

Surtos de pseudovaríola foram diagnosticados recentemente em Rondônia (Cargnelutti et al., 2014). A doença atingiu 25 bovinos de 13 rebanhos, que apresentaram lesões papulares e vesiculares, principalmente na boca, focinho e na pele.

A doença é transmissível para humanos e é conhecida popularmente como nódulo dos ordenadores, por causa da lesão nodular eritematosa-arroxeadada, redonda, com depressão no centro e coloração esbranquiçada, medindo aproximadamente 2,5 cm de diâmetro. Microscopicamente, observa-se acantose com formação de crostas, denso infiltrado mononuclear na derme acima do panículo, necrose da epiderme com vesículas, queratinócitos apoptóticos e infiltrado mononuclear rico em eosinófilos (Adriano et al., 2015).

2.3.3. Estomatite papular bovina (BPSV)

Essa parapoxvirose é amplamente espalhada pelo mundo e bovinos parecem ser a única espécie afetada. Ocorre principalmente na época seca e acomete geralmente animais com menos de dois anos, causando lesões no focinho, lábios e gengiva. Admite-se que o surgimento da doença esteja associado ao estresse e à aglomeração de animais. Tem sido sugerido que infecções latentes podem permanecer em seus hospedeiros por longo tempo (Canal, 2007). O vírus pode ser replicado em cultivos celulares humanos, bovinos e ovinos. Não se replica em ovos embrionados de galinha ou em animais de laboratório. O diagnóstico laboratorial de eleição é a microscopia eletrônica e o PCR. Testes sorológicos não são utilizados. Uma vez introduzido no rebanho a taxa de morbidade pela infecção por BPSV pode atingir 100%.

No Brasil, a enfermidade já foi confirmada infectando bezerros e bovinos adultos no Sudoeste de Goiás (Sant’Ana et al., 2012), Rondônia (Cargnelutti et al., 2014b) e Mato Grosso (Arruda et al., 2015)

2.3.4 Coinfecções

Nas últimas décadas casos de coinfecção por mais de uma espécie de poxvírus, em bovinos, têm sido reportados no Brasil. No Sudoeste de Goiás, um surto, que ocorreu no período seco, afetou principalmente vacas adultas com lesões papulares múltiplas nos tetos e úberes, e acometeu ordenhadores jovens. Foi realizado diagnóstico de dupla infecção por VACV e um parapoxvírus semelhante ao OrfV, por meio de microscopia eletrônica e PCR (Sant’Ana et al., 2013a).

Entre 2015 e 2016, o Laboratório Oficial do MAPA recebeu 89 amostras de diferentes localidades do Brasil para diagnóstico de doença vesicular e exantematosa. Foram avaliadas amostras de 33 surtos em nove estados brasileiros (Amazonas, Bahia, Mato Grosso do Sul, Mato Grosso, Minas Gerais, Pará, Roraima, São Paulo e Tocantins). Apesar da maioria dos casos serem de infecções simples, em nove deles ocorreu coinfecção por dois poxvírus e, em um deles, houve um caso inédito de tripla infecção (Laguardia-Nascimento et al., 2017).

3. OBJETIVOS

O presente trabalho objetiva descrever as características etiológicas, epidemiológicas, clínicas e patológicas das poxviroses diagnosticadas em bovinos no Distrito Federal, entre 2015 e 2018.

4. REFERÊNCIAS BIBLIOGRÁFICAS

ABRAÃO, J.S.; GUEDES, M.I.M.C.; TRINDADE, G.S.; FONSECA, F.G.; CAMPOS, R.K.; MOTA, B.F.; LOBATO, Z.I.P.; SILVA-FERNANDES, A.T.; RODRIGUES, G.O.L.; LIMA, L.S.; FERREIRA, P.C.P.; BONJARDIM, C.A.; KROON, .EG. One more piece in the VACV ecological puzzle: could peridomestic rodents be the link between wildlife and bovine vaccinia outbreaks in Brazil? **PLoS One**, v.4, 7428, 2009.

ADRIANO, A.R.; QUIROZ, C.D.; ACOSTA, M.L.; JEUNON, T; BONINI, F. Milker's nodule - Case report. **An. Bras. Dermatol.**, v.90, p.407-410, 2015.

ARRUDA, F.P.; SILVA, J.A.G.; MUTZENBERG, E.R.; VIEIRA, A.J.D.; SOUZA, G.G.; CAMPESATTO, J.C.B.; SOUZA, M.A.; NEGREIROS, R.L. Surto de pseudovaríola e estomatite papular em bovinos no estado de Mato Grosso, Brasil Pseudocowpox and papular stomatitis in Mato Grosso State, Brazil. **MV&Z**, v.1, p.86, 2015.

ASSIS, F.L.; BORGES, I.A.; FERREIRA, P.C.P.; BONJARDIM, C.A.; TRINDADE, G.S.; LOBATO, Z.I.P.; GUEDES, M.I.M.; MESQUITA, V., KROON, E.G.; ABRAÃO, J.S. Group 2 Vaccinia Virus, Brazil. **Emerg. Infect. Dis.**, v.18, p.2035-2038, 2012.

ASSIS, F.L.; VINHOTE, W.M.; BARBOSA, J.D.; OLIVEIRA, C.H.S.; OLIVEIRA, C.M.G.; CAMPOS, K.F.; SILVA, N.S.; TRINDADE, G.S.; ABRAHÃO, J.S.; KROON, E.G. Reemergence of Vaccinia Virus during Zoonotic Outbreak, Pará State, Brazil. **Emerg. Infect. Dis.**, v.19, p.2017-2020, 2013.

BARBOSA, C.H.G.; SANT'ANA, F.J.F.; CARGNELUTTI, J.F.; FLORES, E.F.; NETO, A.R.T.; SANTANA, R.B.; REIS JR.J.L. Experimental infection of horses with Vaccinia vírus, **Ciência Rural, Sta Maria**, v.46, n.3, p.519-525, mar, 2016

BARRAVIERA, S.R.C.S. Diseases Caused by Poxvirus - Orf And Milkers'S Nodules – A Review. **J. Venom. Anim. Toxins**, v.11, p.102-108, 2005.

BRUM, M.C.S.; ANJOS, B.L.; NOGUEIRA, C.E.W.; AMARAL, L.A.; WEIBLEIN, R.; FLORES, E.F. An outbreak of orthopoxvirus-associated disease in horses in southern Brazil. **J. Vet. Diagn. Invest.**, v.22, p.143–147, 2010.

CANAL, C.W. Poxiviridae. In: FLORES, E.F. **Virologia Veterinária**. Santa Maria: Ed. UFSM, 2007.p. 489-511

CARGNELUTTI, J.F.; OLINDA, R.G.; MAIA, L.A.; AGUIAR, G.M.N.; NETO, E.G.M.; SIMÕES, S.V.D.; LIMA, T.G.; DANTAS, A.F.M.; WEIBLEN, R.; FLORES, E.F.; RIET-CORREA, F. Outbreaks of vesicular stomatitis Alagoas virus in horses and cattle in northeastern Brazil. **J. Vet. Diagn. Invest.**, v.26, p.788-794, 2014a.

CARGNELUTTI, J.F.; SANTOS, B.S.; LEBRE, S.N.; SODRE, D.N.A.; SILVA, R.M.; WEIBLEN, R.; FLORES, E.F. Pseudovariola e estomatite papular em bovinos no Estado de Rondônia, Brasil. **Ciência Rural**, v.44, p.479-485, 2014b.

CARROLL, W.; MOSS, B. Poxviruses as expression vectors. **Current Opinion in Biotechnology**, v.8, p.573-577, 1997.

DAMASO, C.R.; ESPOSITO, J.J.; CONDIT, R.C.; MOUSSATCHÉ, N. An emergent poxvirus from humans and cattle in Rio de Janeiro State: Cantagalo virus may derive from Brazilian smallpox vaccine. **Virology**, v.277, p.439-449, 2000.

D'ANUNCIACÃO, L.; GUEDES, M.I.M.; OLIVEIRA, T.L; REHFELD, I.; BONJARDIM, C.A.; FERREIRA, P.P.; TRNDADE, G.S.; LOBATO, Z.P.; KROON, E.G.; ABRAÃO, J.S. Filling One More Gap: Experimental Evidence of Horizontal Transmission of Vaccinia Virus Between Bovines and Rodents. **Vector Borne Zoonotic Dis.**, v.12, p.61-64, 2012.

DUMBELL, K.E.; RICHARDSON, M. Virological investigation of specimens from buffaloes affected by buffalopox in Maharashtra State, India between 1985 and 1987. **Arch. Vir.**, v.128, p.257-267, 1993.

FENNER, F.; WITTEK, R.; DUMBELL, K.R. The global spread, control and eradication of smallpox. In: **The orthopoxviruses**. Sam Diego (CA): Academic Press, p. 317-352. 1989.

FENNER, F. Poxviruses. In: FIELDS, B.N.; KNIPE, D.M.; HOWLEY, P.M. (eds.) **Fields Virology**. 3. ed. Philadelphia: Lippincott-Raven, V.2, 1996, p.2673-2682.

FLORES, E.F; WEIBLEN, R.; CARGNELUTTI, J.F.; BAUERMANN, F.V.; SPILKI, F.R.; MORI, E.; FRANCO, A.C. Emerging animal viruses: real threats or simple bystanders? **Pesq. Vet. Bras.**, v. 33, p.1161-1173, 2013.

KOLHAPURE, R.M.; DEOLANKAR, R.P.; TUPE, C.D.; RAUT, C.G.; BASU, A.; DAMA, B.M.; PAWAR S.D.; JOSHI, M.W.; PADBIDRI, V.S.; GOVERDHAN, M.K.; BANERJEE, K. Investigation of buffalopox outbreaks in Maharashtra State during 1992-1996. **The Indian J. Med. Res.**, v.106, p.441-446, 1997.

KROON, E.G.; MOTA, B.E.; ABRAÃO, J.S.; FONSECA, F.G.; TRINDADE, G.S. Zoonotic Brazilian Vaccinia virus: from field to therapy. **Antiviral Res.**, v.92, p.150-163, 2011.

KURODA, Y.; YOSHIDA, M.; SHIBAHARA, T.; MATSUI, T.; NAKANE, T.; HARA, H.; INOSHIMA, Y.; SENTSUI, H. An epidemic of parapoxvirus infections among cattle: Isolation and antibody survey. **J. Vet. Med. Sci.**, v.61, p.749-753, 1999.

LAGUARDIA-NASCIMENTO, M.; OLIVEIRA, A.P.F.; AZEVEDO, I.C.; RIVETTI JR., A.V.; CAMARGOS, M.F.; FONSECA JR, A.A. Spread of poxviruses in livestock in Brazil associated with cases of double and triple infection. **Arch Virol.**, v.162, p.2797–2801, 2017.

LEITE, J.A.; DRUMOND, B.P.; TRINDADE, G.S.; LOBATO, Z.I.P.; FONSECA, F.G.; SANTOS, J.R.; MADUREIRA, M.C.; GUEDES, M.I.M.C.; FERREIRA, J.M.S.; BONJARDIM, C.A.; FERREIRA, P.C.P.; KROON, E.G. Passatempo virus, a vaccinia virus strain, Brazil. **Emerg. Infect. Dis.**, v.11, p.1935-1938, 2005.

LEMOS, R.A.A, RIET-CORREA, F. Infecções víricas da pele do úbere em bovinos. In: RIET-CORREA, F., SCHILD, A.L., LEMOS, R.A.A., BoORGES, J.R.J. **Doenças de ruminantes e eqüídeos**. Santa Maria: Pallotti, 2007. p.147-152.

LOBATO, Z.I.P.; TRINDADE, G.S.; FROIS, M.C.M.; RIBEIRO, E.B.T.; DIAS, G.R.C.; TEIXEIRA, B.M.; LIMA, F.A.; ALMEIDA, G.M.F.; KROON, E.G. Surto de varíola bovina causada pelo vírus vaccínia na região da Zona da Mata Mineira. **Arq. Bras. Med. Vet. Zootec.**, v.57, p.423-429, 2005.

BRASIL, Ministério da Agricultura Pecuária e Abastecimento (MAPA), Plano de Ação para Febre Aftosa, p.15-25-78-79-80, 2009.

MEGID, J.; APPOLINÁRIO, C.M.; LANGONI, H.; PITUCO, E.M.; OKUDA, L.H. *Vaccinia virus* in humans and cattle in southwest region of São Paulo State, Brazil. **Am. J. Trop. Med. Hyg.**, v.79, p.647-651, 2008.

MEYER, H.; PFEFFER, M.; RZITHA, H.J. (1994) Sequence alterations within and downstream of the A-type inclusion protein genes allow differentiation of Orthopoxvirus species by polymerase chain reaction. **J. Gen. Virol.**, p.75:1975-1981.

MEYER, H.; ROOP, S.L.; ESPOSITO, J.J. Gene for A-type inclusion body protein is useful for a polymerase chain reaction assay to differentiate Orthopoxvirus. **J. Virol. Met.**, v.64, p.217-221, 1997.

MOSS, B.; SHISLER, J.L. Immunology 101 at poxvirus: Immune evasion genes. **Seminars in Immunology**, v.13, p.59-66, 2001.

MOSS B. Poxvirus DNA Replication. **Cold Spring Harbor Perspectives in Biology**, v.5, p.1-12, 2013.

MURPHY, F.A.; GIBBS, E.P.J.; HORZINEK, M.C.; STUDDERT, M.J. Poxviridae. In: MURPHY, F.A.; GIBBS, E.P.J.; HORZINEK, M.C.; STUDDERT, M.J. (eds.) **Veterinary Virology**, 3.ed., San Diego: Academic Press, 1999. p.277-291.

OLINDA, R.G.; MAIA, L.A.; CARGNELUTTI, J.F.; GOIS, R.C.S.; BATISTA, J.S.; DANTAS, A.F.M.; FLORES, E.F.; RIET-CORREA, F. Swinepox dermatitis in backyard pigs in Northeastern Brazil. **Pesq. Vet. Bras.**, v.36, p.468-472, 2016.

RADOSTITS, O.M.; GRAY, C.C.; BLOOD, D.C.; HINCHCLIF, K.W. **Clínica veterinária, um tratado de doenças dos bovinos, ovinos, suínos, caprinos e equinos**. 9ª ed. Rio de Janeiro: Guanabara Koogan, 2002. p.1121-1125.

RIET-CORREA, F.; MOOJEN, V.; ROEHE, P.M.; WEIBLEN, R. Viroses confundíveis com febre aftosa. **Ciência Rural**, v.26, p.323-332, 1996.

RIVETTI, J.R., A.V.; GUEDES, M.I.M.C.; REHFELD, I.S.; OLIVEIRA, T.M.L.; MATOS, A.C.D.; ABRAHÃO, J.S.; KROON, E.G.; LOBATO, Z.I.P. Bovine vaccinia,

a systemic infection: Evidence of fecal shedding, viremia and detection in lymphoid organs. **Vet. Microbiol.**, v.162, p.103-111, 2013.

ROPP, S.L.; JIN, Q.I.; KNIGHT, J.C.; MASSUNG, R.F.; ESPOSITO, J.J. PCR strategy for identification and differentiation of smallpox other and orthopoxviruses. **J. Clin. Microbiol.**, v.3, p.2069-2076, 1995.

SANT'ANA, F.J.F.; RABELO, R.E.; VULCANI, V.A.S.; CARGNELUTTI, J.F.; FLORES, E.F. Bovine papular stomatitis affecting dairy cows and milkers in midwestern Brazil. **J. Vet. Diagn. Invest.**, v.24, p.442-445, 2012.

SANT'ANA, F.J.F.; LEAL, F.A.A.; RABELO, R.E.; VULCANI, V.A.S.; MOREIRA JR, C.A.; CARGNELUTTI, J.F.; FLORES, E.F. Coinfection by vaccinia virus and an orf viruslike parapoxvirus in an outbreak of vesicular disease in dairy cows in midwestern Brazil. **J. Vet. Diagn. Invest.**, v.25, p.267-272, 2013a.

SANT'ANA, F.J.F.; LEAL, A.A.; RABELO, R.E.; VULCANI, V.A.S.; FERREIRA JR, J.A.; CARGNELUTTI, J.F.; FLORES, E.F. Outbreaks of vesicular disease caused by Vaccinia virus in dairy cattle from Goiás State, Brazil (2010-2012). **Pesq. Vet. Bras.**, v.33, p.860-866, 2013b.

SCHATZMAYR, H.G.; LEMOS, E.R.S.; MAZUR, C.; SCHUBACH, A.; MAJEROWICZ, S.; ROZENTAL, T.; SCHUBACH, T.M.P.; BUSTAMANTE, B.C.; BARTH, O.M. Detection of poxvirus in cattle associated with human cases in the State of Rio de Janeiro: preliminary report. **Mem. Inst. Oswaldo Cruz**, v.95, p.625-627, 2000.

SCHATZMAYR, H.G.; COSTA, R.V.C.; GONÇALVES, M.C.R.; BARRETO, D.F.; BATISTA, V.H.; SILVA, M.E.V.; BRUST, L.A.C.; BARTH, O.M. Human infections caused by vaccinia-like poxviruses in Brazil. **Rev. Soc. Bras. Med. Trop.**, v.42, p.672-676, 2009.

SILVA, P.L.; VIANA, F.C.; RIBEIRO, S.C.A.; COELHO, H.E.; LUCIO, W.F.; OLIVEIRA, P.R., Surto de Varíola Bovina no Município de Prata-MG. **Arq. Bras. Med. Vet. Zoot.**, v.38, p.323-330, 1986.

SILVA-FERNANDES, A.T; TRAVASSOS, C.E.P.F.; FERREIRA, J.M.S.; ABRAHÃO, J.S.; ROCHA, E.S.O.; VIANA-FERREIRA, F.; SANTOS, J.R.; BONJARDIM, C.A.;

FERREIRA, P.C.P.; KROON, E.G., Natural human infections with *Vaccinia virus* during bovine vaccinia outbreaks, **J. Clin. Vir.**, p.308-313, 2009.

TRINDADE, G.S.; FONSECA, F.G.; MARQUES, J.T.; NOGUEIRA, M.L.; MENDES, L.C.N.; BORGES, A.S.; PEIRÓ, J.R.; PITUCO, E.M.; BONJARDIM, C.A.; FERREIRA, P.C.P.; KROON, E.G. Araçatuba virus: a vaccinia-like virus associated with infection in humans and cattle. **Emerg. Infect. Dis.**, v.9, p.155-160, 2003.

TRINDADE, G.S.; LOBATO, Z.I.P.; DRUMOND, B.P.; LEITE, J.A.; TRIGUEIRO, R.C.; GUEDES, M.I.M.C.; FONSECA, F.G.; SANTOS, J.R.; BONJARDIM, C.A.; FERREIRA, P.C.P.; KROON, E.G. Short report: Isolation of two vaccinia virus strains from a single bovine vaccinia outbreak in rural area from Brazil: Implications on the emergence of zoonotic orthopoxviruses. **Am. J. Trop. Med. Hyg.**, v.75, p.486-490, 2006.

TRINDADE, G.S.; DRUMOND, B.P.; GUEDES, M.I.M.C.; LEITE, J.A.; MOTA, B.E.F.; CAMPOS, M.A.; FONSECA, F.G.; NOGUEIRA, M.L.; LOBATO, Z.I.P.; BONJARDIM, C.A.; FERREIRA, P.C.P.; KROON, E.G. Zoonotic *Vaccinia virus* infection in Brazil: Clinical description and implications for health professionals. **J. Clin. Microbiol.**, v.45, p.1370-1372, 2007.

5. INFORMAÇÕES ADICIONAIS.

Como parte da dissertação, foi redigido um artigo científico intitulado “Poxviroses diagnosticadas em bovinos no Distrito Federal (2015-2018)” que será posteriormente traduzido para inglês e submetido para publicação no periódico científico “Transboundary and Emerging Diseases”.

6. ARTIGO CIENTÍFICO

Poxviroses diagnosticadas em bovinos no Distrito Federal (2015-2018)

R.C. Alonso^{1,2}, P.P. Moura¹, D.F. Caldeira¹, M.H.A.F. Mendes^{1,2}, M.H.B. Pinto³, J.F. Cargnelutti⁴, E.F. Flores⁴, F.J.F. Sant'Ana³

1. Secretaria de Agricultura, Abastecimento e Desenvolvimento Rural do Distrito Federal (SEAGRI), Subsecretaria de Defesa Agropecuária (DAS), Brasília, DF, Brazil.

2. Programa de Pós-graduação em Saúde Animal, Universidade de Brasília (UnB), Brasília, DF, Brazil.

3. UnB, Laboratório de Diagnóstico Patológico Veterinário, Granja do Torto, Brasília, DF, Brazil.

4. Universidade Federal de Santa Maria (UFSM), Departamento de Medicina Veterinária Preventiva, Santa Maria, RS, Brazil.

Resumo

Foi realizado estudo retrospectivo de casos de poxviroses diagnosticadas e notificadas em bovinos, no Distrito Federal (DF), entre 2015 a 2018, pelo Serviço Oficial Veterinário da Secretaria de Agricultura, Abastecimento e Desenvolvimento Rural do DF. Na maioria dos casos, foram coletadas amostras de lesões orais, cutâneas (tetos, úbere) ou podais para diagnóstico molecular por PCR. Em aproximadamente 70% dos casos, também foram coletados fragmentos para histopatologia. De 2.467 bovinos avaliados clinicamente, de 385 propriedades, 93 apresentaram lesões sugestivas e/ou compatíveis com poxviroses. Desses, foram confirmados 52 casos de poxviroses: 27 por VACV, nove por PCPV, oito por BPSV, cinco por coinfeção PCPV e BPSV e três por parapoxvírus não identificado. As enfermidades foram observadas em propriedades com diferentes tipos de exploração (corte, leite ou mista) e em nove das 30 regiões administrativas (RAs) do DF. As lesões macroscópicas consistiram de pápulas, vesículas, úlceras, crostas e cicatrizes, e variaram de tipo, intensidade e local acometido, de acordo com o(s) vírus detectado(s). Foi

observado apenas um episódio de comprometimento humano em um caso de infecção por BPSV. Os achados histopatológicos foram muito similares, independente do poxvírus envolvido e incluíram inflamação linfoplasmo-histiocítica e/ou neutrofílica multifocal superficial leve a moderada com acantose e hiperqueratose paraqueratótica, usualmente associada a crostas serocelulares e espongiose. Nos casos com úlceras, havia áreas focalmente extensas de necrose com infiltrado acentuado de neutrófilos no tecido conjuntivo adjacente. Em seis casos (dois de VACV, dois de PCPV e dois de coinfeção por PCPV/BPSV), foi observada pequena a moderada quantidade de corpúsculos de inclusão eosinofílicos de 4-8 µm no citoplasma dos queratinócitos. Os dados do presente estudo demonstram que há ampla circulação de diferentes poxvírus em bovinos de diferentes categorias e em várias RAs do DF.

Palavras-chave: poxviroses, doenças de bovinos, VACV, PCPV, BPSV, coinfeção.

Introdução

Doenças vesiculares que afetam animais de produção abrangem um grupo de viroses que apresentam relevância significativa do ponto de vista sanitário, econômico e de saúde pública. Dentre as principais enfermidades desse grupo, destacam-se a febre aftosa (FA), estomatite vesicular (EV), mamilitite herpética (MH) e as poxviroses: vaccínia bovina (VB), estomatite papular bovina (EPB) e pseudovariola (PV). Febre catarral maligna (FCM) e diarreia viral bovina (DVB)/doença das mucosas (DM) também podem cursar com lesões cutâneas, mucosas e mucocutâneas semelhantes em bovinos e, assim, devem ser incluídas no diagnóstico diferencial. Algumas dessas doenças são zoonoses e podem afetar trabalhadores rurais, especialmente ordenhadores e outras pessoas que tenham contato próximo com os animais enfermos. A febre aftosa é considerada a doença vesicular mais importante, devido às sérias restrições e embargos econômicos atribuídos aos países que exportam produtos cárneos e possuem casos confirmados da enfermidade em seus rebanhos (Riet-Correa et al. 1996).

Surtos e casos isolados dessas enfermidades, especialmente de poxviroses, têm sido descritos em algumas regiões do Brasil. Casos de estomatite vesicular também têm sido recentemente diagnosticados no Estado de Mato Grosso e no Nordeste brasileiro (Cargnelutti et al. 2014a). Entretanto, essa doença não é diagnosticada comumente no

Brasil. De forma semelhante, surtos esporádicos de estomatite papular bovina foram confirmados recentemente no Norte (Cargnelutti et al. 2014b) e Centro-Oeste (Sant’Ana et al., 2012) brasileiros, e de pseudovaríola foram identificados no Rio Grande do Sul (Cargnelutti et al. 2012) e Rondônia (Cargnelutti et al. 2014b). O agente mais comumente identificado nessas infecções de bovinos tem sido o vírus da vaccínia (VACV), um orthopoxvírus zoonótico que causa doença vesicular em bovinos, equinos e, ocasionalmente, em ordenhadores (Lobato et al. 2005, Schatzmayr et al. 2009, Sant’Ana et al. 2013b). Casos de coinfeções causadas por poxvírus de diferentes espécies também já foram descritos em surtos brasileiros de doença vesicular em bovinos e equinos (Trindade et al. 2006, Campos et al. 2011, Sant’Ana et al. 2013a; Laguardia-Nascimento et al. 2017). O diagnóstico etiológico dessas doenças vesiculares nem sempre é realizado, o que dificulta o conhecimento acerca dos vírus que circulam em determinadas regiões do país (Schatzmayr et al. 2009). Embora as lesões observadas nas poxviroses sejam confundíveis com FA e EV (Riet-Correa et al. 1996, Sant’Ana et al. 2012), pouca importância tem sido dada a esses agentes. Por outro lado, casos de doenças vesiculares clinicamente compatíveis com essas poxviroses têm sido relatados com grande frequência por produtores rurais e veterinários de campo. Além disso, dados oficiais de morbidade e epidemiológicos da infecção por VACV e por outros poxvírus, em bovinos leiteiros e de corte no Brasil, são pouco conhecidos ou indisponíveis.

Apesar de muitas informações estarem disponíveis na literatura acerca das poxviroses que ocorrem no Brasil, especialmente VB, poucos são os dados disponíveis relativos à frequência, epidemiologia, etiologia e aspectos clínicos-patológicos dessas infecções virais no Centro-Oeste, especialmente no Distrito Federal (DF). Assim, o presente estudo objetiva descrever as características etiológicas, epidemiológicas, clínicas e patológicas das poxviroses diagnosticadas em bovinos no DF entre 2015 e 2018.

Material e métodos

O projeto foi submetido e aprovado pela Comissão de Ética no Uso Animal da Universidade de Brasília (UnB), sob o protocolo nº 31/2018.

Foi realizado estudo retrospectivo de todos os casos de poxviroses diagnosticadas e notificadas em bovinos, no DF, entre 2015 a 2018. Os dados foram cedidos pelo Programa de Erradicação e Prevenção da Febre Aftosa e Doenças Vesiculares, ligado a

Subsecretaria de Defesa Agropecuária (SDA) da Secretaria de Agricultura, Abastecimento e Desenvolvimento Rural do DF (SEAGRI). Alguns desses casos foram diagnosticados entre janeiro de 2017 e junho de 2018 pelo trabalho de vigilância ativa da SEAGRI, seguindo diretrizes do Ministério da Agricultura, Pecuária e Abastecimento (MAPA), onde, independente de notificação, eram realizadas duas ou mais visitas técnicas regulares nas propriedades com criações de bovinos no DF para investigação de possíveis alterações vesiculares na boca, focinho, úbere e cascos. Também foram revisados os protocolos e laudos histopatológicos dos arquivos do Laboratório de Diagnóstico Patológico Veterinário da Universidade de Brasília (LDPV/UnB) e os Form-Ins/Form-Coms (SDA/SEAGRI) no período supracitado, que forneceram informações de cada caso/surto correspondentes à idade, sexo, raça, sinais clínicos, dados epidemiológicos (localidade, época do ano, tipo de criação [leite, corte ou mista], e índices de morbidade), alterações laboratoriais, lesões macroscópicas e histopatológicas, diagnóstico definitivo e acometimento de humanos que tiveram contato com bovinos enfermos. Quatro amostras de língua com alterações foram obtidas em um frigorífico, após avaliação pós morte realizada por veterinários do Departamento de Inspeção de Produtos de Origem Vegetal e Animal (DIPOVA) da SEAGRI.

Durante as visitas técnicas às propriedades rurais (notificação ou vigilância ativa), dependendo das condições de manejo e de tecnificação, no mínimo 5-10% do plantel era avaliado clinicamente. Quando os bovinos apresentavam alguma lesão macroscópica compatível com poxvirose (vesícula, pápula, pústula, úlcera, crosta ou cicatriz), após contenção mecânica e anestesia local com cloridrato de lidocaína 2% (7-10 mg/kg), eram coletadas duas amostras teciduais das lesões cutâneas ou orais, com auxílio de pinça, bisturi ou punch 0,8 cm para análise histopatológica e diagnóstico virológico. Nos casos em que as lesões eram únicas e milimétricas, a amostra era destinada apenas para virologia. Adicionalmente eram coletados suabes dessas lesões. As amostras destinadas ao diagnóstico virológico eram acondicionadas em microtubos ou tubos estéreis, armazenadas em caixas isotérmicas e imediatamente levadas ao laboratório para congelamento a -80°C. Em 36 casos, uma segunda amostra foi obtida para histopatologia. Esses fragmentos foram fixados em formol neutro e tamponado a 10% por 24 horas, processados rotineiramente, incluídos em parafina e corados por hematoxilina-eosina. Quando as propriedades possuíam também equinos, suínos ou outros ruminantes, esses também eram avaliados clinicamente, da mesma forma que os bovinos.

Trinta e dois casos foram testados por PCR convencional quantitativo no Laboratório de Virose de Bovídeos (LVB) do Instituto Biológico (IB), em São Paulo/SP. Em outros três casos, o diagnóstico/detecção virológico de parapoxvírus foi realizado no LVB/IB por vírus-neutralização. Em 18 casos, o diagnóstico virológico foi realizado por PCR multiplex para detecção dos vírus da estomatite papular (BPSV), pseudovariola (PCPV), VACV e herpesvírus bovino tipo 2 (BoHV-2), no Setor de Virologia da Universidade Federal de Santa Maria, em Santa Maria/RS.

Sobre a técnica de PCR multiplex, inicialmente, foi realizada a extração do DNA. As amostras foram maceradas e submetidas ao protocolo de fenol e clorofórmio e digestão com proteinase K. O DNA obtido foi solubilizado em 90µl de tampão Tris-EDTA (TE) e submetido ao teste de PCR multiplex para amplificar os quatro agentes em uma única reação (Cargnelutti et al. 2017). As reações foram realizadas em 25µl utilizando 3µl de DNA total, 0,4µM de cada primer, 2mM de MgCl₂, 8 mM de dNTPs, 1 × reaction buffer, 10% de dimetilsulfóxido e 1.5U de Taq DNA polimerase. As condições de PCR foram: denaturação inicial (95°C por 5min), seguido por 30 ciclos de 95°C –45s; 56°C –30 s para anelamento dos primers e 72°C –45s para extensão; e uma extensão final de 7min a 72°C. Os produtos foram submetidos a eletroforese em gel de agarose a 2%, corado com GelRed e visualizados em luz ultravioleta. Esta PCR permitiu a diferenciação do agente etiológico pela amplificação de diferentes tamanhos de produtos de DNA, dependendo do agente detectado: 138 bp para BoHV-2; 292 bp para VACV; 374 bp para PCPV e 607 bp para BPSV. As amostras positivas na PCR multiplex foram submetidas ao sequenciamento de nucleotídeos para identificação do vírus, análise filogenética e posterior caracterização das diferentes variantes.

Resultados

Foram inspecionadas 385 propriedades, que possuíam plantel total de 23.563 bovinos, dos quais 2.467 animais foram avaliados (10,47%). Desses bovinos inspecionados, 93 apresentaram lesões sugestivas e/ou compatíveis com poxviroses. Foram diagnosticados 52 casos de infecção por poxvírus: 27 por VACV, nove por PCPV, oito por BPSV, cinco por coinfeção PCPV e BPSV e três por parapoxvírus não identificado. Além disso, durante as visitas, também foram inspecionados clinicamente

219 suínos, 134 ovinos, 57 equídeos, 14 caprinos e quatro bubalinos, e nenhum desses apresentou lesão oral, cutânea ou podal compatível com doença vesicular.

A Tab. 1 detalha os dados epidemiológicos e clínicos dos casos de VB, que ocorreram em quatro regiões administrativas (RAs): Brazlândia - 9 casos, Paranoá - 8 casos, Planaltina - 8 casos e São Sebastião - 2 casos (Fig. 6). Vinte e cinco casos foram confirmados na estação seca e dois na chuvosa. Os sistemas de criação das propriedades com casos positivos incluíram 13 bovinos de exploração mista, sete de leite e sete de corte. A principal raça afetada foi SRD (16/27), seguida de Senepol (7/27) e Holandesa (4/27). As fêmeas foram mais acometidas, principalmente vacas e novilhas (dez e onze casos, respectivamente). As lesões macroscópicas consistiram predominantemente de úlceras focais ou multifocais moderadas e, menos comumente, pústulas, pápulas ou cicatrizes, principalmente na gengiva (13/27), região periodontal (4/27), teto (5/27), região sublingual (2/27), lábio (2/27) e língua (2/27) (Fig.1 A-F). Foram realizadas duas coletas no bovino 8 com intervalo de dois meses, pois a vaca apresentou lesões diferentes em locais distintos nas duas ocasiões (úlceras no lábio e cicatriz no teto). Além de lesões nos tetos, também havia lesões papulares na vulva do bovino 24 (Fig. 1C).

Conforme observado na Tab. 2, os nove casos de infecção por PCPV ocorreram nas RAs Paranoá (4/9), Sobradinho (1/9), Planaltina (1/9), Brazlândia (1/9), Brasília (1/9) e Lago Sul (1/9) (Fig. 7). Os quatro casos do Paranoá foram identificados na linha de inspeção em um frigorífico, e os bovinos eram oriundos de uma propriedade em Formosa/GO, entorno do DF. A maioria dos casos (7/9) de pseudovariola ocorreu no período da seca. Bovinos de corte foram predominantemente acometidos (5/9), seguidos de leite (2/9) e de aptidão mista (2/9). Todos os animais positivos eram SRD. A infecção por PCPV ocorreu predominantemente em adultos, sem predileção por sexo. As alterações macroscópicas consistiram de úlceras multifocais ou focalmente extensas, algumas vezes crostosas, nos tetos/úbere (4/9), língua (3/9), casco (espaço interdigital) (1/9) e lábio (1/9) (Fig. 2A-F).

Foram diagnosticados oito casos de EPB: três em Ceilândia, três em Planaltina, um em Brazlândia e um em Brasília (Tab. 3) (Fig. 8). Seis casos ocorreram na estação seca e dois na chuvosa. Bovinos de aptidão de corte foram mais acometidos (5/8), seguidos da mista (2/8) e leite (1/8). Cinco casos foram confirmados em bovinos SRD, dois em Senepol e um em Holandês. As fêmeas positivas incluíram três vacas, uma

novilha e uma bezerra, enquanto que os machos afetados correspondiam a dois bezerros e um garrote. As lesões macroscópicas consistiram de cicatrizes na língua (2/8), gengiva (2/8) e lábio (1/8) e pápulas ulceradas na gengiva (2/8) e língua (1/8) (Fig.3A-C). Um veterinário, que manipulou a boca de um bovino com lesão cicatricial na gengiva, apresentou pústulas doloridas na mão, linfadenite regional, febre e mal-estar geral, dois dias após o procedimento (Fig. 3D).

Foram identificadas cinco fêmeas com coinfeção por dois tipos de poxvírus (PCPV e BPSV) (Tab. 4). Todos os casos foram identificados na estação seca. Esses episódios ocorreram em duas propriedades, uma na RA Planaltina, afetando quatro novilhas Jersey de 2-3 anos e outra em Sobradinho com um caso único em um animal SRD de 3 anos. Os quatro bovinos Jersey acometidos foram comprados em outro estado e tinham sido introduzidos no rebanho dois dias antes da avaliação clínica. Nos bovinos Jersey, as lesões consistiram de pápulas com crostas multifocais a coalescentes acentuadas nos tetos e úbere e, um desses animais apresentou lesões papulares e crostosas adicionais na orelha (Fig. 4A-D). No caso isolado de Sobradinho, a alteração compreendia úlcera focalmente extensa na língua.

Adicionalmente, três infecções por parapoxvírus (sem identificação da espécie do vírus) foram confirmadas em uma propriedade, afetando uma vaca e dois bezerros machos, lactentes e SRD, na RA Planaltina, no fim da estação seca (Tab. 5). A propriedade era de exploração mista. As alterações macroscópicas incluíram úlceras multifocais discretas na boca (vaca) e focinho (bezerros) (Fig. 5).

Dos 36 casos em que houve coleta de material para histopatologia, em três as amostras eram insuficientes. Nos demais casos, independente da poxvirose confirmada pelo PCR, os achados microscópicos eram muito similares e consistiam de inflamação linfoplasmohistiocítica e/ou neutrofílica multifocal superficial leve a moderada com acantose, hiperqueratose paraqueratótica usualmente associada a crostas serocelulares e espongiase. Nos casos com úlceras, havia áreas focalmente extensas de necrose com infiltrado acentuado de neutrófilos no tecido conjuntivo (derme superficial ou lâmina própria) adjacente. Em seis casos (dois de VACV, dois de PCPV e dois de coinfeção por PCPV/BPSV), foi observada pequena a moderada quantidade de corpúsculos de inclusão eosinofílicos de 4-8 µm no citoplasma dos queratinócitos, especialmente nas áreas de

acantose e próximo às áreas ulceradas. Além disso, em dois casos de infecção por VACV, observou-se agregados de bactérias cocoides basofílicas junto às crostas.

Tabela 1. Dados epidemiológicos e clínico-patológicos de 27 casos de infecção pelo vírus da vaccínia (VACV) em bovinos no Distrito Federal, entre 2015-2018.

Nº	Época da coleta	Sexo	Idade	Raça	Tipo de criação	RA	Achados macroscópicos
1	Mai/17	F	2 anos	SRD	mista	Brazlândia	úlceras, gengiva
2	Jun/17	F	3 anos	SRD	mista	Brazlândia	úlceras, gengiva
3	Jun/17	M	2 anos	Sen	corte	Planaltina	pústula, língua
4	Jun/17	F	4 anos	Sen	corte	Planaltina	cicatriz, lábio
5	Jun/17	M	9 meses	Sen	corte	Planaltina	cicatriz, gengiva
6	Jun/17	F	10 meses	Sen	corte	Planaltina	cicatriz, gengiva
7	Jun/17	F	5 anos	Sen	corte	Planaltina	úlceras, gengiva
8*	Jun/17	F	6 anos	SRD	leite	Paranoá	úlceras, lábio
	Ago/17						cicatriz, teto
9	Jun/17	M	11 meses	SRD	leite	Paranoá	úlceras, gengiva
10	Ago/17	F	5 anos	Hol	leite	Planaltina	úlceras, boca
11	Ago/17	F	2 anos	Hol	leite	Planaltina	úlceras, gengiva
12	Ago/17	F	2 anos	Hol	leite	Planaltina	úlceras, gengiva
13	Ago/17	F	2 anos	Hol	leite	Planaltina	úlceras, boca
14	Ago/17	F	4 anos	SRD	leite	Paranoá	úlceras, teto
15	Ago/17	F	1 ano	SRD	mista	Brazlândia	úlceras, língua
16	Ago/17	F	1 ano	SRD	mista	Brazlândia	úlceras, periodonto
17	Ago/17	F	1 ano	SRD	mista	Brazlândia	úlceras, boca
18	Ago/17	F	1 ano	SRD	mista	Brazlândia	úlceras, boca
19	Ago/17	F	2 anos	SRD	mista	Brazlândia	cicatriz, teto
20	Ago/17	F	2 anos	SRD	mista	Brazlândia	úlceras, periodonto
21	Ago/17	F	2 anos	SRD	mista	Brazlândia	cicatriz, gengiva
22	Ago/17	F	4 anos	Sen	corte	Planaltina	úlceras, teto
23	Ago/17	M	1 ano	Sen	corte	Planaltina	cicatriz, gengiva
24	Set/17	F	4 anos	SRD	mista	Planaltina	a) pápula, vulva b) úlceras, teto

25	Set/17	M	10 meses	SRD	mista	Paranoá	úlceras, gengiva
26	Mar/18	F	6 anos	SRD	mista	São Sebastião	úlceras, gengiva
27	Mar/18	F	5 anos	SRD	mista	São Sebastião	úlceras, gengiva

RA: região administrativa, Jun: junho, Ago: agosto, Set: setembro, Mar: março, M: macho, F: fêmea, SRD: sem raça definida, Sen: Senepol. * Foram realizadas duas coletas (uma em junho e outra em agosto de 2017)

Tabela 2. Dados epidemiológicos e clínico-patológicos de nove casos de infecção pelo vírus da pseudovariola (PCPV) em bovinos no Distrito Federal, entre 2015-2018.

Nº	Época da coleta	Sexo	Idade	Raça	Tipo de criação	RA	Achados macroscópicos
1	Mai/15	F	3 anos	SRD	mista	Lago Sul	úlceras, teto
2	Jul/15	F	3 anos	SRD	leite	Sobradinho	úlceras, teto
3	Abr/16	F	5 anos	SRD	leite	Planaltina	úlceras, teto
4	Abr/17	F	5 anos	SRD	mista	Brasília	úlceras, teto
5	Mai/17	M	4 anos	SRD	corte	Paranoá	úlceras, língua
6	Mai/17	M	4 anos	SRD	corte	Paranoá	úlceras, língua
7	Mai/17	M	4 anos	SRD	corte	Paranoá	úlceras, língua
8	Mai/17	M	4 anos	SRD	corte	Paranoá	úlceras, casco
9	Jun/17	M	2 anos	SRD	corte	Brazlândia	úlceras, lábio

RA: região administrativa, Abr: abril, Mai: maio, Jun: junho, Jul: julho, M: macho, F: fêmea, SRD: sem raça definida,

Tabela 3. Dados epidemiológicos e clínico-patológicos de oito casos de infecção pelo vírus da estomatite papular bovina (BPSV) em bovinos no Distrito Federal, entre 2015-2018.

Nº	Época da coleta	Sexo	Idade	Raça	Tipo de criação	RA	Achados macroscópicos
1	Nov/16	M	1 ano	SRD	corte	Brasília	úlceras, gengiva
2	Fev/17	F	5 meses	SRD	mista	Ceilândia	cicatriz, gengiva
3	Mai/17	M	9 meses	SRD	mista	Brazlândia	cicatriz, língua
4	Mai/17	F	4 anos	SRD	corte	Ceilândia	úlceras, língua
5	Mai/17	F	3 anos	SRD	corte	Ceilândia	cicatriz, língua

6	Jun/17	M	9 meses	Senepol	corde	Planaltina	cicatriz, gengiva
7	Jun/17	F	3 anos	Senepol	corde	Planaltina	úlceras, gengiva
8	Jun/17	F	2 anos	Holandês	leite	Planaltina	cicatriz, lábio

RA: região administrativa, Fev: fevereiro, Mai: maio, Jun: junho, Nov: novembro, M: macho, F: fêmea, SRD: sem raça definida,

Tabela 4. Dados epidemiológicos e clínico-patológicos de cinco casos de coinfeção pelos vírus da estomatite papular bovina (BPSV) e pseudovariola (PCPV) em bovinos no Distrito Federal, entre 2015-2018.

Nº	Época da coleta	Sexo	Idade	Raça	Tipo de criação	RA	Achados macroscópicos
1	Mai/18	F	2 anos	Jersey	Leite	Planaltina	crosta, úbere pápula, teto
2	Mai/18	F	3 anos	Jersey	Leite	Planaltina	pápula, teto
3	Mai/18	F	3 anos	Jersey	Leite	Planaltina	pápula, teto
4	Mai/18	F	2 anos	Jersey	Leite	Planaltina	pápula, úbere crosta, orelha
5	Mai/18	F	3 anos	SRD	Mista	Sobradinho	úlceras, língua

RA: região administrativa, Mai: maio, F: fêmea, SRD: sem raça definida,

Tabela 5. Dados epidemiológicos e clínico-patológicos de três casos de infecção por parapoxvírus não identificado em bovinos no Distrito Federal, entre 2015-2018.

Nº	Época da coleta	Sexo	Idade	Raça	Tipo de criação	RA	Achados macroscópicos
1	Out/ 16	F	3 anos	SRD	mista	Planaltina	úlceras, boca
2	Out/ 16	M	1 mês	SRD	mista	Planaltina	úlceras, focinho
3	Out/16	M	1 mês	SRD	mista	Planaltina	úlceras, focinho

RA: região administrativa, Out: outubro, F: fêmea, M: macho, SRD: sem raça definida,

Discussão

Em todos os casos do presente estudo, descartada a suspeita de FA e EV, foi confirmada ocorrência de doença vesicular/exantematosa associada à poxvirose, com base nos achados epidemiológicos, clínicos, patológicos e laboratoriais. Alguns achados histopatológicos foram sugestivos de infecção por poxvírus, mas os testes

viroológicos/moleculares foram cruciais para o estabelecimento do diagnóstico definitivo. Vale ressaltar que, em maio de 2018, o Brasil recebeu da OIE o status de país livre de febre aftosa com vacinação, excetuando-se Santa Catarina que é livre de Febre Aftosa sem vacinação desde 2007.

Embora casos de infecção por poxvírus em bovinos sejam relativamente frequentes em alguns países e, também em algumas regiões do Brasil (especialmente Sudeste), a maioria dos artigos publicados descreve únicos ou poucos surtos de uma única poxvirose em regiões geográficas limitadas (Trindade et al. 2003, Leite et al. 2005, Lobato et al. 2005, Megid et al. 2008). No presente trabalho, foi realizado um estudo amplo, onde foram investigadas, durante quatro anos, por notificações e principalmente vigilâncias ativas, ocorrências de poxviroses em 385 propriedades do DF. Pela primeira vez, um estudo dessa natureza e abrangência foi realizado na região. Durante o trabalho de campo, além dos bovinos, outras espécies foram avaliadas clinicamente quanto à presença de possíveis lesões vesiculares/exantematosas e nenhum animal afetado, com exceção dos bovinos, foi observado. O número de bovinos (e de outros animais) inspecionados superou a meta de vigilâncias ativas estipulada pela SEAGRI para o período, aumentando ainda mais a abrangência e efetividade das ações de Defesa Sanitária na prevenção da febre aftosa no DF. Durante o período de avaliação, VB foi a poxvirose mais frequentemente diagnosticada, embora outros poxvírus como BPSV e PCPV também foram identificados em infecções isoladas ou em coinfeções. Nos últimos anos, casos de parapoxvirose bovina têm sido diagnosticados em vários países, como Bangladesh (Lederman et al. 2014), Estados Unidos (Moeller Jr et al. 2018), Brasil (Cargnelutti et al. 2012, Sant'Ana et al. 2012, Cargnelutti et al. 2014b), Japão (Inoshima et al. 2009) e Coreia do Sul (Oem et al. 2013).

No presente estudo, observou-se que as poxviroses, estão presentes em propriedades com diferentes tipos de exploração e em nove das 30 regiões administrativas do DF, demonstrando que esses vírus estão circulando amplamente pelos rebanhos dessa região. A VB ocorreu predominantemente na porção leste do DF (Planaltina, São Sebastião e Paranoá) e também em Brazlândia. A maioria dos casos foi registrada na época seca do ano e a distribuição por tipo de criação foi moderadamente uniforme. Bovinos SRD foram mais acometidos, possivelmente porque representam a principal raça presente nos planteis investigados, e as lesões foram identificadas principalmente em vacas e novilhas, especialmente na boca. Em outras regiões do Brasil, a VB afeta

frequentemente vacas de leite com lesões nos tetos, bezerros com lesões orais e as mãos de ordenhadores, usualmente no período seco (Trindade et al. 2003, Lobato et al. 2005, Schatzmayr et al. 2009, Sant'Ana et al. 2013b). Um bovino do presente estudo apresentou lesões papulares na vulva. Essa não é uma apresentação frequente das lesões associadas ao VACV e um quadro clínico-patológico muito semelhante foi recentemente descrito nos Estados Unidos em vacas holandesas infectadas por parapoxvírus (Moeller Jr. et al. 2018). Estudos recentes têm demonstrado aspectos relevantes para a epidemiologia da VB e manutenção do VACV no meio ambiente. Foi comprovado que vacas infectadas experimentalmente por VACV (Rivetti Jr. et al., 2012) e roedores contaminados (Abraão et al. 2009) podem excretar o vírus nas fezes.

Os casos de infecção por PCPV foram confirmados em seis RAs distintas. Bovinos adultos, de corte, de ambos os sexos e SRD foram predominantemente acometidos, usualmente na estação seca. As principais lesões macroscópicas eram úlceras multifocais ou focalmente extensas, visualizadas principalmente nos tetos e úbere ou língua. Um animal apresentou lesão ulcerativa crônica no espaço interdigital e, em outros quatro bovinos, as lesões na língua foram visualizadas durante a inspeção pós morte das vísceras no frigorífico. É provável que esses animais já apresentassem essas lesões em suas propriedades de origem. PCPV foi detectado em lesões no úbere de vacas e na boca e focinho de bezerros (Lederman et al. 2014), semelhante ao observado nesse estudo. No Norte do Brasil, surtos dessa enfermidade e de EPB foram observados em outubro e novembro de 2012, especialmente em bezerros com idade inferior a seis meses, geralmente com lesões na cavidade oral, focinho e pele (Cargnelutti et al. 2014b).

EPB afetou bovinos de quatro RAs do DF, principalmente os SRD, de aptidão de corte e na estação seca. Animais de várias categorias e idades foram afetados. Todas as lesões macroscópicas, que incluíram pápulas e cicatrizes, foram notadas na cavidade oral. Essa foi a única poxvirose desse estudo que foi transmitida para uma pessoa que manipulou o bovino infectado. Na Coreia do Sul, um surto de EPB foi diagnosticado acometendo o focinho de bovinos jovens (20-24 meses), na estação seca do ano, que manifestaram pápulas e úlceras (Oem et al. 2013). No Sudoeste de Goiás, foi descrito um surto dessa enfermidade em vacas leiteiras que apresentaram lesões ulcerativas, papulares e crostosas exclusivamente nos tetos, no período seco e com envolvimento humano (Sant'Ana et al. 2012).

No presente estudo, quatro novilhas com pápulas crostosas disseminadas pelo úbere e tetos, e uma vaca com úlcera lingual, foram diagnosticadas com coinfeção por PCPV e BPSV, na estação seca do ano. A maioria dos estudos sobre poxvírus no Brasil tem se concentrado em áreas específicas ou em surtos causados por apenas um vírus, porém casos de coinfeção por esses dois parapoxvírus foram recentemente relatados em outros estados brasileiros (Laguardia-Nascimento et al. 2017). Os achados macroscópicos e epidemiológicos desses surtos são muito similares aos observados em um surto brasileiro de coinfeção por VACV e um parapoxvírus semelhante a OrfV, que foi confirmado infectando principalmente os tetos e o úbere de vacas e, menos frequentemente, bezerros e novilhas (Sant'Ana et al. 2013a). Quatro dos bovinos afetados pela coinfeção tinham sido recentemente introduzidos no plantel. É provável que os animais já estivessem infectados na propriedade de origem e o estresse da viagem e da reintrodução em outro rebanho tenham contribuído com possível queda de imunidade e desenvolvimento das lesões.

Em outros três casos do presente estudo, o diagnóstico foi de parapoxirose com base nos resultados da vírus-neutralização. É provável que os vírus PCPV e/ou BPSV estivessem envolvidos também nesses casos, visto que os dados da presente investigação apontam presença regional dos mesmos agentes. Outro agente possivelmente envolvido seria o vírus do ectima contagioso dos ovinos (OrfV), contudo casos de infecção por esse parapoxvírus em bovinos são incomuns (Sant'Ana et al. 2013a).

Como o curso clínico das lesões provocadas nas poxviroses é transitório e relativamente rápido, variando em média de 8 a 15 dias, é possível que outros bovinos nos plantéis avaliados estivessem infectados, contudo sem manifestação de alterações detectáveis durante as vigilâncias realizadas. Diferente do que geralmente ocorre nos surtos de poxviroses em bovinos (Damaso et al. 2000, Lobato et al., 2005, Trindade et al. 2007, Essbauer et al. 2010, Kroon et al. 2011, Sant'Ana et al. 2012, Sant'Ana et al. 2013a, Sant'Ana et al. 2013b), houve contaminação em humanos em apenas um dos 52 casos estudados na presente investigação. É possível que algumas dessas lesões tivessem sido pouco perceptíveis ou apresentassem pouco significado clínico, não despertando a atenção dos proprietários e/ou veterinários.

A avaliação histopatológica demonstrou lesões muito similares às descritas em outros surtos de poxviroses (Cargnelutti et al. 2012, Sant'Ana et al. 2012, Sant'Ana et al.

2013a, Sant'Ana et al. 2013b). Vale ressaltar que em vários estudos, o diagnóstico é realizado apenas por provas virológicas e moleculares, que são mais sensíveis e específicas para o diagnóstico (Sant'Ana et al. 2012, Sant'Ana et al. 2013a, Sant'Ana et al. 2013b, Cargnelutti et al. 2017, Laguardia-Nascimento et al. 2017). Um achado extremamente relevante para o diagnóstico histopatológico de poxvirose é a presença de corpúsculos de inclusão eosinofílicos em queratinócitos nas áreas afetadas, mas conforme detectado em apenas 16,67% das amostras do presente estudo, esses corpúsculos podem não estar presentes em lesões crônicas com mais de 15 a 20 dias (Sant'Ana et al. 2013b). Nesses casos, a confirmação virológica e/ou molecular é essencial para o diagnóstico.

Os dados da presente investigação demonstram que há ampla circulação de diferentes poxvírus em bovinos de diferentes categorias e em várias RAs do DF. Provavelmente, um importante fator envolvido com essa realidade parece ser a circulação e a introdução de bovinos infectados originários de estados vizinhos ao DF, como Minas Gerais e Goiás, onde surtos de poxviroses têm sido descritos sistematicamente nos últimos anos (Lobato et al. 2005, Sant'Ana et al. 2012, Sant'Ana et al. 2013b, Laguardia-Nascimento et al. 2017). Animais, sobretudo bovinos, oriundos do entorno de Goiás são vendidos para produtores ou são trazidos para abatedouros locais. Além disso, o DF serve de rota de transportes de bovinos ligando estados brasileiros do Sudeste, Centro-Oeste e Nordeste. Esses fatores representam risco sanitário e ressaltam a importância das ações de vigilância, de controle do trânsito de animais e fiscalização das campanhas de vacinação, realizadas pelo Serviço Veterinário Oficial da SEAGRI, para a manutenção da sanidade dos rebanhos. Estudos futuros no DF devem ser realizados, para fornecer dados que melhor elucidem a origem, a dinâmica de disseminação desses poxvírus, bem como possíveis reservatórios domésticos ou silvestres na região, assim como foi já foi investigado em outras áreas endêmicas (Abraão et al. 2009).

Agradecimentos

Os autores agradecem ao apoio financeiro da Fundação de Apoio a Pesquisa do Distrito Federal (FAP-DF) (Proc. 0193.001584/2017) e a equipe de médicos veterinários da SEAGRI que contribuíram com a coleta das amostras de campo. E.F. Flores tem uma bolsa de produtividade do CNPq.

Referências

ABRAÃO, J.S.; GUEDES, M.I.M.C.; TRINDADE, G.S.; FONSECA, F.G.; CAMPOS, R.K.; MOTA, B.F.; LOBATO, Z.I.P.; SILVA-FERNANDES, A.T.; RODRIGUES, G.O.L.; LIMA, L.S.; FERREIRA, P.C.P.; BONJARDIM, C.A.; KROON, .EG. One more piece in the VACV ecological puzzle: could peridomestic rodents be the link between wildlife and bovine vaccinia outbreaks in Brazil? **PLoS One**, v.4, 7428, 2009.

CAMPOS, R.K.; BRUM, M.C.; NOGUEIRA, C.E.; DRUMOND, B.P; ALVES, P.A.; SIQUEIRA-LIMA, L.; ASSIS, F.L.; TRINDADE, G.S.; BONJARDIM, C.A.; FERREIRA, P.C.; WEIBLEN, R.; FLORES, E.F.; KROON, E.G.; ABRAHÃO, J.S. Assessing the variability of Brazilian Vaccinia virus isolates from a horse exanthematic lesion: coinfection with distinct viruses. **Arch. Virol.**, v.156, p.275-283, 2011.

CARGNELUTTI, J.F.; FLORES, M.M.; TEIXEIRA, F.R.; WEIBLEN, R.; FLORES, E.F. An outbreak of pseudocowpox in fattening calves in southern Brazil. **J. Vet. Diagn. Invest.**, v.24, p.437-441, 2012.

CARGNELUTTI, J.F.; OLINDA, R.G.; MAIA, L.A.; AGUIAR, G.M.; NETO, E.G.; SIMÕES, S.V.; LIMA, T.G.; DANTAS, A.F.; WEIBLEN, R.; FLORES, E.F.; RIET-CORREA, F. Outbreaks of Vesicular stomatitis Alagoas virus in horses and cattle in northeastern Brazil. **J. Vet. Diagn. Invest.**, v.26, p.788-794, 2014a.

CARGNELUTTI, J.F.; SANTOS, B.S.; LEBRE, S.N.; SODRE, D.N.A.; SILVA, R.M.; WEIBLEN, R.; FLORES, E.F. Pseudovaríola e estomatite papular em bovinos no Estado de Rondônia, Brasil. **Ciência Rural**, v.44, p.479-485, 2014b.

CARGNELUTTI, J.F.; WEIBLEN, R.; FLORES, E.F. A multiplex PCR for viruses associated with exanthematic and vesicular disease in cattle. **J. Virol. Methods**, v.239, p.38-41, 2017.

DAMASO, C.R.; ESPOSITO, J.J.; CONDIT, R.C.; MOUSSATCHÉ, N. An emergent poxvirus from humans and cattle in Rio de Janeiro State: Cantagalo virus may derive from Brazilian smallpox vaccine. **Virology**, v.277, p.439-449, 2000.

ESSBAUER, S.; PFEFFER, M.; MEYER, H. Zoonotic poxviruses. **Vet. Microbiol.**, v.140, p.229-236, 2010.

INOSHIMA, Y.; NAKANE, T.; SENTSU, H. Severe dermatitis on cattle teats caused by bovine papular stomatitis virus. **Vet. Rec.**, v.164, p.311-312, 2009.

KROON, E.G.; MOTA, B.E.; ABRAÃO, J.S.; FONSECA, F.G.; TRINDADE, G.S. Zoonotic Brazilian Vaccinia virus: from field to therapy. **Antiviral Res.**, v.92, p.150-163, 2011.

LAGUARDIA-NASCIMENTO, M.; OLIVEIRA, A.P.F.; AZEVEDO, I.C.; RIVETTI JR., A.V.; CAMARGOS, M.F.; FONSECA JR., A.A. Spread of poxviruses in livestock in Brazil associated with cases of double and triple infection. **Arch Virol**, v.162, p.2797–2801, 2017.

LEDERMAN, E.; KHAN, S.U.; LUBY, S.; ZHAO, H.; BRADEN, Z.; GAO, J.; KAREM, K.; DAMON, I.; REYNOLDS, M.; LI, Y. Zoonotic parapoxviruses detected in symptomatic cattle in Bangladesh. **BMC Research Notes** 7:816, 2014.

LEITE, J.A.; DRUMOND, B.P.; TRINDADE, G.S.; LOBATO, Z.I.P.; FONSECA, F.G.; SANTOS, J.R.; MADUREIRA, M.C.; GUEDES, M.I.M.C.; FERREIRA, J.M.S.; BONJARDIM, C.A.; FERREIRA, P.C.P.; KROON, E.G. Passatempo virus, a vaccinia virus strain, Brazil. **Emerg. Infect. Dis.**, v.11, p.1935-1938, 2005.

LOBATO, Z.I.P.; TRINDADE, G.S.; FROIS, M.C.M.; RIBEIRO, E.B.T.; DIAS, G.R.C.; TEIXEIRA, B.M.; LIMA, F.A.; ALMEIDA, G.M.F.; KROON, E.G. Surto de varíola bovina causada pelo vírus vaccínia na região da Zona da Mata Mineira. **Arq. Bras. Med. Vet. Zootec.**, v.57, p.423-429, 2005.

MEGID, J.; APPOLINÁRIO, C.M.; LANGONI, H.; PITUCO, E.M.; OKUDA, L.H. *Vaccinia virus* in humans and cattle in southwest region of São Paulo State, Brazil. **Am. J. Trop. Med. Hyg.**, v.79, p.647-651, 2008.

MOELLER JR, R.B.; CROSSLEY, B.; ADASKA, J.M.; HSIA, G.; KAHN, R.; BLANCHARD, P.C. Parapoxviral vulvovaginitis in Holstein cows. **J. Vet. Diagn. Invest.**, v.30, p.464-467, 2018.

OEM, J.K.; LEE, E.Y.; LEE, K.K.; KIM, S.H.; LEE, M.H.; HYUN, B.H. Bovine popular stomatitis virus (BPSV) infections in Korean native cattle. **J. Vet. Med. Sci.**, v.75, p.675-678, 2013.

RIET-CORREA, F.; MOOJEN, V.; ROEHE, P.M.; WEIBLEN, R. Viroses confundíveis com febre aftosa. **Ciência Rural**, v.26, p.323-332, 1996.

RIVETTI, J.R., A.V.; GUEDES, M.I.M.C.; REHFELD, I.S.; OLIVEIRA, T.M.L.; MATOS, A.C.D.; ABRAHÃO, J.S.; KROON, E.G.; LOBATO, Z.I. Bovine vaccinia, a systemic infection: evidence of fecal shedding, viremia and detection in lymphoid organs. **Vet. Microbiol.**, v.162, p.103-11, 2013.

SANT'ANA, F.J.F.; RABELO, R.E.; VULCANI, V.A.S.; CARGNELUTTI, J.F.; FLORES, E.F. Bovine popular stomatitis affecting dairy cows and milkers in midwestern Brazil. **J. Vet. Diagn. Invest.**, v.24, p.442-445, 2012.

SANT'ANA, F.J.F.; LEAL, F.A.A.; RABELO, R.E.; VULCANI, V.A.S.; MOREIRA JR, C.A.; CARGNELUTTI, J.F.; FLORES, E.F. Coinfection by vaccinia virus and an orf virus-like parapoxvirus in an outbreak of vesicular disease in dairy cows in midwestern Brazil. **J. Vet. Diagn. Invest.**, v.25, p.267-272, 2013a.

SANT'ANA, F.J.F.; LEAL, A.A.; RABELO, R.E.; VULCANI, V.A.S.; FERREIRA JR, J.A.; CARGNELUTTI, J.F.; FLORES, E.F. Outbreaks of vesicular disease caused by Vaccinia virus in dairy cattle from Goiás State, Brazil (2010-2012). **Pesq. Vet. Bras.**, v.33, p.860-866, 2013b.

SCHATZMAYR, H.G.; SIMONETTI, B.R.; ABREU, D.C.; SIMONETTI, J.P.; SIMONETTI, S.R.; COSTA, R.V.C.; GONÇALVES, M.C.R.; D'ANDRÉA, P.S.; GERHARDT, M.; SILVA, M.E.V.; FARIAS-FILHO, J.C.; BARTH, O.M. Animal infections by vaccinia-like viruses in the state of Rio de Janeiro: An expanding disease. **Pesq. Vet. Bras.**, v.29, p.509-514, 2009.

TRINDADE, G.S.; FONSECA, F.G.; MARQUES, J.T.; NOGUEIRA, M.L.; MENDES, L.C.N.; BORGES, A.S.; PEIRÓ, J.R.; PITUCO, E.M.; BONJARDIM, C.A.; FERREIRA, P.C.P.; KROON, E.G. Araçatuba virus: a vaccinia-like virus associated with infection in humans and cattle. **Emerg. Infect. Dis.**, v.9, p.155-160, 2003.

TRINDADE, G.S.; LOBATO, Z.I.P.; DRUMOND, B.P.; LEITE, J.A.; TRIGUEIRO, R.C.; GUEDES, M.I.M.C.; FONSECA, F.G.; SANTOS, J.R.; BONJARDIM, C.A.; FERREIRA, P.C.P.; KROON, E.G. Short report: Isolation of two vaccinia virus strains from a single bovine vaccinia outbreak in rural area from Brazil: Implications on the emergence of zoonotic orthopoxviruses. **Am. J. Trop. Med. Hyg.**, v.75, p.486-490, 2006.

TRINDADE, G.S.; DRUMOND, B.P.; GUEDES, M.I.M.C.; LEITE, J.A.; MOTA, B.E.F.; CAMPOS, M.A.; FONSECA, F.G.; NOGUEIRA, M.L.; LOBATO, Z.I.P.; BONJARDIM, C.A.; FERREIRA, P.C.P.; KROON, E.G. Zoonotic *Vaccinia virus* infection in Brazil: Clinical description and implications for health professionals. **J. Clin. Microbiol.**, v.45, p.1370-1372, 2007.

Legendas das figuras

Fig. 7. Mapa do Distrito Federal com propriedades contendo bovinos positivos para vaccínia bovina (VACV).

Fig. 8. Mapa do Distrito Federal com propriedades contendo bovinos positivos para pseudovariola bovina (PCPV).

Fig. 9. Mapa do Distrito Federal com propriedades contendo bovinos positivos para estomatite papular bovina (BPSV).

Fig. 10. Mapa do Distrito Federal com propriedades contendo bovinos positivos para vaccínia bovina (VACV), pseudovariola bovina (PCPV), estomatite papular bovina (BPSV) e coinfeções.

Figura 1.

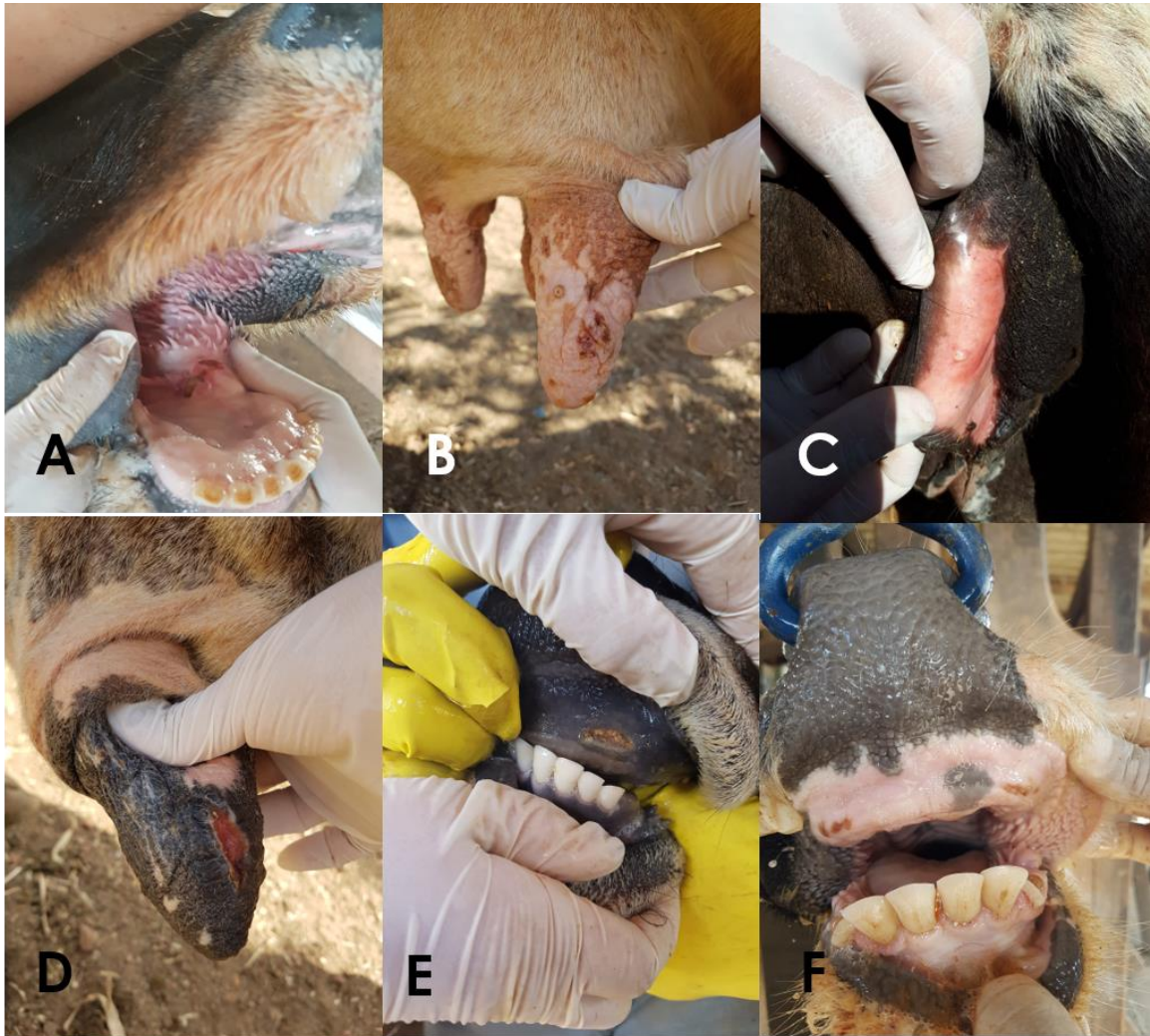

Fig.1 Achados macroscópicos de bovinos infectados pelo vírus vaccínia (VACV) no Distrito Federal, Brasil (2015-2018). A. Úlcera focalmente extensa no assoalho da cavidade oral. B. Há múltiplas pápulas, crostas e cicatrizes nos tetos. C. Nota-se uma pústula vulvar. Observa-se úlcera focais em cicatrização no teto (D) e na gengiva (E), e úlceras multifocais gengivais.

Figura 2.

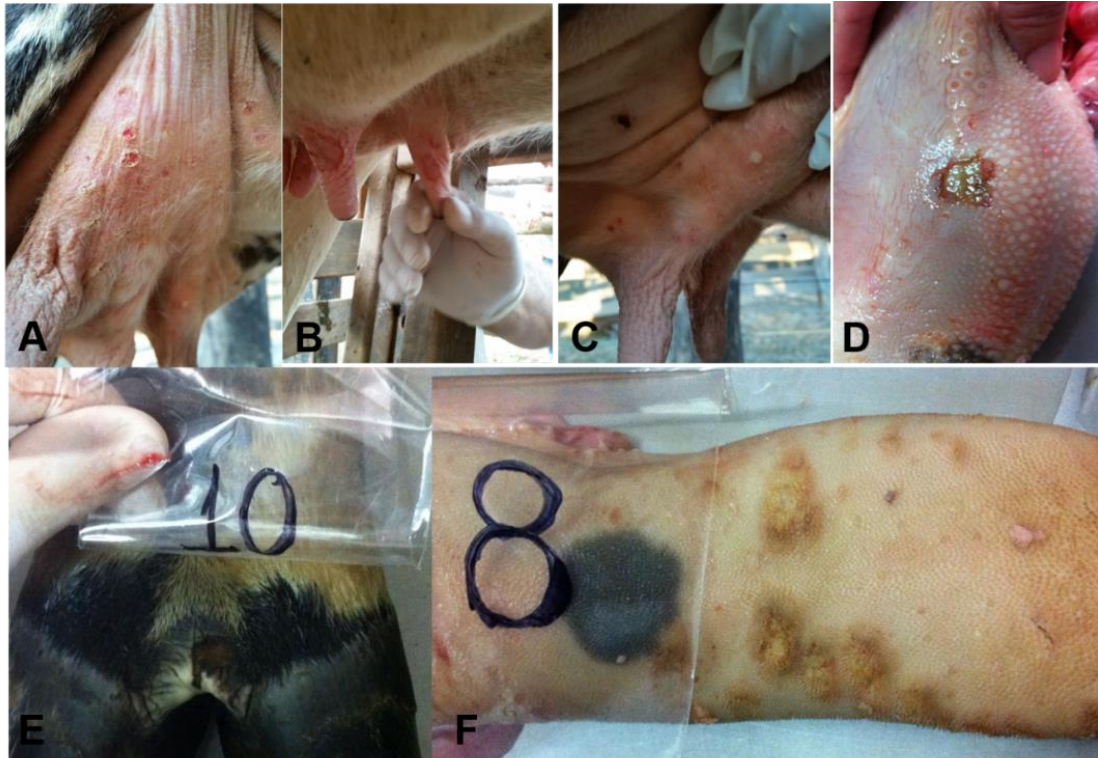


Fig. 2. Achados macroscópicos de bovinos infectados pelo vírus da pseudovariola (PCPV) no Distrito Federal, Brasil (2015-2018). Lesões consistiram de úlceras multifocais crostosas (A), focalmente extensas (B) e pústulas (C) nos tetos. Há úlceras focalmente extensas na língua (D) e no espaço interdigital (E), além de pápulas na língua (F).

Figura 3.

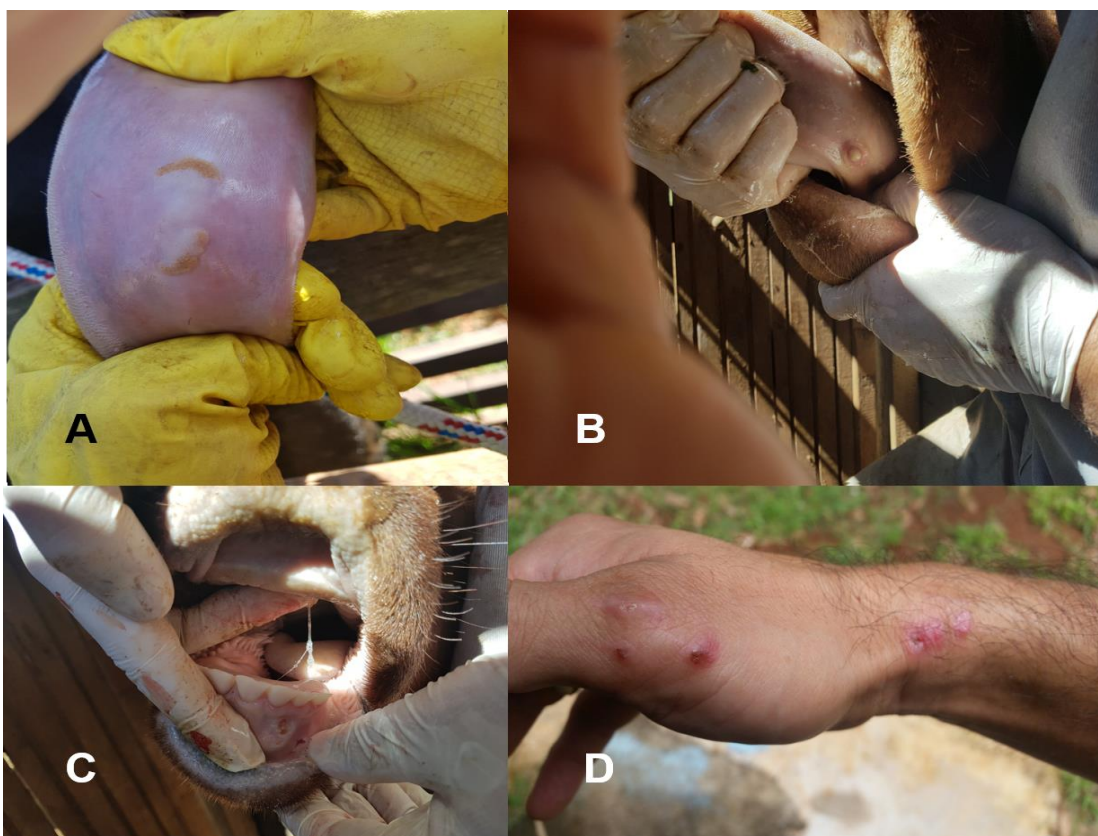

Fig. 3. Achados macroscópicos de bovinos infectados pelo vírus da estomatite papular bovina (BPSV) no Distrito Federal, Brasil (2015-2018). A. Foram observadas úlceras (A) e pústula na língua (B), pápula ulcerada na gengiva (C) e pústula na língua (D).

Figura 4.

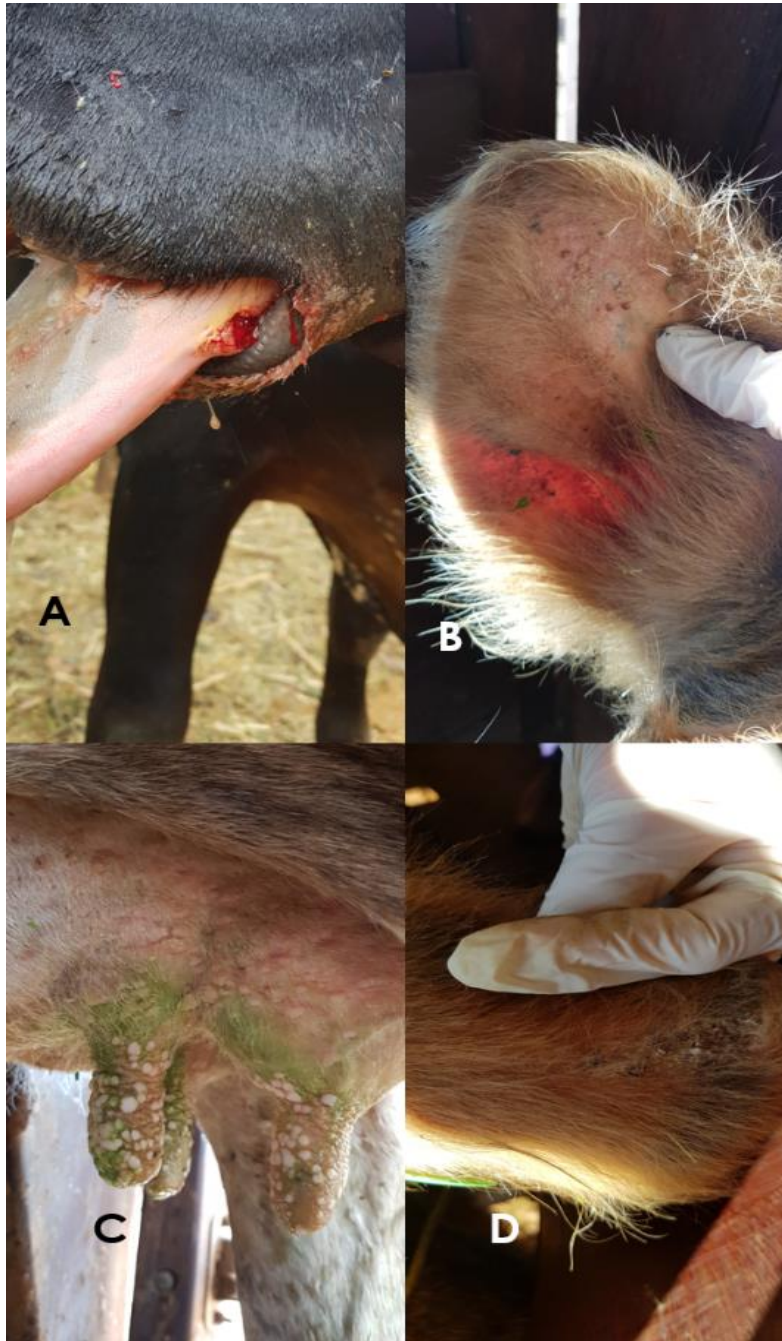

Fig. 4. Achados macroscópicos de bovinos coinfetados pelo vírus da pseudovariola (PCPV) e da estomatite papular bovina (BPSV) no Distrito Federal, Brasil (2015-2018). Observou-se pápula na língua (A), crostas na face interna da orelha (B e D) e pápulas multifocais a coalescentes disseminadas nos tetos e úbere (C).

Figura 5.

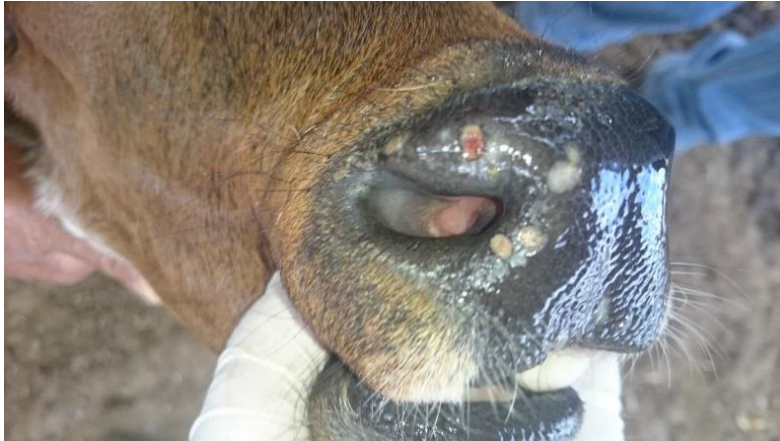

Fig. 5. Achados macroscópicos de bovino infectado por parapoxvirus não identificado com úlceras em cicatrização no focinho.

Figura 6.

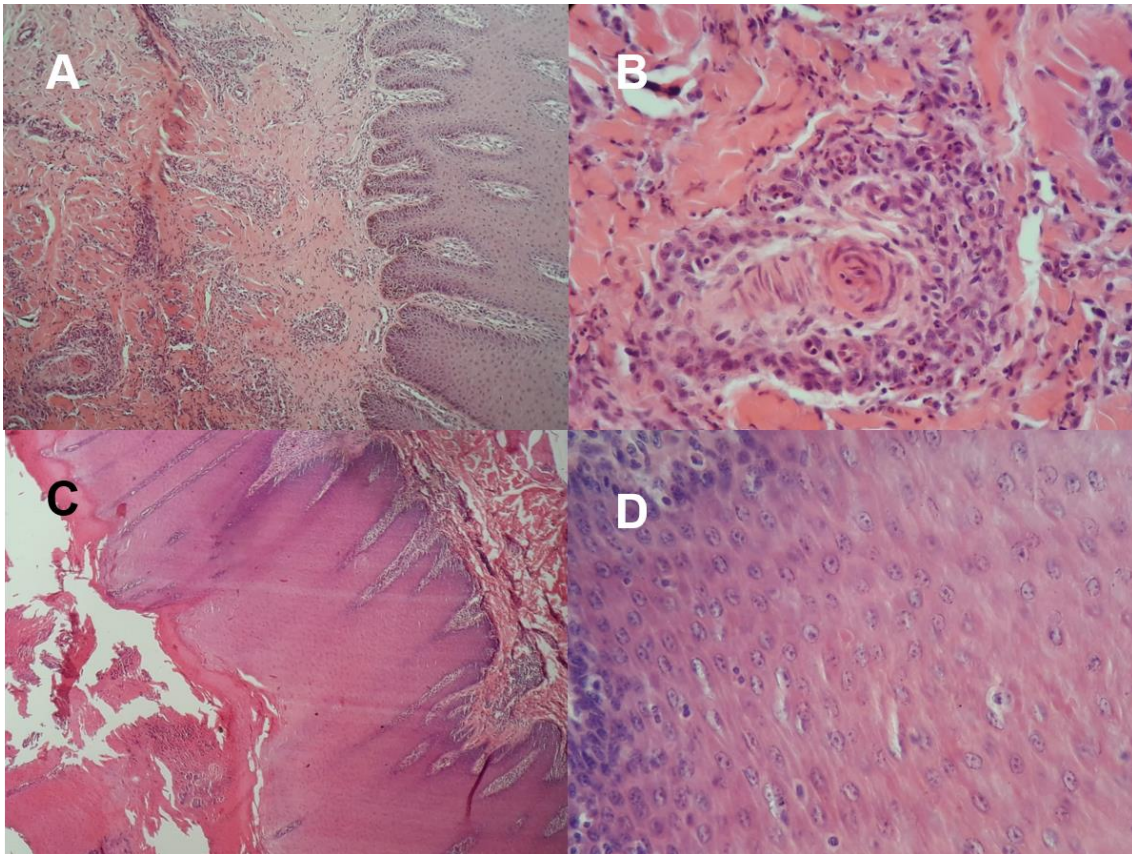


Fig 6. Fotomicrografias de pele ou boca de bovinos afetados por poxvirose. A. Nota-se infiltrado inflamatório perivascular e superficial multifocal moderado e acantose discreta. HE, Obj. 4X. B. Detalhe de A demonstrando infiltrado de macrófagos, linfócitos e neutrófilos adjacente à arteríola. HE, Obj. 40X. C. Há acantose moderada, hiperqueratose paraqueratótica acentuada e inflamação de interface. HE, Obj. 4X. D. Na área de acantose, observa-se corpúsculos de inclusão eosinofílicos intracitoplasmáticos. HE, Obj. 40X.

Figura.7

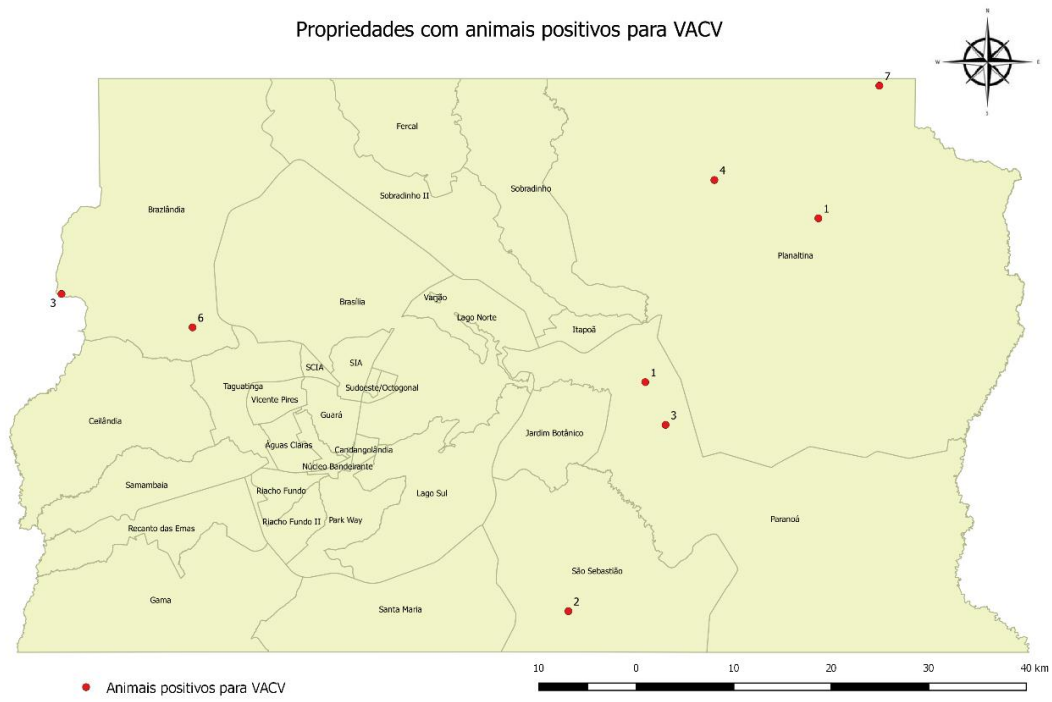


Figura 8.

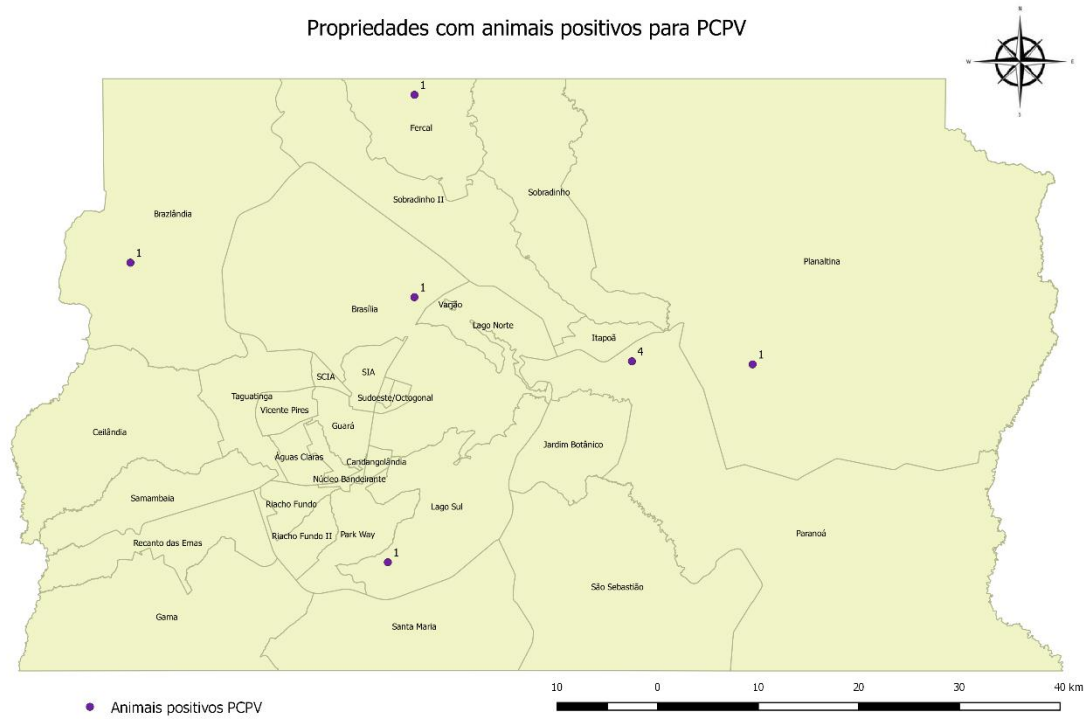


Figura 9.

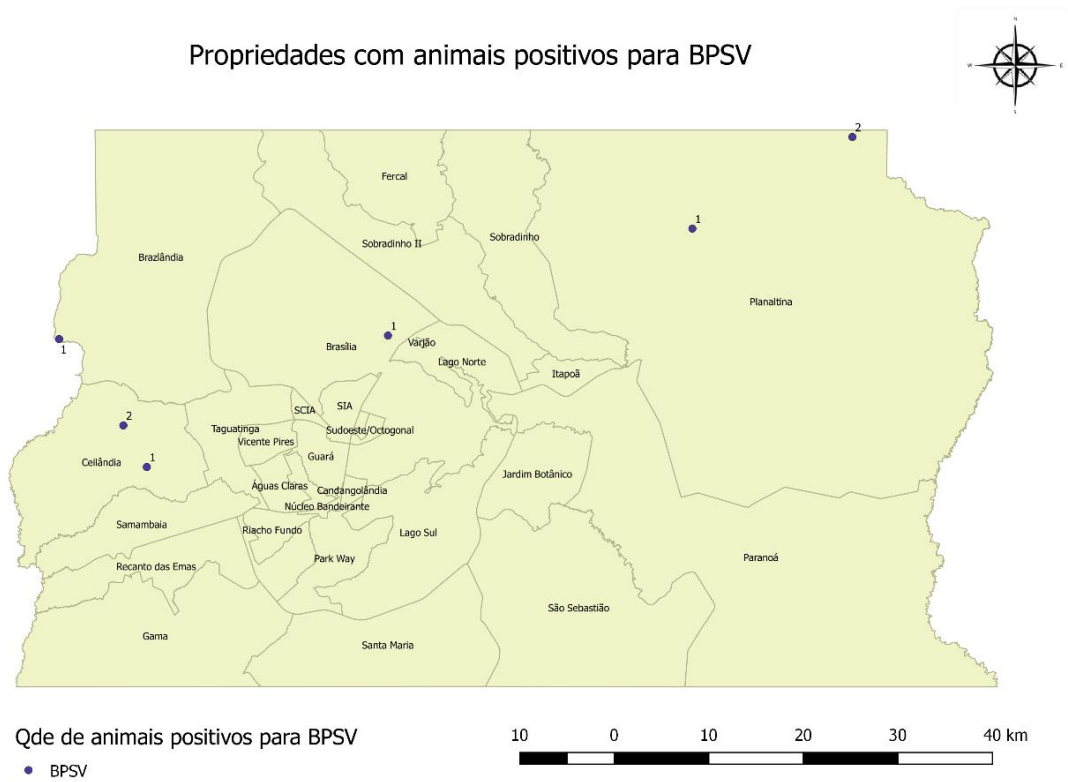
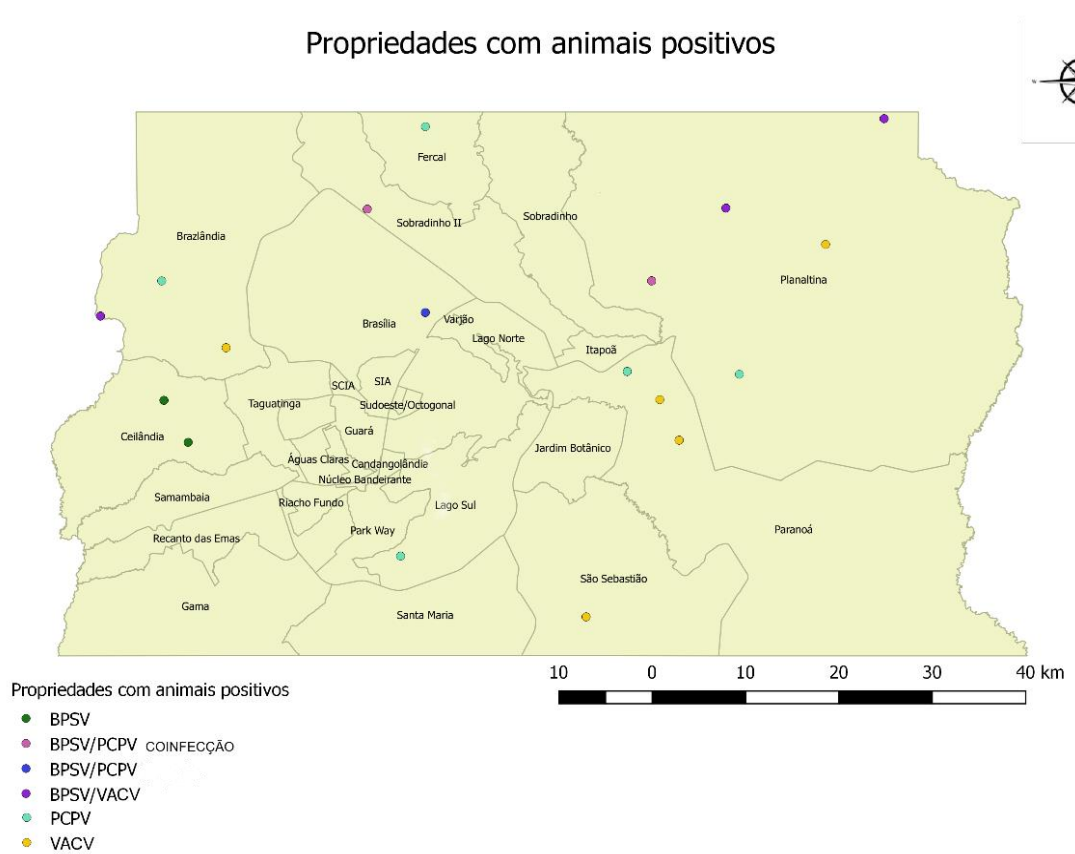

Figura 10.



7. ANEXO



Universidade de Brasília
Instituto de Ciências Biológicas
Comissão de Ética no Uso Animal

Brasília, 14 de junho de 2018.

DECLARAÇÃO

Declaramos que o projeto intitulado "ASPECTOS EPIDEMIOLÓGICOS E CLÍNICO-PATOLÓGICOS DAS DOENÇAS VESICULARES EM BOVINOS NO DISTRITO FEDERAL", Protocolo n.º 31/2018, sob responsabilidade do Professor Fabiano José Ferreira de Sant'Ana foi avaliado e aprovado pela Comissão de Ética no Uso Animal (CEUA) da Universidade de Brasília. Este projeto foi aprovado para utilização de: *Bos taurus* (60). A presente aprovação é válida pelo período de: 11/05/2018 a 02/03/2019.



Prof. Dr. Cássio José da Silva
Coordenador da CEUA – UnB



*Este documento se restringe à avaliação ética do projeto supracitado e não substitui outras licenças e permissões que porventura se façam necessárias.