

Revista da Sociedade Brasileira de Medicina Tropical



Todo o conteúdo deste periódico, exceto onde está identificado, está licenciado sob uma Licença Creative Commons. Fonte:

https://www.scielo.br/scielo.php?script=sci_arttext&pid=S0037-86822007000300007&lng=pt&tlng=pt . Acesso em: 19 mar. 2021.

REFERÊNCIA

RETAMOZO-PALACIOS, Manuel; SOUSA, João Batista de; SANTOS, João Barberino.

Lesões anorretais em pacientes HIV positivos usuários de terapia anti-retroviral de alta efetividade. **Revista da Sociedade Brasileira de Medicina Tropical**, Uberaba, v. 40, n. 3, p. 286-289, maio/jun. 2007. DOI: <https://doi.org/10.1590/S0037-86822007000300007>.

Disponível em:

http://www.scielo.br/scielo.php?script=sci_arttext&pid=S0037-86822007000300007&lng=pt&nrm=iso. Acesso em: 19 mar. 2021.

Lesões anorretais em pacientes HIV positivos usuários de terapia anti-retroviral de alta efetividade

Anorectal lesions in HIV-positive patients using highly active antiretroviral therapy

Manuel Retamoza-Palacios¹, João Batista de Sousa²
e João Barberino Santos¹

RESUMO

As lesões anorretais são comuns nos pacientes positivos para o vírus da imunodeficiência humana. A terapia antirretroviral de alta efetividade tem pouca influência na progressão das neoplasias anais. Estudou-se a prevalência das lesões anorretais em 88 pacientes HIV positivos atendidos no serviço de doenças infecto-parasitárias do Hospital Universitário de Brasília, em uso de terapia antirretroviral de alta efetividade. Dados sócio-demográficos foram coletados usando um questionário pré-elaborado e os pacientes foram submetidos a exame proctológico. Cerca de 71% relataram coito anal e 30,7% estavam em uso de inibidor de protease. A prevalência das lesões anorretais foi 36,4%, sendo as mais frequentes: condiloma acuminado e fissura anal. O condiloma acuminado foi a lesão anorretal mais prevalente e teve associação com o uso de lopinavir/ritonavir. Sugere-se o rastreamento das lesões anorretais causadas pelo papilomavírus humano nos pacientes HIV positivos/AIDS em uso de inibidor de protease.

Palavras-chaves: HIV. AIDS. Lesões anorretal. HAART.

ABSTRACT

Anorectal lesions are common in patients with human immunodeficiency virus (HIV). Highly active anti-retroviral therapy (HAART) has little influence on the progression of anal neoplasms. The prevalence of anorectal lesions in 88 HIV-positive patients attended at the infectious diseases service of the University Hospital of Brasília who were using HAART was studied. Sociodemographic data were collected using a pre-prepared questionnaire and then the patients underwent proctological examination. Around 71% of the patients said they practiced anal intercourse. 30.7% were using a protease inhibitor. The prevalence of anorectal lesions was 36.4%, and condyloma acuminata and anal fissure were the most frequent of these. Condyloma acuminata was the most prevalent anorectal lesion and was strongly associated with the use of lopinavir/ritonavir. Screening for anorectal lesions caused by human papillomavirus in HIV/AIDS patients who use protease inhibitors is suggested.

Key-words: HIV. AIDS. Anorectal lesions. HAART.

A síndrome de imunodeficiência adquirida (AIDS) tem se tornado uma doença pandêmica e, na atualidade, mais de 42 milhões de pessoas estão infectadas pelo vírus de imunodeficiência humana (HIV) em todo o mundo. As doenças anorretais são comuns nos indivíduos infectados pelo HIV^{1 3 15 17 18 20}, contudo não há dados específicos sobre a prevalência destes desfechos apresentados no curso da infecção pelo retrovírus.

Com a introdução na década de 90 da terapia antirretroviral de alta efetividade (HAART), surgiu a dúvida se isso iria influenciar favoravelmente a evolução das lesões anorretais ou diminuir a sua incidência em pacientes HIV positivos. As conclusões das inúmeras

pesquisas foram variadas, mas muito interessantes. Inicialmente, se pensou que a terapia HAART, ao aumentar a expectativa de vida do paciente HIV, levaria paradoxalmente a incrementar o risco de carcinoma anal, uma vez que a progressão da neoplasia leva entre oito a 10 anos¹⁴. Atualmente, têm-se evidências que esta terapia pouco influencia a progressão das neoplasias intraepiteliais anais (NIA)^{5 9 15}. A terapia HAART não demonstrou ter efeito protetor contra NIA nem contra a infecção pelo papiloma vírus humano (HPV)^{15 16}; e tampouco conseguiu diminuir a incidência das lesões condilomatosas nem das NIA^{2 15}. A presença de um inibidor de protease no esquema anti-retroviral tem sido associada a um

1. Núcleo de Medicina Tropical, Universidade de Brasília, Brasília, DF. 2. Serviço de Coloproctologia, Hospital Universitário de Brasília, Brasília, DF.

Endereço para correspondência: Dr. Manuel Retamoza Palacios. Núcleo de Medicina Tropical/UnB. Campus Darcy Ribeiro, Asa Norte, Caixa Postal 4517, 70904-970 Brasília, DF, Brasil.

e-mail: drmanuel@unb.br

Recebido para publicação em 17/7/2006

Aceito em 27/4/2007

aumento na frequência de condiloma acuminado perianal e à diminuição da incidência de abscessos anorretais^{8 12}.

O objetivo deste trabalho é apresentar a prevalência das lesões anorretais em pacientes HIV positivos que fazem acompanhamento na Clínica de Doenças Infecciosas e Parasitárias (DIP) do Hospital Universitário de Brasília (HUB), e que estão fazendo uso da terapia HAART, e determinar suas possíveis associações.

MATERIAL E MÉTODOS

Cem pacientes aceitaram participar do estudo, porém só foram considerados 88, por serem usuários de terapia HAART. Inicialmente foram submetidos a um questionário onde se lhes perguntou acerca das atividades laborais, hábitos nocivos (tabagismo, etilismo e uso de drogas ilícitas), hábitos sexuais (prática de coito vaginal, anal – ativo e/ou passivo), orientação sexual (homossexual, bissexual ou heterossexual), uso de preservativo nas relações sexuais e sintomas anorretais. Outros dados tais como idade, tempo de infecção por HIV, esquema antirretroviral atual e anteriores, foram extraídos do prontuário médico. Após assinarem um termo de consentimento, os pacientes foram submetidos ao exame coloproctológico, a fim de se detectar lesões anorretais. Em sete pacientes foi realizada retossigmoidoscopia e em 10 videocolonoscopia flexível, tendo como critério a presença de lesões anorretais detectadas à ectoscopia ou anuscopia, com ou sem sintomas sugestivos de doença colorretal. Calcularam-se os coeficientes de prevalência das lesões anorretais detectadas. A análise estatística foi feita utilizando o programa SPSS para Windows, versão 13.0. O projeto deste trabalho foi aprovado pelo Comitê de Ética em Pesquisas em Seres Humanos, da Faculdade de Medicina da Universidade de Brasília.

RESULTADOS

A média da idade dos pacientes foi 38,33 anos (moda= 35 anos), sendo a faixa etária predominante a quarta década da vida (45,5%), com 61 (69,3%) pacientes do gênero masculino. Quarenta e três (48,9%) eram fumantes, 27 (30,7%) etilistas, e 23 (26,1%) relataram consumir drogas ilícitas. Quanto à orientação sexual, 58 (65,9%) pacientes consideraram-se heterossexuais, 15 (17%) homossexuais e nesta mesma porcentagem, a população bissexual. A prática do sexo anal (ativo, passivo e/ou ambos) foi relatada por 62 (70,5%) pacientes, sendo que 37 (59,7%) destes usaram o preservativo durante o coito anal (Figura 1). Vinte e sete (30,7%) pacientes faziam uso de algum inibidor de protease no esquema HAART.

Os sinais e sintomas anorretais mais referidos foram: verrugas, prurido, retorragia e dor (Figura 2). A prevalência das lesões anorretais foi 56 (36,4%), sendo as mais frequentes ao exame proctológico: condiloma acuminado, fissura anal e componente hemorroidário externo (Figura 3). O condiloma acuminado foi também a lesão mais frequente nos três grupos de comportamento sexual (12,7% nos heterossexuais, 33,3% nos homossexuais

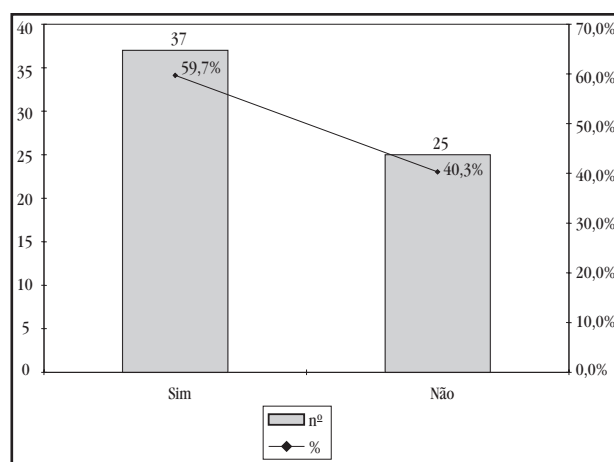


Figura 1 - Prevalência de uso de preservativo durante o coito anal em 62 pacientes HIV positivos, usuários de terapia HAART, atendidos no ambulatório de DIP do HUB.

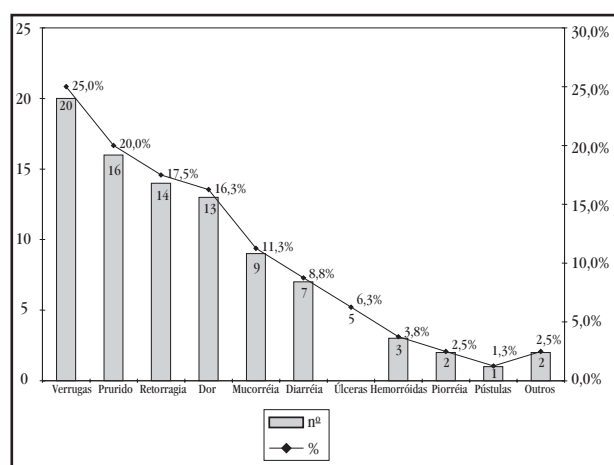


Figura 2 - Prevalência de sinais e sintomas anorretais em 88 pacientes HIV positivos, usuários de terapia HAART, atendidos no ambulatório de DIP do HUB.

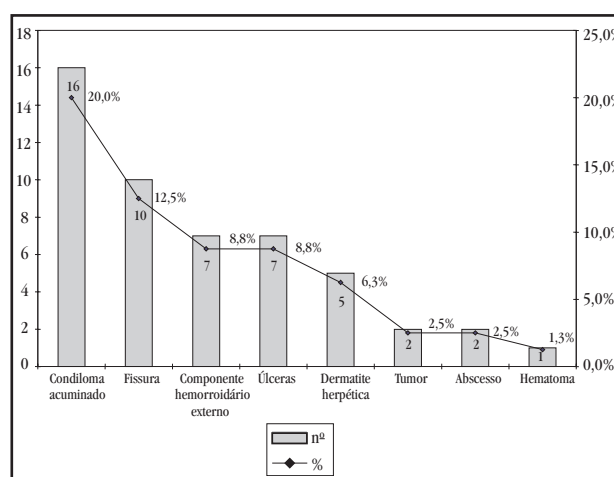


Figura 3 - Prevalência de lesões anorretais em 88 pacientes HIV positivos, usuários de terapia HAART, atendidos no ambulatório de DIP do HUB.

e 26,7% nos bissexuais), ficando em segundo lugar as fissuras (10,3% nos heterossexuais e 13,3% nos homossexuais) e as úlceras (20% nos bissexuais). O plicoma (51,1%) foi a lesão não patológica mais freqüente. Ao exame anuscópico, o componente hemorroidário interno (14,8%) e o condiloma acuminado (5,7%) foram as lesões mais detectadas. Nos sete pacientes submetidos à retossigmoidoscopia flexível, o condiloma acuminado foi a única lesão patológica identificada (localizada no sigmóide), em um (14,3%) caso. Nas oito videocolonoscopias realizadas, foi detectado um (12,5%) caso de colite ulcerativa crônica e outro de doença de Crohn.

Algumas lesões anorretais mostraram-se associadas a algumas condições clínico-epidemiológicas. Os plicomas tiveram alta taxa de apresentação nas mulheres ($p=0,004$). O herpes anal foi significativamente mais freqüente na faixa etária de 50 a 59 anos ($p=0,012$) e associou-se ao consumo de bebidas alcoólicas ($p=0,014$). As úlceras perianais foram mais prevalentes entre a fração fumante ($p=0,056$). O condiloma acuminado teve uma forte associação com o uso do inibidor de protease Lopinavir associado ao Ritonavir ($p=0,005$), não ocorrendo com os outros inibidores de protease (Figura 4). Houve ainda correlação com hipertonia anal ao exame proctológico ($p=0,014$) e uma fraca associação com níveis de linfócitos T CD4+ abaixo de 50 cel/ μ L ($p=0,063$). A prevalência de tumores anais foi significativamente maior no grupo bissexual ($p=0,007$) e nos indivíduos com hipertonia do esfíncter anal ($p=0,001$) verificada ao toque retal. Níveis altos (acima de 100.000 cópias/mL) de carga viral associaram-se à presença de componentes hemorroidários externos ($p=0,041$). Os plicomas anais, lesões anais não-patológicas, foram mais freqüentes no grupo feminino ($p=0,004$) e tiveram correlação com contagem de linfócitos T CD4+ abaixo de 350 cel/ μ L.

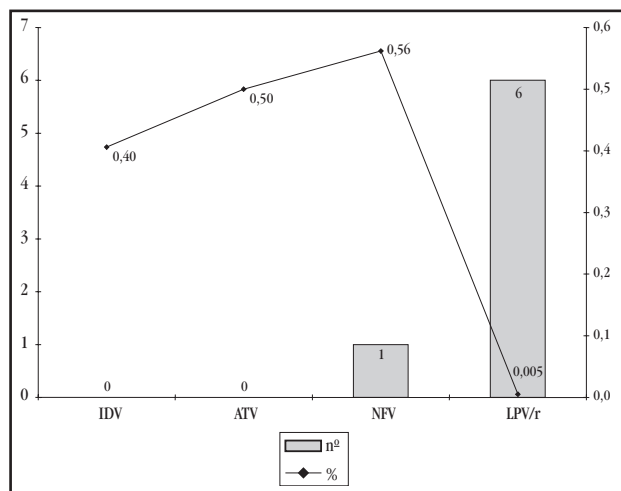


Figura 4 - Prevalência e significância de condiloma anal em 27 pacientes HIV positivos, usuários de inibidores de protease no esquema HAART, atendidos no ambulatório de DIP do HUB. (IDV: indinavir, ATV: atazanavir, NFV: nelfinavir, LPV/r: lopinavir associado a ritonavir)

DISCUSSÃO

A maioria dos pacientes que participaram do estudo foi do gênero masculino. Isto reflete uma maior procura por atendimento especializado por parte dos pacientes homens HIV positivos portadores de lesões anorretais, sendo que uma

significativa parte destes eram homossexuais, os quais têm fator de risco para desenvolverem condilomas e úlceras anais^{6 20}. Por outro lado, poderia também refletir uma maior rejeição das pacientes do gênero feminino ao exame proctológico.

A média de idade dos pacientes estudados revela que a população HIV positiva atendida no HUB é constituída principalmente de adultos jovens. Exceto por um paciente, todos os participantes do estudo eram alfabetizados, tendo 50% deles concluído o ensino fundamental. O paciente HIV positivo que procura atendimento no Serviço de Coloproctologia é, em geral, homem jovem alfabetizado, com primeiro grau completo⁴. Em nosso estudo, não foi encontrada associação, estatisticamente significativa, entre a condição de homem que faz sexo com homem (HSH) e lesões anorretais, tendo-se em conta que esta condição é um fator de risco para estas lesões^{1 20}.

Os sinais e sintomas mais freqüentes nos pacientes HIV positivos com lesões anorretais são (em ordem de freqüência): dor anorretal, verrugas anais, retorragia, piorréia e prurido anal, concordando com os dados relatados na literatura revisada^{4 7 22}.

As duas lesões anorretais mais freqüentemente relatadas nos estudos em população HIV positiva são os condilomas e as úlceras anais - idiopáticas, associadas ao herpes vírus ou ao citomegalovírus (CMV)^{1 10 11 13 17 20 22}. A alta prevalência de condilomatose e de NIA nos pacientes HIV positivos sugere a importância do exame anorretal de rotina nestes pacientes.

As doenças anorretais parecem incidir mais em homossexuais masculinos que atuam tanto ativamente quanto passivamente, e ser menos freqüentes naqueles que não praticam coito anal receptivo, sendo que a evolução das lesões apresentadas ainda é semelhante em ambos os grupos. Uma limitação encontrada foi que os estudos revisados não discriminam o tipo de coito realizado, limitando-se a unificar todos os hábitos sexuais em um só, atribuído ao grupo homossexual masculino^{19 21}.

Nossos resultados mostram uma freqüência elevada de verrugas anais, seguida de prurido anal e de retorragia. Isto difere parcialmente de outros estudos na literatura, onde a dor anorretal é o sintoma mais freqüente, seguido das verrugas anais e da retorragia^{1 22}. O condiloma foi a lesão anal mais freqüente. No entanto os dados do HUB indicam a fissura anal como a segunda lesão mais freqüente, seguida das úlceras anais, não concordando com outros trabalhos, que indicam as úlceras, neoplasias e fistulas anais em ordem decrescente^{10 17 22}. Esta diferença pode ser explicada pela característica do serviço de saúde em ser ou não direcionado ao atendimento de doenças anorretais em pacientes HIV positivos.

A terapia HAART não teve associação com menor índice de lesões anorretais, já mostrado em todos os estudos que avaliaram estes fatores^{1 17}.

A presença do LPV/r (inibidor de protease) no esquema antirretroviral associou-se ao aumento da freqüência de condiloma anal. Contudo, o esquema mais usado no Serviço de DIP do HUB é a associação de zidovudina, lamivudina e efavirenz (AZT + 3TC + EFZ), que não inclui um IP, mas, quando um IP é introduzido, LPV/r é a primeira escolha. A introdução desse

IP poderia ser evitado como primeira escolha nos pacientes homossexuais praticantes de coito anal receptivo, uma vez que este grupo mostrou maior prevalência de condilomatose anal que, mesmo sendo uma neoplasia benigna, não há estudo que exclua sua possível malignização^{6 16 20}.

Mais da metade (59,7%) dos pacientes que praticam coito anal não usa preservativo. Isto além de aumentar a chance de transmissão do HIV para pessoas soronegativas a este vírus, aumenta a probabilidade de transmissão do HPV, o qual joga um papel importante na gênese das lesões pré malignas no canal anal.

Os achados e associações descritos correspondem a um período de tempo fixo e a um só grupo de estudo, necessitando estudos adicionais longitudinais e em grupos diversificados de outras instituições para firmar suas conclusões.

AGRADECIMENTOS

Ao Serviço de Coloproctologia do HUB, aos médicos residentes em infectologia e coloproctologia, e aos integrantes do Projeto Convivência, pelo apoio e facilidades para o desenvolvimento deste trabalho.

REFERÊNCIAS

- Barrett WL, Callahan TD, Orkin BA. Perianal manifestations of human immunodeficiency virus infection: experience with 260 patients. *Diseases of Colon and Rectum* 41: 606-611, 1998.
- Chin-Hong PV, Palefsky JM. Natural history and clinical management of anal human papillomavirus disease in men and women infected with human immunodeficiency virus. *Clinical Infectious Diseases* 35: 1127-1134, 2002.
- Chin-Hong PV, Palefsky JM. Human papillomavirus anogenital disease in HIV-infected individuals. *Dermatology Therapy* 18: 67-76, 2005.
- Cruz G, Rodrigues J, Oliveira A. Manifestações coloproctológicas em 42 pacientes portadores de síndrome de imunodeficiência adquirida (AIDS). *Revista Brasileira de Coloproctologia* 17: 105-116, 1997.
- De Sanjose S, Palefsky J. Cervical and anal HPV infections in HIV positive women and men. *Virus Research* 89: 201-211, 2002.
- Del Mistro A and Chieco Bianchi L. HPV-related neoplasias in HIV-infected individuals. *European Journal of Cancer* 37: 1227-1235, 2001.
- Denis B, May T, Bigard M, Canton P. Anal and perianal lesions in symptomatic HIV infections. Prospective study of a series of 190 patients. *Gastroenterological Clinical Biology* 16:148-154,1992.
- Horster S, Thoma-Greber E, Siebeck M, Bogner JR. Is anal carcinoma a HAART-related problem? *European Journal of Medicine Research* 8:142-146, 2003.
- Hosein S. Anti-cancer agents: Does HAART affect anal growths? *Treatment Update* 15: 133-136, 2003.
- Nadal S, Manzione C, Galvão V, Salim V, Speranzini M. Perianal diseases in HIV-positive patients compared with a seronegative population. *Diseases of Colon and Rectum* 42: 649-654, 1999.
- Nadal S, Manzione C, Horta S, Galvao V. Management of idiopathic ulcer of the anal canal by excision in HIV-positive patients. *Diseases of Colon and Rectum* 42: 1598-1601, 1999.
- Nadal S, Manzione C, Horta S, Galvão V. Comparação das doenças perianais nos doentes HIV+ antes e depois da introdução dos inibidores da protease. *Revista Brasileira de Coloproctologia* 21: 5-8, 2001.
- Orkin BA and Smith LE. Perineal manifestations of HIV infection. *Diseases of Colon and Rectum* 35: 310-314, 1992.
- Palefsky JM. Anal squamous intraepithelial lesions: relation to HIV and human papillomavirus infection. *Journal of Acquire Immune Deficiency Syndrome* 21 (suppl 1): S42-S48,1999.
- Palefsky JM, Holly EA, Ralston ML, Da Costa M, Bonner H, Jay N, Berry JM, Darragh TM. Effect of highly active antiretroviral therapy on the natural history of anal squamous intraepithelial lesions and anal human papillomavirus infection. *Journal of Acquire Immune Deficiency Syndrome* 28:422-428, 2001.
- Piketky C, Darragh TM, Da Costa M, Bruneval P, Heard I, Kazatchkine MD, Palefsky JM. High prevalence of anal human papillomavirus infection and anal cancer precursors among HIV-infected persons in the absence of anal intercourse. *Annals of Internal Medicine* 138: 453-459, 2003.
- Puy-Montbrun T, Denis J, Ganansia R, Mathoniere F, Lemarchand N, Arnous-Dubois N. Anorectal lesions in human immunodeficiency virus-infected patients. *International Journal of Colorectal Diseases*. 7: 26-30, 1992.
- Rius J, Noguera JJ. Anorectal diseases in patients with human immunodeficiency virus (HIV) infection. *Revista de Gastroenterología Mexicana* 61: 139-146, 1996.
- Safavi A, Gottesman L, Dailey TH. Anorectal surgery in the HIV+ patient: update. *Diseases of Colon and Rectum* 34: 299-304, 1991.
- Sanchez G, Vieyra F, Peña J, Villanueva E. Anorectal diseases in HIV-positive patients. A prospective study. *Revista de Gastroenterología Mexicana* 63: 89-92, 1998.
- Wolkomir AF, Barone JE, Hardy HW, 3rd, Cottone FJ. Abdominal and anorectal surgery and the acquired immune deficiency syndrome in heterosexual intravenous drug users. *Diseases of Colon and Rectum* 33: 267-270, 1990.
- Yuhan R, Orsay C, DelPino A, Pearl R, Pulvirenti J, Kay S, Abcarian H. Anorectal disease in HIV-infected patients. *Diseases of Colon and Rectum* 41: 1367-1370,1998.