



Universidade de Brasília

Repositório Institucional da Universidade de Brasília

repositorio.unb.br



Este artigo está licenciado sob uma licença Creative Commons Atribuição-NãoComercial 4.0 Internacional.

Você tem direito de:

Compartilhar — copiar e redistribuir o material em qualquer suporte ou formato.

Adaptar — remixar, transformar, e criar a partir do material.

De acordo com os termos seguintes:

Atribuição — Você deve dar o **crédito apropriado**, prover um link para a licença e **indicar se mudanças foram feitas**. Você deve fazê-lo em qualquer circunstância razoável, mas de maneira alguma que sugira ao licenciante a apoiar você ou o seu uso

Não Comercial — Você não pode usar o material para **fins comerciais**.

Sem restrições adicionais — Você não pode aplicar termos jurídicos ou **medidas de caráter tecnológico** que restrinjam legalmente outros de fazerem algo que a licença permita.



This article is licensed under a Creative Commons Attribution-NonCommercial 4.0 International License.

You are free to:

Share — copy and redistribute the material in any medium or format.

Adapt — remix, transform, and build upon the material.

Under the following terms:

Attribution — You must give **appropriate credit**, provide a link to the license, and **indicate if changes were made**. You may do so in any reasonable manner, but not in any way that suggests the licensor endorses you or your use.

NonCommercial — You may not use the material for **commercial purposes**.

No additional restrictions — You may not apply legal terms or technological measures that legally restrict others from doing anything the license permits.

Esta licença está disponível em: <https://creativecommons.org/licenses/by-nc/4.0/>



OSTEOLOGIA DO DERMATOCRÂNIO E DA MANDÍBULA DE *IGUANA IGUANA IGUANA* (SQUAMATA: IGUANIDAE)

FABIANO CAMPOS LIMA

Laboratório de Anatomia Comparativa dos Vertebrados, Programa de Pós-Graduação em Biologia Animal, Universidade de Brasília, Laboratório de Anatomia Humana e Comparativa, Curso de Ciências Biológicas, Universidade Federal de Goiás, Jataí, Goiás, Brasil. E-mail: fabiano21@hotmail.com

KLEBER FERNANDO PEREIRA

Laboratório de Anatomia Humana e Comparativa, Curso de Ciências Biológicas, Universidade Federal de Goiás, Jataí, Goiás, Brasil. E-mail: kpereiraufg@gmail.com

ANTONIO SEBEN

Laboratório de Anatomia Comparativa dos Vertebrados, Departamento de Ciências Fisiológicas, Universidade de Brasília, Brasília, Distrito Federal, Brasil. E-mail: sebben@unb.br

RESUMO: O esqueleto dos animais fornece dados anatômicos que auxiliam no entendimento de suas características evolutivas. Objetivando subsidiar o conhecimento morfológico dos répteis, fornecemos uma descrição do dermatocrânio e da mandíbula de *Iguana iguana iguana* com base na análise de três esqueletos secos de espécimes adultos. O crânio da referida espécie possui características basais entre os lagartos com formato triangular, pequena região pré-orbital e focinho largo. As estruturas ósseas são bem delimitadas com fusão de alguns ossos na parte caudal e no assoalho. Os ossos pós-frontral, supratemporal, jugal e septomaxila então presentes, o quadrado jugal ausente, frontal e parietal são ímpares e o forame pineal está presente no osso frontal. Na mandíbula o esplenial é reduzido e o pré-articular fundido ao articular. A morfologia do crânio de *I. iguana iguana* exhibe particularidades relacionadas a alguns hábitos de vida, por exemplo o herbivorismo. O padrão geral é similar aos demais lagartos, com características típicas dos Iguanidae e outras únicas para a espécie.

PALAVRAS-CHAVE: Crânio, esqueleto, iguana verde, répteis.

OSTEOLOGY OF DERMATOCRANIUM AND JAW OF *IGUANA IGUANA IGUANA* (SQUAMATA: IGUANIDAE)

ABSTRACT: The skull of animals provides anatomical data that assist in understanding their evolutionary characteristics. With the aim of supporting the morphological knowledge of reptiles; we provide a detailed description of the dermatocranium and lower jaw of *Iguana iguana iguana* based on the analysis of three dried adult skeletons. The skull of this species has basal characteristics among the triangular shape lizards, small pre-orbital region and a large snout. Bone structures are well delineated with fusion of some bones in the caudal part and on the floor. Postfrontral, supratemporal, jugal and septomaxilla bones then present, the quadratejugal absent, frontal and parietal are unpaired and the pineal foramen is present in the frontal bone. In the lower jaw the splenial is reduced and the prearticular fused to articular. The skull morphology of *I. iguana iguana* shows some particularities related to lifestyle habits, for example the herbivory. The general pattern is similar to other lizards, with typical features of Iguanidae and other unique characteristics to the species.

KEY WORDS: Green iguana, reptiles, skeleton, skull.

INTRODUÇÃO

Os répteis representam aproximadamente 6.400 espécies, que segundo uma revisão taxonômica baseada na filogenia, se dividem em quatro grupos, Testudines (tartarugas, cágados e jabutis), Lepidosauria (lagartos, serpentes, anfisbenias e tuatara), Crocodylia (crocodilos, jacarés e gaviais) e Aves, cada um desses com características conspícuas sendo o primeiro grupo a habitar o ambiente terrestre com êxito (Pough et al., 2003; Rieppel & Reisz, 1999; Storer et al., 2005).

O gênero *Iguana* compreende em lagartos distribuídos pelas Américas Central e do Sul (Campos & Desbiez, 2013; Swanson, 2004) cujas características diagnósticas são, fusão da premaxila, presença de tuberosidade prefrontal, processo ventromedial do pterigóide, quilhas presentes na vértebra cervical e planos de autotomia caudal presentes caudalmente aos processos transversais (Conrad, 2008). Seus representantes possuem hábitos arborícolas e são preferencialmente herbívoros (Lazel, 1973; Swanson, 2004). Popularmente conhecida como iguana verde, *Iguana iguana iguana* (Linnaeus, 1758) ocorre nos biomas Amazônia, Caatinga e Pantanal (Campos, 2004; Campos & Desbiez, 2013). Possuem dimorfismo sexual e o período reprodutivo ocorre em meses quentes (setembro a novembro) (Hirth, 1963). As fêmeas cavam os ninhos no solo onde depositam os ovos, aproximadamente 20, e cobrem com serapilheira (Rodda, 1990). Licht & Moberly (1965) reportaram que a eclosão ocorre após 73 dias de incubação.

O esqueleto dos vertebrados apresenta características que conjeturam ou subsidiam a filogenia das espécies, haja vista que os elementos esqueléticos fornecem informações confiáveis sobre as adaptações específicas dos vertebrados como postura e locomoção (Hildebrand & Goslow, 2006). Algumas variações conhecidas desta anatomia podem ser interpretadas com o auxílio de contribuições adquiridas durante a investigação de sua ontogenia (Sánchez-Villagra et al., 2007).

O crânio dos vertebrados corresponde ao segmento corporal com as maiores adaptações e responde de maneira satisfatória as necessidades desses animais. Desempenha funções importantes para proteção, estabilidade e acuidade de todos os sistemas neurossensoriais da cabeça e dos aparelhos de alimentação e respiração (Herrel et al., 2007; Kearney et al., 2005). Cada grupo de animais possui características distintas em sua anatomia craniana o que, dentre outras aplicações, são utilizadas de ampla forma para a descrição de relações filogenéticas (Benton, 1985; Conrad & Norell, 2010; Herrel et al., 2007; Jerez, 2012; Rieppel, 1984a). Nos lagartos, sua anatomia pode ser conservativa para algumas características, sendo impulsionada pelas demandas de construção impostas por pressões seletivas. Assim, esse segmento do esqueleto é ideal para

explorar como as diferentes pressões seletivas e restrições tendem a agir para moldar a evolução de um sistema integrado complexo (Herrel et al., 2007). Objetivando contribuir com o conhecimento morfológico dos lagartos, fornecemos aqui uma descrição do dermatocrânio de *I. iguana iguana*.

MATERIAL E MÉTODOS

Três espécimes adultos de *I. iguana iguana* (dois machos e uma fêmea) que vieram a óbito por causas naturais no Jacarezário da UNESP de Rio Claro foram preparados seguindo métodos osteológicos usuais (Auricchio & Salomão, 2002; Romão & Santos, 2014).

Para a identificação e descrição das estruturas foram utilizadas as terminologias propostas por Oelrich (1956); Jolie (1960) e Avery & Tanner (1971) para o crânio de lagartos.

A colônia de iguanas mantidas na UNESP - Rio Claro/SP é devidamente licenciada pelo ICMBIO - IBAMA - No. 973766. Esta investigação possui aprovação pelo Comitê de Ética no Uso Animal da Universidade Federal de Uberlândia sob protocolo CEUA 070/2012. A utilização do material cadavérico animal é respaldado pela Instrução Normativa número 154/2007 do IBAMA e pela legislação vigente (Lei número 11.794/2008 que regulamenta Pesquisas com Animais no Brasil).

RESULTADOS

SÉRIE FACIAL

Premaxila (Pm, Figura 1) – posicionado na extremidade mais rostral do crânio, este elemento possui uma estreita projeção orientada dorsocaudalmente, o processo nasal, que se estende em forma de cunha entre a porção rostral dos ossos nasais. Sua parte rostral é mais larga, apresentando uma face inferior alveolar. A delgada e afilada projeção do processo nasal articula-se com o corno rostromedial de cada nasal. Ventralmente existe um pequeno processo côncavo que se projeta na transição com o osso vômer, o processo incisivo. Ao longo da margem ventral a premaxila exhibe uma crista alveolar que fornece sustentação para cinco dentes. Rostralmente existe um par de forames pré-maxilares.

Septomaxila – está localizado dorsoventralmente na cavidade nasal. Repousa rostromedialmente entre as cápsulas nasais, lateralmente ao septo nasal. Formam o assoalho e a porção rostromedial da cavidade nasal, além do teto da cavidade que contem o órgão vomeronasal. A septomaxila é orientada rostroventralmente e articula-se com a maxila rostrolateralmente, com o vômer ventralmente e a premaxila rostralmente.

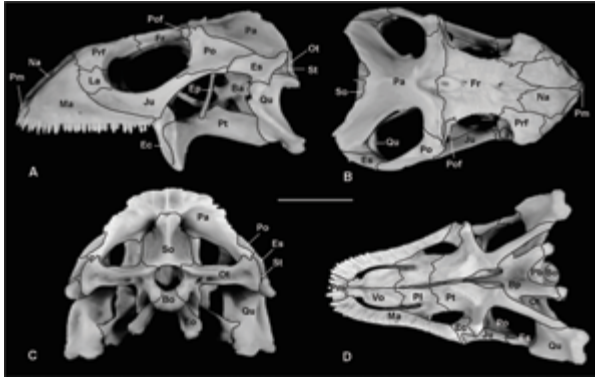


Figura 1 – Fotografias do crânio de *I. iguana iguana* adulta em vista lateral (A), dorsal (B), caudal (C) e ventral (D). Ba, basisfenóide; Bo, basioccipital; Bp, parabasisfenóide; Ec, ectopterigóide; Ep, epipterigóide; Es, esquamosal; Fr, frontal; Ju, jugal; La, lacrimal; Ma, maxilla; Na, nasal; Ot, otoccipital; Pa, parietal; Pfr, pré-frontal; Pl, palatino; Pm, pré-maxila; Po, pós-orbital; Pof, pós-frontal; Pt, pterigóide; Qu, quadrado; So, supraoccipital; St, supratemporal; Vo, vômer. Barra: 2 cm.

Maxila (Ma, Figura 1) – ocupa grande porção da face rostrolateral do crânio e estende-se aproximadamente até a metade do comprimento do crânio, na metade da fenestra orbital. A projeção caudal é denominada processo facial preorbital, sendo ligeiramente côncava, formando as margens ventral e dorsocaudal da fenestra nasal. Seguindo a margem alveolar, existe uma fileira de forames alveolares (normalmente sete) na parte inferior da margem facial. A margem rostródorsal do processo facial forma a margem caudomedial da fenestra nasal. A metade caudal da porção facial da maxila é alongada, contatando o jugal em toda sua extensão. A parte da maxila que suporta os últimos oito dentes está inserida no assoalho da órbita dorsalmente, limitando a fenestra palatina lateralmente, em vista ventral. Cada maxila sustenta 26 dentes dispostos em uma fileira alveolar bem desenvolvida que percorre a margem lateral das fenestras exochoanalis e vomeronasal externa, ventracaudal e ventrorostralmente, respectivamente. As referidas fenestras são contínuas.

Nasal (Na, Figura 1) – a metade caudal dos nasais é ventralmente côncava e forma uma depressão conspícua no crânio. Contatam seu contralateral formando uma sutura internasal retilínea. Rostralmente o nasal forma a margem dorsocaudal da fenestra nasal, exibindo dois processos rostrais, um medial mais proeminente, o corno anteromedial que contata o processo nasal da premaxila e outra projeção lateral, o corno anterolateral, que contata a maxila. A superfície dorsal de cada nasal apresenta três pequenos forames arranjados obliquamente próximos a margem lateral. Sua superfície rostral é lisa enquanto sua porção caudal exibe uma ornamentação similar àquela apresentada pelo frontal.

SÉRIE ORBITAL

Pré-frontal (Pfr, Figura 1) – formam a margem rostródorsal da órbita e caudal da parede da capsula nasal. Pré-frontal, frontal e palatino formam a borda da fenestra orbitonasal que comunicam as cavidades nasal e orbital. Entre este e o lacrimal existe um forame ovalado, o forame lacrimal, entalhado na face caudal deste e que dá passagem para a cavidade nasal. Na superfície dorsal, este osso exibe uma projeção similar a uma lanceta que contata o frontal e forma uma sutura com encaixe entalhado.

Lacrimal (La, Figura 1) – são ossos pequenos e lateralmente dispostos na órbita, contribuindo para a formação da porção rostral desta, juntamente com o pré-frontal e jugal. Ventromedialmente eles são separados dos pré-frontais por meio de tecido conjuntivo. Na parte medial cada lacrimal é talhado e forma a parede lateral do forame lacrimal.

Pós-frontal (Pf, Figura 1) – são pequenos, quadrangulares e alongados. Formam a parte dorsal da margem caudal das órbitas. A margem medial de cada osso articula-se com o processo anterolateral do parietal caudalmente e sua extremidade caudal com a margem lateral do frontal, rostralmente. A margem laterocaudal do pós-frontal contata a margem rostral do processo dorsal de cada pós-orbital. Ventralmente apresentam um entalhe em forma de serrilha que contata o osso frontal.

Pós-orbital (Po, Figura 1) – são ossos trirradiados que ocupam a superfície laterocaudal do crânio, caudalmente posicionados às órbitas. Sua margem rostral contribui para a formação da borda caudoventral da órbita, enquanto que a margem caudal forma a borda lateral da fenestra supratemporal, limitando a metade rostral do arco supratemporal. O processo dorsal deste estende-se dorsalmente e se articula com a margem caudal do pós-frontal rostralmente e com o processo rostrolateral do parietal medialmente. Lateralmente a articulação com o pós-frontal, o processo dorsal suporta um pequeno, porém amplo, processo pós-orbital. Sua borda rostral é espessada enquanto a caudal é laminar.

Jugal – é um osso alongado e laminar com aspecto levemente sigmoide. Contribui para formação de toda a margem ventral da órbita. Cada jugal é composto por dois processos alongados que apresentam curvaturas em sentidos opostos.

SÉRIE MEDIANA

Frontal (Fr, Figura 1) – forma a grande parte da margem dorsal da órbita. É tão longo quanto largo e apresenta ornamentações conspícuas em sua superfície dorsal. Exibe rostralmente de duas projeções laterais, os processos anterolaterais que contatam cada nasal e pré-frontal e outra projeção mediana, processo anteromediano, que se encaixa em forma de entalha na porção mais

caudal da sutura internasal. A margem transversa caudal do frontal finda na margem caudomedial da órbita e se articula com a margem rostral do parietal. Medialmente, a margem caudal do frontal é talhada para formar a margem do forame pineal. Esse forame é conspícuo na porção caudal do frontal. Apresenta bordas espessadas e salientes e sua abertura é ovalada. A face ventral do frontal é ligeiramente côncava e lisa. Na porção rostral existe uma crista que se direciona lateralmente e contata o pré-frontal. Entre estas cristas destaca-se uma fossa rasa que avança pela face ventral do nasal, rostralmente, e forma o teto da cavidade nasal.

Parietal (Pa, Figura 1) - forma grande porção da superfície dorsal do crânio e apresenta uma ornamentação similar ao padrão de escalas da superfície. Lateralmente o parietal possui uma borda côncava e forma a borda medial e rostral da fenestra supratemporal. O corpo do parietal sustenta um par de processos rostrolaterais, bem como um par de longos processos supratemporais. Uma proeminente lâmina ventrolateral descendente conecta esses processos. O corpo do parietal, ou sua porção média, apresenta uma crista longitudinal que rostralmente se bifurca em direção aos processos rostrolaterais, assumindo uma forma de Y. Estendem-se da extremidade caudal até próximo a borda caudal do forame pineal onde bifurca. Cada processo anterolateral é robusto e articula-se com a metade caudal da margem do pós-frontal rostralmente e com o processo caudal do pós-orbital lateralmente. O processo supratemporal é orientado ventralmente, assumindo a forma de uma lâmina larga e ligeiramente côncava. Sua margem ventral é extremamente delgada e lisa, delimitando a margem medial da fenestra supratemporal. A borda dorsal forma um ângulo obtuso, apresentando uma forma similar a um U ou V mais aberto. Possui bordas salientes e rugosas e uma espícula delgada na porção mediana, caudalmente. A extremidade caudal de cada processo supratemporal articula-se com o processo paraoccipital do otoccipital. A margem transversa rostral do parietal articula-se com a margem caudal do frontal e encerra o forame pineal medialmente. Este forame é fechado por um entalhe medial na margem caudal do frontal, não recebendo contribuição direta do parietal. Medialmente a superfície caudoventral do parietal exibe a fossa parietal, que contata a extremidade do processo ascendente do supraoccipital. Esse exibe ainda uma pequena projeção lateral e ventralmente direcionada, o processo medioventral, que contata a extremidade dorsal do epipterigóide. Sua superfície ventral apresenta duas cristas bem definidas que delimitam um sulco central, além de duas projeções triangulares voltadas ventralmente que contatam intimamente a face medial do processo ascendente do supraoccipital.

SÉRIE TEMPORAL

Supratemporal (St, Figura 1) - estão lateralmente dispostos e comprimidos entre o parietal, esquamosal, quadrado e otoccipital na porção caudal do crânio. A extremidade rostral de cada supratemporal estende-se até o outro lado da fossa supratemporal, contudo, caudalmente estão articulados com a extremidade distal do processo paraoccipital do otoccipital, o côndilo cefálico do quadrado, a extremidade caudal do esquamosal, e a cartilagem intercalar.

Esquamosal (Es, Figura 1) - são ligeiramente alongados e delgados, apresentando três extremidades. Contribuem para a formação da margem laterocaudal da fenestra supratemporal. Caudalmente o esquamosal é largo e projeta um pedículo curvo dorsalmente que se articula com a extremidade caudal do supratemporal e ventralmente com o côndilo cefálico do quadrado. Dorsalmente contata o processo supratemporal do parietal através de um processo dorsal ascendente. Rostalmente forma uma sutura oblíqua com o pós-orbital, fechando lateralmente a fenestra supratemporal.

SÉRIE PALATINA

Vômer (Vo, Figura 1D) - elemento rostral no palato e forma a borda medial de cada fenestra vomeronasal externa rostrolateralmente e aproximadamente três quartos do comprimento da margem medial de cada fenestra exochoanalis, caudalmente. Articulam-se entre si formando uma sutura intervomeriana que acompanha a linha mediana. Rostralmente contatam a premaxila através de uma projeção que se destaca na porção ventral do palato. Nesta face existem duas cristas sinuosas que contornam a porção óssea mais próxima à margem medial da fenestra vomeronasal. Na superfície dorsal existe um pequeno entalhe rostral, marcado por uma crista evidente na linha mediana, que corresponde à margem medial da fenestra vomeronasal. Caudalmente o vômer contata o palatino formando uma sutura em forma de V com o ápice voltado caudalmente.

Palatino (Pl, Figura 1D) - separados medialmente por um estreito e alongado espaço piriforme, é formado por três processos (vomeriano rostromedial, pterigóide caudal e maxilar rostrolateralmente). Os processos vomerianos sobrepõem o vômer na porção mais caudal do palato, formando uma sutura. A borda rostral do processo maxilar forma a margem caudal da fenestra exochoanalis, contatando ainda, lateralmente, a maxila através de uma sutura oblíqua. O amplo e quadrangular processo do pterigóide descende ventrocaudalmente e forma a margem medial da fenestra orbital inferior. Esse processo apresenta ainda um pequeno forame que se abre na fossa orbitonasal. O pequeno processo maxilar forma, caudalmente, a metade medial da borda rostral da fenestra orbital inferior. O processo maxilar ainda sobrepõe à superfície dorsal da maxila pró-

ximo à órbita e contribui para a formação do forame maxilopalatino.

Ectopterigóide (Ec, Figura 1A,D) – formam a margem laterocaudal da fenestra orbital inferior. Cada ectopterigóide exibe três processos, rostrolateral, laterocaudal e medial. O processo rostrolateral sobrepõe à superfície dorsal da porção caudal da maxila, estendendo-se pelos quatro últimos dentes. Lateralmente, estes processos se articulam com a porção caudal da margem ventromedial do processo maxilar do jugal. O processo medial bifurca em ramos dorsal e ventral, que ancoram firmemente a porção rostral do processo transversal do pterigóide. O ramo ventral é vertical e menor que o dorsal. A superfície dorsal do palatino apresenta duas cristas laminares na porção mediana que limitam lateralmente o sulco para o nervo olfatório. Rostralmente existe um tubérculo que se torna contínuo caudalmente às duas bordas da lamina palatina dorsal, um dobramento que forma as bordas do espaço piriforme, sendo contínuas caudalmente no osso pterigóide.

Pterigóide (Pt, Figura 1A,D) – rostralmente apresentam dois processos: o palatino, medialmente, e o transversal, lateralmente. Cada processo palatino é plano e triangular, forma o quadrante caudal do assoalho da cavidade oral e, caudalmente é sobreposta pelo processo pterigóide de cada palatino. Cada processo transversal estende-se laterocaudalmente e contatam o quadrado. Esse processo se expande e rostralmente é envolvido pelos ramos ventral e dorsal do processo medial do ectopterigóide. Caudalmente cada pterigóide apresenta um longo e lateralmente comprimido processo quadrado, que constitui a metade do tamanho desse osso. O processo quadrado é medialmente côncavo, lateralmente convexo e estende-se laterocaudalmente para articular com a porção ventral do quadrado. O processo transversal apresenta-se como uma lâmina delgada e levemente convexa dorsolateralmente. Na porção média do pterigóide, na base do processo transversal, existe uma projeção ventrolateral ampla que se articula com o ectopterigóide. Lateralmente, essa união é visível como uma sutura em forma de S. Os pterigóides são os únicos ossos da série palatina que apresentam dentes. Cada elemento possui uma fileira oblíqua de pequenos dentes cônicos e retilíneos na face ventral, ao nível da margem caudal da fenestra orbital inferior. Essa fileira direciona-se lateralmente acompanhando a margem óssea que delimita a borda medial da fenestra piriforme, caudalmente.

Parabasisfenóide (Bp, Figura 1) – a porção dérmica desse elemento é fundida com o basisfenóide e, portanto, indistinguível no adulto, exceto por um longo e delgado processo cultriforme rostromedial, sendo descritos como um único elemento. Suas bordas ventrolateral e rostrodorsal são formadas pela crista selar transversa. Ele possui três pares de processos além do cultriforme. Dois delgados, planos e laterocaudais, processos que sobrepõem o basioccipital rostrolate-

ralmente e se estendem na face rostrodorsal até o tubérculo esfenoccipital. Entre as extremidades destes processos, a superfície ventral apresenta um recesso. Rostralmente dois processos basipterigóides, orientados ventrolateralmente, estão presentes e expandem esta extremidade articulando-se com o pterigóide. Dorsal a cada processo basipterigóide existe um pequeno processo alar dorsolateral. O delgado e alongado processo cultriforme repousa sobre a trabécula comum e se estende rostrodorsalmente até o ponto correspondente ao limite caudal da maxila, dorsalmente ao espaço piriforme.

MANDÍBULA

Dentário (De, Figura 2) – é o único elemento da mandíbula que apresenta dentes, 28 aproximadamente, fixos em uma superfície alveolar bem definida. Reveste a porção rostrolateral da cartilagem de Meckel. Caudalmente, o dentário alcança o nível do ápice do coronóide através de uma projeção pontiaguda que se articula em forma de entalhe com o coronóide e suprangular. Na face medial o dentário é bifurcado, o processo esplenial ventral e a porção rostroventral do processo coronóide dorsal sobrepõe o processo lingual rostral do coronóide. Lateralmente o dentário apresenta cinco ou seis forames mentuais posicionados em série. Medialmente exibe uma alongada projeção triangular que contata obliquamente o esplenial.

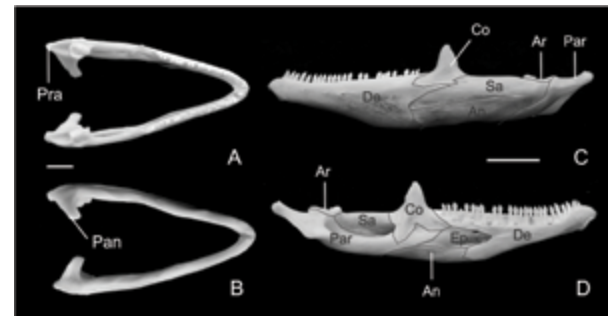


Figura 2 – Mandíbula de *I. iguana iguana* adulta. Vista dorsal (A), ventral (B), lateral (C) e medial (D). De, dentário; Co, coronóide; Sa, suprangular; An, angular; Par, pré-articular; Ar, articular; Ep, esplenial; Pra, processo retroarticular; Pan, processo angular. Barra 1cm (A-B), 3cm (C-D).

Coronóide (Co, Figura 2) – localizado caudalmente ao dentário, possui dois processos ventrais largos que se projetam rostral e caudalmente, os processos dentário e esplenial, respectivamente. Ainda possui um conspicuo processo dorsal, posicionado imediatamente caudal aos dentes mandibulares. Apresenta forma triangular e está posicionado no final do terço médio da mandíbula. Ventrolateralmente, o coronóide possui um processo labial que sobrepõe o dentário. Medialmente o processo esplenial possui uma crista proeminente para inserção muscular.

Suprangular (Sa, Figura 2) – apresenta um forame na face lateral, sendo direcionado caudalmente, próximo à área de contato com o coronóide. Medialmente ele limita a borda dorsal do grande forame mandibular. Em vista lateral, o suprangular possui um terço do tamanho da mandíbula aproximadamente e possui um processo rostrolateral estreito e alongado que se estende entalhado entre o coronóide e o dentário, dorsal e ventral, respectivamente. Caudalmente, o suprangular e o pré-articular são fundidos assim como as porções ventromedial e caudomedial. A articulação entre este e o pré-articular apresenta uma depressão rasa na parede lateral.

Pré-articular (Par, Figura 2)– possui dois processos triangulares, o retroarticular caudalmente e o processo angular, medialmente. O processo angular compreende em uma conspícua projeção ventromedial. Em vista dorsal, o processo retroarticular é definido por duas cristas de bordas arredondadas a crista timpânica, lateralmente e, medialmente a crista medial que convergem caudalmente formando um proeminente tubérculo retroarticular. Rostral aos processos angular e retroarticular, a face dorsal é fundida com a sobreposição do articular. A extremidade rostromedial contata a porção ventrocaudal do processo lingual rostral do coronóide. A margem dorsal se articula com a borda ventromedial do suprangular e forma a parede da fossa adutora. Somente a porção rostral da sutura pré-articular – suprangular é distinguível.

Angular (An, Figura 2)– sua margem caudal é irregular e articula-se lateralmente com o suprangular e medialmente com o pré-articular exibindo ventromedialmente um pequeno forame milohioideo caudal.

Esplénial (Ep, Figura 2) – é o único elemento completamente medial na mandíbula. A extremidade rostral do esplénial forma a margem caudal do forame alveolar inferior e ainda possui um forame milohioideo rostral, caudalmente posicionado em relação ao forame alveolar inferior.

Articular (Ar, Figura 2) – representa o único elemento endocondral da mandíbula. Ocupa a porção caudal do ramo mandibular. Está localizado entre a porção rostral do processo retroarticular e do processo angular do pré-articular, com o qual é fundido. Apresenta um processo rostrrodorsal, um laterocaudal e outro caudomedial. Exibe um par de concavidades dorsais, as porções medial e lateral da fossa glenóide, que formam a faceta articular da mandíbula, que se articula com o osso quadrado. Exibe uma porção na fossa adutora e outra na porção final do canal de Meckel (Figura 2).

DISCUSSÃO

De maneira geral o crânio mantém as características de lagartos ancestrais. Os Iguanidae possuem o focinho alongado com um amplo

processo ventral no osso esquamosal, ausência de fusão no tubérculo esfenoccipital e presença de uma fileira de dentes serrreados (Conrad & Norell, 2010). Banzato et al. (2012), George & Smallwood (1992) relatam que o crânio de Iguana é grosseiramente triangular na vista dorsal e com uma pequena região pré-orbital, mesmas características encontradas em Iguana iguana iguana. Averiguamos ainda a proporção 1:1:2 com relação ao comprimento do focinho, órbita e crânio, assumindo essa estrutura uma forma triangular com a parte rostral bastante curta e robusta. Essa proporção para lagartos Teiidae é equivalente (Barberena et al., 1970; Evers Jr & Soares, 2007; Tedesco et al., 1999).

Iguanidae, Agamidae e Chamaeleonidae são caracterizados por possuírem crânios com focinho curto, largas órbitas e um pronunciado processo pterigóide. Outras famílias apresentam crânio estreito com focinho longo e pequenas órbitas (Herrel et al., 2007; Metzger & Herrel 2005). Jerez (2012) relata que indivíduos de *Mabuya* sp. apresentam focinho largo, que dentre outras, é uma característica da subfamília Lygosominae. Müller (2002) salienta que a anatomia dos lagartos do velho mundo é conservativa, principalmente na família Lacertidae. Dentre as espécies de lagartos, aquelas que apresentam tamanho reduzido possuem crânios largos e fundidos (Müller, 2002; Riepel, 1984b). Em *I. iguana iguana* o crânio pode ser considerado grande em relação ao grupo de lagartos no geral. As estruturas ósseas estão bem delimitadas e não existem processos aparentes de fusão, exceto na parte caudal e assoalho craniano.

Metzger & Herrel (2005) afirmam que a massa craniana em lagartos herbívoros é relativamente mais leve. De fato o crânio de *I. iguana iguana* possui um aspecto delicado e leve, outrora com ossos maciços e resistentes. Stayton (2005), com base em análises morfométricas do crânio de *Iguana*, relacionou estas características aos hábitos de forrageamento do grupo (Cooper & Vitt, 2002; King, 1996; Vitt et al., 2003). Embora apresentem crânios curtos, a mordida é forte, característica compartilhada com outros lagartos herbívoros que possuem mordida lenta. Entretanto, lagartos Scleroglossa tendem a apresentar crânios alongados e dieta insetívora compatível com sua mordida rápida.

Tal morfologia é justificada pelo encurtamento do focinho que, com a diminuição do comprimento da alavanca, ocorre uma vantagem mecânica sem aumento da força muscular (Herrel et al., 2007). Existem ainda algumas dificuldades em se estabelecer um padrão craniano para lagartos herbívoros, visto grandes variações relatadas, porém, semelhanças entre Iguanidae e Agamidae revelaram uma convergência entre estes clados herbívoros (Stayton, 2005).

A diversidade morfológica craniana dos lagartos caracteriza-se pela presença e perda de elementos, por exemplo, o quadrado jugal (Her-

rel et al., 2007; Rieppel & Gronowski 1981). Em nenhuma das descrições, inclusive para *I. iguana iguana*, foi relatado a presença deste elemento, que Müller (2002) associa a expansão do músculo adutor externo da mandíbula. A presença dos ossos septomaxila e supratemporal neste grupo é relatada em várias espécies (Jerez, 2012; Jolie, 1960; Simões-Lopes & Krause, 1988; Stephenson & Stephenson, 1956), inclusive em *I. iguana iguana*.

Nos lagartos o par de septomaxila está posicionado na cápsula olfatória, sobreposto pelos ossos nasais (Stephenson & Stephenson, 1956), mesma posição averiguada em *I. iguana iguana*, sendo em *Liolaemus occipitalis* localizado medialmente à capsula nasal, disposto ao longo do septo nasal (Simões-Lopes & Krause, 1988).

O nasal forma a cobertura dorsal da cápsula olfatória, contatando os ossos pré-maxila, maxila, vômer, pré-frontal e frontal. Em *Crocodylus amazonicus*, o pré-maxila exibe um processo caudal que contata o osso frontal e separa os nasais (Evers Jr, 2007). Em *I. iguana iguana* e nos demais lagartos o contato dos nasais é amplo na linha mediana, embora exista um pequeno processo caudal no pré-maxila e outro rostral no osso frontal. Esses não estão fundidos em *Uroplatus*, *Lygodactylus*, *Lepidodactylus*, *Ebenavia*, *Brookesia*, *Lanthanotus*, *Eremias knoxii* e outros (Broom, 1935; Jolie, 1960).

O vômer ocupa ampla parte na região do palato. Ele contata rostralmente o pré-maxila e caudalmente o palatino. Espécimes de *Mabuya* sp. apresentam adultos com estes elementos fundidos em uma placa única (Jerez, 2007; 2012). Em *L. occipitalis* estes são reduzidos, semicirculares e limitam a borda medial da fenestra vomeronasal. Em *I. iguana iguana*, a borda medial da referida fenestra é limitada pelo vômer, mas este elemento é grande e subtriangular, acompanhando a forma do focinho. Jolie (1960) afirma que a fusão do vômer é uma característica individual ou relacionada à idade em alguns gêneros. Em *Brookesia* e *Rhampholeon* estes estão fundidos ao pré-maxila e, em *Ohisaurus* e *Eumeces* ocorrem dentes vomerianos, estes ausentes em *Iguana*.

Presente na maioria dos lagartos, o jugal apresenta formato geral de um arco grande e robusto com dois processos: maxilar e temporal, mas sua morfologia pode ser distinta em algumas espécies. Em *Delma* e *Ophioseps* estes não desenvolvem tal estrutura, permanecendo o arco orbital nestas espécies aberto. Sua superfície lateral apresenta-se perfurada por vários forames que transmitem ramos cutâneos dos nervos maxilares (Jolie, 1960; Simões-Lopes & Krause, 1988). O jugal perdido em alguns lagartos (*Lygodactylus*), permanece vestigial em outros (*Pachydactylus*) ou reduzido a uma lâmina delgada (*Naultinus*, *Hoplodactylus*, *H. flavivindis*, *C. variegatus* e *G. gecko*) (Jolie, 1960). Para esses últimos, apenas uma espícula transversal está presente, sem a projeção vertical que contata o

pós-frontal, sendo parte substituída por um tendão em lagartos da Nova Zelândia (Stephendson & Stephenson, 1956). O jugal possui forma de lâmina, larga na parte rostral e se estende caudalmente contatando o pós-orbital, limitando a borda lateral da órbita em *I. iguana iguana*, diferindo dos demais lagartos. O tamanho do crânio dessa espécie em relação aos demais lagartos relatados acima provavelmente permite o desenvolvimento de um jugal amplo.

O osso maxila é grande e triangular em vista lateral, formando a maior parte da porção rostral (focinho) do crânio dos lagartos, tal com nos demais vertebrados, sendo o principal elemento associado à dentição (Jolie, 1960). Ele contata os ossos pré-maxila, jugal (quando presente), nasal, pré-frontal, lacrimal, palatino, ectoptergóide, vômer e septomaxila. Para tal apresenta processos como nasal, premaxilar e posterior (Simões-Lopes & Krause, 1988). Na margem labial possui um variado número de forames que dão passagem aos ramos do nervo alveolar superior e a artéria maxilar.

Formado a partir de duas placas ósseas que se fundem na linha mediana, o pré-maxila no adulto é um osso ímpar que possui um processo caudal em forma de cunha que contata os nasais (Simões-Lopes & Krause, 1988). Segundo Jolie (1960), esse osso pode ser bastante reduzido em camaleões ou grande nas espécies da família Scincidae, em *Phyllurus* e alguns Iguanidae, outrora *I. iguana iguana* possui apenas um elemento ósseo reduzido e que sustenta quatro dentes.

Outro elemento que se ossifica por meio de dois centros distintos que se fundem no adulto é o frontal. Em *I. iguana iguana*, ele corresponde em uma ampla placa quadrangular fundida no teto craniano. Esse limita a margem medial da órbita e contata rostralmente o pré-frontal e nasal, e caudalmente contata o parietal formando uma sutura transversal. Jerez (2012), Simões-Lopes & Krause (1988), Stephenson & Stephenson (1956) e Parker (1879) relatam essa como uma característica geral para os lagartos.

Adultos de *Pachydactylus*, *Saurodactylus*, *Ophioseps*, *Xantussidae*, *Feylinia*, *Scincus*, *Eumeces*, *Lacerta*, *Diploglossus* e *Anguis* foram descritos com frontais não fundidos (Jolie, 1960). Parker (1879), entretanto, descreveu apenas um elemento fundido em *Lacerta agilis*, *L. viridis*, *Zooteca vivipara* (*L. vivipara*). Essas variações podem representar heterocronias comuns em alguns lagartos. *I. iguana iguana* possui dois centros de ossificação distintos para esse osso, mas logo no final do período de incubação já se apresentam fundidos.

Percorrendo a borda dorsal da órbita, o frontal apresenta um espessamento característico, formando leves cristas que delimitam uma calha para o canal olfativo (Simões-Lopes & Krause, 1988). O forame pineal pode estar presente no osso frontal, no parietal ou ainda na sutura entre estes. Jolie (1960) relata este normalmente loca-

lizado entre o parietal e o frontal. Em Agamidae o forame pode ser inconspícuo ou ausente tal como em *Leiolepis bellii*, Gekkota, Xantusiidae, Teiidae, *Feylinia* e *Anniella* (Camp, 1923; Romer, 1956) e excepcionalmente largo em *Uromastix*. Em *Chamaeleo* este é envolvido completamente pelo osso frontal (Jolie, 1960), mesma localização relatada nesta investigação para *I. iguana iguana*, embora bem próximo da sutura frontoparietal. Em *Liolaemus occipitalis* (Simões-Lopes & Krause, 1988) está sobre a referida sutura.

Ouro elemento com anatomia conservada entre os lagartos é o parietal. Está localizado caudalmente ao frontal, possui formato retangular e limita o contorno medial das fenestras temporais. Embora tratada amplamente como uma sutura (inclusive exposto no parágrafo acima), Payne et al. (2011) averiguaram que o contato frontoparietal possui estrutura de uma sindesmose. Os autores ainda afirmam ser esta uma característica conservativa dos lagartos, tal como a presença de articulações sinoviais entre os ossos quadrado e articular, epipterigóide e pterigoide, basisfenóide e pterigóide.

Em *Naultinus* e *Hoplodactylus*, o parietal não se funde (Stephenson & Stephenson, 1956), apresentando uma membrana na parte mediana do osso. Os autores justificam tal variação, visto a ausência de ossificação nesses gêneros. Em outras espécies, ou grupos tais como *Aristelliger*, *Uroplatus*, *Gekko* e *Hemidactylus* (McDowell & Bogert, 1954), *Pygopus*, *Delma*, *Aphrasia* e *Xantusiidae* (Romer, 1956) também não ocorre fusão das placas.

De acordo com Jolie (1960), o pré-frontal está sempre presente, mas pode se fundir ao lacrimal, esse último não evidente na maioria dos lagartos. Em *I. iguana iguana* ambos estão presentes e distintos na parte rostral da órbita tal como em *L. occipitalis* (Simões-Lopes & Krause, 1988) e *Parvilacerta parva* (Müller, 2002). O lacrimal está presente também em *Lygodactylus*, *Naultinus*, *Hoplodactylus* e *H. flavivindis* (Stephenson & Stephenson, 1956), sendo inconspícuo em alguns *Gekko*, e ausente em *Microsaura* (Brock, 1940), *Phrynosoma*, alguns Agamidae, *Brookesia* (Sieberrock, 1895), *Xantusia vigilis* (Camp, 1923), alguns Scindidae e Cordylidae (Jolie, 1960). Rieppel (1992, 1994) relata que este osso de desenvolve tarde em *Lacerta vivipara* e *L. agilis exigua*, sendo muito pequenos nestas espécies.

Uma condição basal em lagartos é a presença do pós-orbital e do pós-frontal, estando ambos presentes em *I. iguana iguana*, *L. occipitalis* (Simões-Lopes & Krause, 1988), *Naultinus*, *Hoplodactylus*, *H. flavivindis*, *C. variegatus* e *G. gecko* (Stephenson & Stephenson, 1956). O pré-frontal pode estar fundido ao lacrimal podendo dificultar a identificação desses elementos na parte rostral da órbita (Jolie, 1960).

Presente na região do palato, o pterigóide possui características similares nos lagartos. É alongado formando a metade caudal do palato

e, por meio de processos, oferece área para articulação com os ossos basisfenóide, epipterigóide, palatino, basipterigóide e quadrado. Ocasionalmente, estão presentes dentes no pterigóide (Camp, 1923), normalmente no processo palatino (Simões-Lopes e Krause, 1988). Em *T. maculilabis*, *E. Carinata* e *T. capensis*, *T. bogerti*, *Plica umbra*, *Strobilurus torquatus*, *Tapinurus semitaeniatus*, *Uracentron azureum* estes dentes estão presentes (Rao & Ramaswami, 1952, Skinner, 1973; Torres-Carvajal, 2003), tais como em *I. guana iguana*. Jolie (1960) afirma que em muitos Iguanidae, Teiidae, Lacertidae e outros não existem dentes na região do palato tal como descrito em *Mesalina watsonana* (Khosravani et al., 2011) e *Mabuya* sp. (Evers Jr, 2007), característica única para essas espécies (Mausfeld et al., 2002).

O esquamosal em *I. iguana iguana* é uma placa diminuta lateralmente disposta no crânio, formando a parte caudal da fenestra supratemporal. Característica muito similar foi relatada para *L. occipitalis* (Simões-Lopes & Krause, 1988). Segundo Jolie (1960) o esquamosal está amplamente presente em lagartos, sendo amplo em Anguids e Eumeces e possuindo forma bifurcada em Agamidae, Iguanidae e Chamaeleo, outrora em *I. iguana iguana* não observamos tal morfologia. Stephenson & Stephenson (1956) relatam sua ausência em adultos de *Naultinus* e *Hoplodactylus*.

A mandíbula nos lagartos compreende um par de ramos unidos rostomedialmente por meio de uma sínfise. É formada, em cada antímero, por sete ossos, que apresentam um espaço interno, o canal da mandibular, onde se alojam a cartilagem mandibular (Meckel), o nervo alveolar inferior e a artéria mandibular interna (Bizarro & Soares, 2013). Os elementos esqueléticos são o esplenial, dentário, angular, suprangular, articular, pré-articular e coronóide, com variações descritas para algumas espécies (Simões-Lopes & Krause, 1988). A forma da superfície articular do osso articular pode ser plana em *Ameiva ocellifera* (Bizarro & Soares, 2013), e *Crocodylus amazonicus* (Evers Jr & Soares, 2007) ou côncava em *A. ameiva* (Tedesco et al., 1999) e nos Teiidae no geral (Bizarro & Soares, 2013). Em *I. iguana iguana* a superfície articular deste osso é levemente côncava, haja vista a forma ligeiramente convexa do osso quadrado, estabelecendo uma típica articulação sinovial (Payne et al., 2011).

Semelhante dentre os lagartos, o dentário ocupa a região rostral da mandíbula e sustenta um número variado de dentes. A principal diferença entre Iguanidae e Agamidae é quanto à implantação da dentição (acrodonte e não pleurodonte), embora muitos Agamidae possuam alguns dentes pleurodonte na mandíbula (Banzato et al., 2012). São aproximadamente 20 em *L. occipitalis* (Simões-Lopes & Krause, 1988) e 27 em *I. iguana iguana*. Fatores etários e individuais são responsáveis por esta variação. A face lateral do dentário apresenta alguns forames mentuais

e sua borda ventral serve a origem dos músculos mandibulohióideo e genioglossos.

Na face medial da mandíbula está presente um reduzido osso esplenial. Em *Anolis*, *Gekko*, *Xantusia* e *Mabuya* é descrita a redução ou ausência do esplenial. Esta redução normalmente é acompanhada da redução e perda do angular (Simões-Lopes & Krause, 1988). Ambos os ossos estão presentes em *I. iguana iguana*, embora a característica de redução do esplenial seja conspícua.

Caudalmente, a maníbula é formada pelo articular, suprangular e angular. A fusão desses ossos é comum entre os lagartos. O suprangular, pré-articular e articular são fundidos em *Brookesia*, *Ophisaurus* e *Anniella* (Cope, 1892; Jolie, 1960; Oelrich, 1956; Parker, 1879), mas em *I. iguana iguana* estão claramente individualizados mesmo nos animais adultos. Outrora, Camp (1923) relata que a fusão é uma característica exclusiva dos lagartos.

AGRADECIMENTOS

Obrigado a Marina Sartori, Lucélia Vieira e aos professores André Quagliatto e Augusto Abe pelo empenho na aquisição do material.

REFERÊNCIAS

- Auricchio, P. & M. G. Salomão.** 2002. Técnicas de Coleta e Preparação de Vertebrados. Terra Brasilis, São Paulo.
- Avery, D. F. & W. W. Tanner.** 1971. Evolution of the Iguanine lizards (Sauria, Iguanidae) as determined by osteological and mycological characters. Brigham Young University Science Bulletin, 12: 1-89.
- Banzato, T., P. Selleri, I. A. Veladiano, A. Martin, E. Zanetti & A. Zotti.** 2012. Comparative evaluation of the cadaveric, radiographic and computed tomographic anatomy of the heads of green iguana (*Iguana iguana*), common tegu (*Tupinambis merianae*) and bearded dragon (*Pogona vitticeps*). BMC Veterinary Research, 8: 1-11.
- Barberena, M. C., N. M. B. Gomes & L. P. M. Sanchotene.** 1970. Osteologia craniana de *Tupinambis teguixin*. Publicação Especial da Escola de Geologia, 21: 1-32.
- Benton, M. J.** 1985. Classification and phylogeny of diapsid reptiles. Zoological Journal of the Linnean Society, 84: 97-164.
- Bizarro, G. H. F., M. A. Soares.** 2013. Osteologia craniana de *Ameivula ocellifera*. Revista eletrônica novo enfoque. 17: 120-128.
- Brock, G. T.** 1940. The skull of the chamaeleon, *Lophosaura ventralis* (Gray); some developmental stages. Proceedings of the Zoological Society of London, 110: 219-241.
- Broom, R.** 1935. On the structure of the temporal region in lizard skulls. Annals of the Transvaal Museum. 18: 13-22.
- Camp, C. L.** 1923. Classification of the lizards. Bulletin of the American Museum of Natural History. 48: 289-481.
- Campos, Z.** 2004. *Iguana iguana* (Sinimbu). Reproduction. Herpetological Review, 25:169.
- Campos, Z. & A. L. J. Desbiez.** 2013. Structure of size and reproduction of green iguanas (*Iguana iguana*) in the Brazilian Pantanal. IRCF Reptiles & Amphibians. 20: 53-56.
- Conrad, J. L.** 2008. Phylogeny And Systematics Of Squamata (Reptilia) Based On Morphology. Bulletin of the American Museum of Natural History, 310: 1-182.
- Conrad, J. L. & M. A. Norell.** 2010. Cranial autapomorphies in two species of Iguana (Iguanidae: Squamata). Journal of Herpetology, 44: 307-312.
- Cooper, W. E. & L. J. Vitt.** 2002. Distribution, extent, and evolution of plant consumption by lizards. Journal of Zoology. 257: 487-517.
- Cope, E. D.** 1892. The osteology of the Lacertilia. Proceedings of the American Philosophical Society. 30: 185-221.
- Evers Jr, P. R. & M. Soares.** 2007. Descrição do crânio de *Crocodilurus amazonicus* spix, 1825 (Squamata, Teiidae). Arquivos do Museu Nacional. 65: 47-57.
- Herrel, A., C. Schaerlaeken, J. J. Meyers, K. A. Metzger, & C. F. Ross.** 2007. The evolution of cranial design and performance in squamates: Consequences of skull-bone reduction on feeding behavior. Integrative and Comparative Biology. 47: 107-117.
- Hildebrand, M. & G. E. Goslow.** 2006. Análise da estrutura dos vertebrados. 3rd ed., Atheneu, São Paulo.
- Hirth, H. F.** 1963. The ecology of two lizards on a tropical beach. Ecological Monographs. 33: 83-112.
- Jerez, A.** 2007. Desarrollo del plan corporal en *Mabuya mabouya*. Tucumán (Argentina): Facultad de Ciencias. Naturales e Instituto Miguel Lillo. Universidad Nacional de Tucumán. p. 173.

- Jerez, A.** 2012. Características estructurales del esqueleto en *Mabuya* sp. (Squamata: Scincidae): Una comparación con escíncidos africanos. *Actualidades Biológicas*. 34: 207-223.
- Jolie, M. T.** 1960. The head skeleton of the lizard. *Acta Zoologica*. 44: 1-64.
- Kearney, M., J. A. Maisano & T. Rowe.** 2005. Cranial anatomy of the extinct amphisbaenian *Rhineura hatcherii* (Squamata, Amphisbaenia) Based on High-Resolution X-Ray Computed Tomography. *Journal of Morphology*. 264: 1-33.
- Khosravani, A., N. Rastegar-Pouyani, & H. Oraie.** 2011. Comparative skull osteology of the lacertid lizards *Eremias persica* and *Mesalina watsonana* (Sauria: Lacertidae). *Iranian Journal of Animal Biosystematics*. 7: 99-117.
- King, G.** 1996. *Reptiles and herbivory*. Chapman & Hall, London.
- Lazell, J. D.** 1973. The lizard genus *Iguana* in the Lesser Antilles. *Bulletin of the Museum of Comparative Zoology* 145: 1-28.
- Licht, P. & W. R. Moberly.** 1965. Thermal Requirements for Embryonic Development in the Tropical Lizard *Iguana iguana*. *Copeia*. 4: 515-517.
- Mausfeld, P., A. Schmitz., W. Böhme, B. Misof, D. Vrcibradic & C. F. Duarte-Rocha.** 2002. Phylogenetic affinities of *Mabuya atlantica* Schmidt, 1945, endemic to the Atlantic Ocean archipelago of Fernando de Noronha (Brazil): necessity of partitioning the genus *Mabuya* Fitzinger, 1826 (Scincidae: Lygosominae). *Zoologischer Anzeiger*. 241: 281-293.
- McDowell, S. B., & C. M. Bogert.** 1954. The systematic position of *Lanthanotus* and the affinities of the Anguinomorph Lizard. *Bulletin of American Museum of Natural History*. 105.
- Metzger, K. & A. Herrel.** 2005. Correlations between lizard cranial shape and diet: a quantitative, phylogenetically informed analysis. *Biological Journal of Linnean Society*. 86: 433-66.
- Müller, J.** 2002. Skull osteology of *Parvilacerta parva*, a small-sized lacertid lizard from Asia Minor. *Journal of Morphology*. 253: 43-50.
- Oelrich, T. M.** 1956. The anatomy of the head of *Ctenosaura pectinata* (Iguanidae). *Miscellaneous Publications Of the University of Michigan*. 94: 1-122.
- Parkerw, K.** 1879. On the structure and development of the skull in the Lacertilia. *Philosophical Transactions of the Royal Society*. 170: 595-640.
- Payne, S. L., C. M. Holliday, & M. K. Vickaryous.** 2011. An osteological and Histological investigation of cranial joints in Geckos. *The Anatomical Record*. 294: 399-405.
- Pough, F. H., C. M. Janis, & J. B. Heiser.** 2003. *A Vida dos Vertebrados*. Atheneu, São Paulo.
- Rao, M. K. M., & L. S. Ramaswami.** 1952. The fully formed chondrocranium of *Mabuya* with an account of the adult osteocranium. *Acta Zoologica*. 33: 209-275.
- Rieppel, O.** 1984a. Miniaturization of the lizard skull: its functional and evolutionary implications. *Symposia of the Zoological Society of London* 52: 503-520.
- Rieppel, O.** 1984b. The structure of the skull and jaw adductor musculature in the Gekkota, with comments on the phylogenetic relationships of the Xantusiidae (Reptilia: Lacertilia). *Zoological Journal of the Linnean Society*. 82: 291-318.
- Rieppel, O.** 1992. Studies on skeleton formation in Reptiles. III. Patterns of ossification in the skeleton of *Lacerta vivipara* Jacquin (Reptilia, Squamata). *Fieldiana Zoologica* 68: 1-25.
- Rieppel, O.** 1994. Studies on skeleton formation in Reptiles. Patterns of ossification in the skeleton of *Lacerta agilis exigua* (Reptilia, Squamata). *Journal of Herpetology*. 28: 145-153.
- Rieppel, O. & R. R. Reisz.** 1999. The origin and Early Evolution of Turtles. *Annual Review of Ecology and Systematics* 30: 1-22.
- Rieppel, O. & R. Gronowski.** 1981. The loss of the lower temporal arcade in diapsid reptiles. *Zoological Journal of the Linnean Society*. 72: 203-17.
- Rodda, G. H.** 1990. Highway madness revisited: Roadkilled *Iguana iguana* in the llanos of Venezuela. *Journal of Herpetology*. 24: 209-211.

- Romão, M. F. & Santos, A. L. Q.** 2014. Anatomia óssea do crânio de *Chellus fimbriatus* (Reptilia: Chelidae). *Bioscience Journal*. 30: 512-517.
- Romer, A. S.** 1956. *Osteology of the reptiles*. University Chicago Press, Chicago.
- Sánchez-Villagra, M. R., C. Mitgutsch, H. Nagashima, & S. Kuratani.** 2007. Autopodial Development in the Sea Turtles *Chelonia mydas* and *Caretta caretta*. *Zoological Science*. 24: 257-263.
- Simões-Lopes, P. C. A. & L. Krause.** 1988. Osteologia do sincrânio de *Liolaemus occipitalis* Boulenger, 1885 (Sauria, Iguanidae). *Revista Brasileira de Zoologia*. 5: 491-508.
- Skinner, M. M.** 1973. Ontogeny and adult morphology of the skull of the South African skink *Mabuya capensis* (Gray). *Annals of the University of Stellenbosch*. 48: 1-116.
- Stayton, C. T.** 2005. Morphological evolution of the lizard Skull: A geometric morphometrics survey. *Journal of Morphology*. 263: 47-59.
- Stephenson, N. B. & M. Stephenson.** 1956. The osteology of New Zealand geckos and its bearing on their morphological status. *Transactions of the Royal Society of New Zealand*. 84: 341-385.
- Storer, T. I., R. L. Usinger, R. C. Stebbins, & J. W. Nybakken.** 2005. *Zoologia Geral*. Companhia Editora Nacional, São Paulo.
- Swanson, P. L.** 2004. The iguana: *Iguana iguana iguana*. *Iguana*. 11: 179-182.
- Tedesco, M. E., L. Krause, & B. B. Alvarez.** 1999. Descripción del sincraneo de *Ameiva ameiva* (Linnaeus) (Squamata, Teiidae). *Revista Brasileira de Zoologia*, 16: 1025-1044.
- Torres-Carvajal, O.** 2003. Cranial Osteology of the Andean Lizard *Stenocercus guentheri* (Squamata: Tropicuridae) and Its Postembryonic Development. *Journal of Morphology*. 255: 94-113.
- Vitt, L. J., E. R. Pianka, W. E. Cooper & K. Schwenk.** 2003. History and the global ecology of squamate reptiles. *The American Naturalist*. 162: 44-60.

Recebido em 19.IX.2014

Aceito em 06.XI.2014