

Universidade de Brasília (UnB)
Faculdade de Medicina
Núcleo de Medicina Tropical

Leandro Junio Barreto dos Reis

**Efeito da testosterona na infecção experimental de
camundongos por *Strongyloides venezuelensis***

Brasília, DF

2016


Leandro Junio Barreto dos Reis

Efeito da testosterona na evolução do *Strongyloides venezuelensis* em camundongos

Dissertação de Mestrado apresentada ao Programa de Pós-graduação em Medicina Tropical da Universidade de Brasília, como requisito parcial para obtenção do título de Mestre em Medicina Tropical, área de concentração: Biologia das Doenças Infecciosas e Parasitárias.

Orientadora

Prof^a. Dr^a. Eleuza Rodrigues Machado



Brasília, DF

2016

BR375e Barreto dos Reis, Leandro Junio Barreto dos Reis
Efeito da testosterona na infecção experimental de
camundongos por *Strongyloides venezuelensis* /
Leandro Junio Barreto dos Reis Barreto dos Reis;
orientador Eleuza Rodrigues Machado Rodrigues
Machado. -- Brasília, 2016.
130 p.

Dissertação (Mestrado - Mestrado em Medicina
Tropical) -- Universidade de Brasília, 2016.

1. *Strongyloides venezuelensis*. 2. Testosterona.
3. Resposta Imune celular. 4. Resposta Imune
Humoral. 5. Orquiectomia. I. Rodrigues Machado,
Eleuza Rodrigues Machado, orient. II. Título].

Leandro Junio Barreto dos Reis

Efeito da testosterona na evolução do *Strongyloides venezuelensis* em camundongos

Data da defesa da dissertação

04/11/2016

Banca examinadora

Orientadora: Prof^a. Dr^a. Eleuza Rodrigues Machado
Programa de Pós-Graduação em Medicina Tropical, UnB.
Presidente da Banca

Membro Interno: Prof. Dr. Vicente de Paula Martins – UnB
(Membro titular)

Membro Externo: Prof^a. Dr^a. Anamélia Lorenzetti Bocca – UnB
(Membro titular)

Suplente Externo: Prof. Dr. Gutemberg Delfino de Sousa – FAB
(Membro suplente)

Dedico este trabalho ao meu avô (in memoriam) a minha esposa Anne Heloise pelo seu apoio e por abdicar do seu tempo, a minha mãe que sempre me apoiou nos momentos bons e ruins e a minha filha que ainda não entende porque não brincar com ela, vocês são tudo para mim.

AGRADECIMENTOS

Aos meus pais, sempre.

À minha esposa Anne Heloise, pelo apoio e paciência;

Aos colegas do Laboratório de Análises Clínicas da Faculdade Anhanguera de Brasília;

Aos amigos que direta ou indiretamente me apoiaram e estiveram ao meu lado dando força e orando por mim. Cito alguns importantes:

- À minha Coordenadora do curso de Ciências Biológicas Prof^a. Dr^a. Giovanna;
- Ao Diretor da Faculdade Anhanguera de Brasília Prof. Leandro Cerutti;
- Ao amigo de mestrado Mateus von Glehn pelo apoio mesmo de longe.
- Às estagiarias do Laboratório de Parasitologia: Lana Cristina sua ajuda foi fundamental, Daylane, Hayana, Tatiele pelo empenho e ajuda quando mais precisei;
- À Dra. Fernanda de Freitas Anibal e a doutoranda Cynthia Aparecida de Castro, ambas da Universidade Federal de São Carlos (UFSCar) pelas quantificações dos anticorpos.
- Á Dra. Lúcia Helena Faccioli e ao Dr. Carlos Artério Sorgi, ambos da Faculdade de Ciências Farmacêuticas da Universidade de São Paulo de Ribeirão Preto, pelas quantificações das citocinas.
- Á funcionária Maria da Glória da Silva do Laboratório de Técnicas Histológicas pelo processamento dos cortes histopatológicos e a veterinária Ana Luíza Sarkis Vieira Bittar pelo análises dos cortes histopatológicos.

À minha orientadora, Prof^a. Dr^a. Eleuza Rodrigues Machado, que nunca mediu esforços para auxiliar em meus trabalhos, pela paciência, compreensão, ter suportado minhas falhas, e principalmente não ter me abandonado.

Aos estagiários do Laboratório de Parasitologia Medica e Biologia de

Vetores, da Faculdade de Medicina, Universidade de Brasília (UnB).

Aos queridos professores do Núcleo de Medicina Tropical, nomeadamente os professores: Gustavo Romero, Pedro Tauil, Wildo Navegantes, Elisabeth Duarte, Maria Regina Fernandes, André Nicola, Patrícia Albuquerque, Cecília Favalli, Maria Imaculada, Nadjar Nitz, e Rodrigo Gonçalves-Gurgel. Obrigado pela generosidade de compartilhar o conhecimento.

*“O maior inimigo do conhecimento não é a
Ignorância, mas sim a ilusão de conhecimento”.*

Stephen Hawkin

LISTA DE FIGURAS

Figura 1.	Distribuição de estrogiloidíase mundialmente em 2014.	19
Figura 2.	<i>S. stercoralis</i> . Representação esquemática das formas evolutivas.	22
Figura 3.	Ciclo de vida do parasito <i>S. stercoralis</i> .	24
Figura 4.	Esquema da síntese de testosterona.	33
Figura 5.	Número de leucócitos totais no sangue de camundongos operados (Op = Orquiectomizados) ou não e tratados ou não com testosterona (T), Sham, Controles, Infectados ou não com <i>S. venezuelensis</i> .	56
Figura 6.	Número de neutrófilos no sangue de camundongos operados (Op = Orquiectomizados) ou não e tratados ou não com testosterona (T), Sham, Controles, Infectados ou não com <i>S. venezuelensis</i> .	57
Figura 7.	Número de eosinófilos no sangue de camundongos operados (Op = Orquiectomizados) ou não e tratados ou não com testosterona (T), Sham, Controles, Infectados ou não com <i>S. venezuelensis</i> .	58
Figura 8.	Número de células mononucleares no sangue de camundongos operados (Op = Orquiectomizados) ou não e tratados ou não com testosterona (T), Sham, Controles, Infectados ou não com <i>S. venezuelensis</i> .	59
Figura 9.	Quantificação de IgG1 no soro de camundongos no soro de camundongos operados (Op = Orquiectomizados) ou não e tratados ou não com testosterona (T), Sham, Controles, Infectados ou não com <i>S. venezuelensis</i> .	62
Figura 10.	Quantificação de IgE no soro de camundongos operados (Op = Orquiectomizados) ou não e tratados ou não com testosterona (T), Sham, Controles, Infectados ou não com <i>S. venezuelensis</i> .	63

- Figura 11.** Quantificação de IL-4 no soro de camundongos operados (Op = Orquiectomizados) ou não e tratados ou não com testosterona (T), Sham, Controles, Infectados ou não com *S. venezuelensis*. 67
- Figura 12.** Quantificação de IL-5 no soro de camundongos operados (Op = Orquiectomizados) ou não e tratados ou não com testosterona (T), Sham, Controles, Infectados ou não com *S. venezuelensis*. 68
- Figura 13.** Quantificação de IL-13 no soro de camundongos operados (Op = Orquiectomizados ou não, tratados ou não com testosterona (T), e Infectados ou não com *S. venezuelensis*. 69
- Figura 14.** Quantificação de IL-12 no soro de camundongos operados (Op = Orquiectomizados) ou não e tratados ou não com testosterona (T), Sham, Controles, Infectados ou não com *S. venezuelensis*. 70
- Figura 15.** Quantificação de IFN-gama no soro de camundongos operados (Op = Orquiectomizados) ou não e tratados ou não com testosterona (T), Sham, Controles, Infectados ou não com *S. venezuelensis*. 71
- Figura 16.1.** Fotomicrografia de cortes do intestino delgado de animais orquiectomizados ou não, e infectados ou não com Sv. 75
- Figura 16.2.** Fotomicrografia de cortes de intestino delgado de animais orquiectomizados, tratados com testosterona exógena e infectados ou não com Sv. 76
- Figura 17.1.** Fotomicrografia de cortes de parênquima de pulmão de animais orquiectomizados ou não, e infectados ou não com Sv. 79
- Figura 17.2.** Fotomicrografia de cortes de parênquima de pulmão de animais orquiectomizados ou não, tratados ou não com testosterona exógena, e infectados ou não com Sv. 80

- Figura 18.1.** Fotomicrografia de cortes dos baços de animais orquiectomizados ou não, e infectados ou não com Sv. 83
- Figura 18.2.** Fotomicrografia de cortes dos baços de animais orquiectomizados ou não, tratados ou não com testosterona exógena, e infectados ou não com Sv. 84
- Figura 19.1.** Fotomicrografia de cortes dos fígados de animais orquiectomizados ou não, e infectados ou não com Sv. 87
- Figura 19.2.** Fotomicrografia de cortes dos fígados de animais orquiectomizados ou não, tratados ou não com testosterona exógena, e infectados ou não com Sv. 88
- Figura 20.1** Fotomicrografia de cortes dos músculos do coração de animais orquiectomizados ou não, e infectados ou não com Sv. 91
- Figura 20.2.** Fotomicrografia de cortes dos músculos do coração de animais orquiectomizados ou não, tratados ou não com testosterona exógena, e infectados ou não com Sv. 92

LISTA DE TABELAS

Tabela 1A.	Número de vermes parasitos e ovos recuperados dos intestinos delgados (Duodenos) de camundongos operados (Op = Orquiectomizados) ou não, e tratados ou não com testosterona (T), Sham, Controles, Infectados ou não com <i>S. venezuelensis</i> .	49
Tabela 1B.	Número de vermes parasitos e ovos recuperados dos intestinos delgados (Duodenos) de camundongos operados (Op = Orquiectomizados) ou não, e tratados ou não com testosterona (T), Sham, Controles, Infectados ou não com <i>S. venezuelensis</i> .	49
Tabela 2A.	Número de larvas recuperadas dos pulmões e dos intestinos delgados (Duodenos) de camundongos operados (Op = Orquiectomizados) ou não, e tratados ou não com testosterona (T), Sham, Controles, Infectados ou não com <i>S. venezuelensis</i> .	52
Tabela 2B.	Número de larvas recuperadas dos pulmões e dos intestinos delgados (Duodenos) de camundongos operados (Op = Orquiectomizados) ou não, e tratados ou não com testosterona (T), Sham, Controles, Infectados ou não com <i>S. venezuelensis</i> .	52
Esquema 1.	Resumo sobre a manutenção da linhagem L-2 de <i>Strongyloides venezuelensis</i> no Laboratório de Parasitologia Medica e Biologia de Vetores, no ano de 2016.	38
Esquema 2.	Resumo sobre os diferentes grupos experimentais utilizados na realização desse projeto, no ano de 2016.	41

LISTA DE ABREVIATURAS

BSA	Albumina de soro bovino
cm	Centímetro
d	Dias
D.O.	Densidade optica
FSH	Hormônio folículo-estimulante
G	Grupo
g	Gramas
GM – CSF	Fator estimulador de colônias
h	Hora
H ₂ O ₂	Peróxido de hidrogênio
H ₂ SO ₄	Ácido sulfúrico
IFN-gama	Interferon-gama
Kg	Kilograma
L ₃	Larvas filarioides
LH	Hormônio Luteinizante
M	Molar
mg	Miligramas
min	Minutos
ml	Mililitros
mm	Milímetros
MO	Medula Óssea
n	Número

Na ₂ CO ₃	Carbonato de sódio
NaHCO ₃	Bicarbonato de sódio
nm	Nanômetro
°C	Graus Celsius
PBS	Tampão fosfato-salino
pg	Picograma
PMN	Polimorfonucleares
%	Porcentagem
rpm	Rotação por minuto
s.c.	Subcutânea
Sv	<i>Strongyloides venezuelensis</i>
t	Temperatura
TNF	Fator de Necrose Tumoral
%	Porcentagem

Finaciamento

Agradeço ao departamento de medicina tropical, representado pelo Prof^o. Gustavo Romero.

ÍNDICE

AGRADECIMENTOS	i
LISTA DE FIGURAS	iv
LISTA DE TABELAS	vii
LISTA DE ABREVIACÕES	viii
FINANCIAMENTO	x
ÍNDICE	xi
RESUMO	xiv
ABSTRACT	xvi
1. INTRODUÇÃO	18
1.1. Aspectos morfológicos de <i>S. stercoralis</i>	21
1.2. Ciclo de vida de <i>S. stercoralis</i>	22
1.3. Aspectos clínicos na estrogiloidíase.....	25
1.4. Resposta imune do hospedeiro com estrogiloidíase.....	26
1.5. Diagnóstico da estrogiloidíase.....	29
1.6. Testosterona.....	32
2. JUSTIFICATIVA	35
3. OBJETIVOS	36
3.1. Objetivo geral.....	36
3.2. Objetivos específicos.....	36
4. METODOLOGIA	37
4.1. Local da pesquisa.....	37
4.2. Animais.....	37
4.3. Manutenção do <i>Strogiloides venezuelensis</i>	38
4.4. Orquiectomia dos animais.....	38
4.5. Infecção dos animais.....	39
4.6. Tratamento para reposição de testosterona.....	41
4.7. Determinação do número de ovos, larvas e fêmeas	

	partenogénicas no intestino.....	42
4.8	Recuperação de fêmeas parasitas, ovos e lervas de órgãos.....	42
4.9	Determinação do número total e diferencial de leucócitos no sangue.....	43
4.10	Produção do extrato alcalino.....	43
4.11	Quantificação de imunoglobulinas no soro.....	44
4.12	Quantificação de citocinas no soro.....	45
4.13	Análise histopatológicas dos órgãos.....	46
4.14	Análise estatística	46
5.	RESULTADOS	46
5.1	Efeito da testosterona sobre a longevidade das fêmeas parasitas de <i>Strongyloides venezuelensis</i> em camundongos orquiectomizados com e sem reposição da testosterona.....	46
5.2	Efeito da testosterona na fertilidade das fêmeas parasitas de <i>S. venezuelensis</i> em camundongos orquiectomizados com e sem reposição do hormônio.....	50
5.3	Análise comparativa do aumento de leucócitos totais e células diferenciais circulantes em camundongos orquiectomizados ou não, e infectados ou não com <i>S. venezuelensis</i>	53
5.4	Quantificação de anticorpos nos soros de camundongos orquiectomizados com e sem reposição da testosterona e infectado ou não com <i>S. venezuelensis</i>	60
5.5	Quantificação de citocinas nos soros de camundongos orquiectomizados com e sem reposição de testosterona, e infectado ou não com <i>S. venezuelensis</i>	64
5.6	Análises histopatológicas em tecidos do intestino, pulmão, baço, fígado, e coração de camundongos orquiectomizados ou não e infectados ou não com <i>S.</i>	

<i>venezuelensis</i>	72
5.6.1 Intestino delgado.....	72
5.6.2 Pulmão.....	77
5.6.3 Baço.....	81
5.6.4 Fígado.....	85
5.6.5 Coração.....	89
6. DISCUSSÃO.....	93
7. CONCLUSÕES.....	100
9. REFERÊNCIAS BIBLIOGRÁFICAS.....	101
ANEXOS	131

RESUMO

Estrongiloidíase é uma doença parasitária causada pelo *Strongyloides* sp., com distribuição mundial e maior prevalência em países tropicais e subtropicais. **Objetivo:** Verificar se a presença ou ausência de hormônio testosterona influencia na evolução do *S. venezuelensis* (Sv) em camundongos e se altera as respostas imunes celulares e humorais em camundongos orquiectomizados e infectados com esse helminto. **Metodologia:** Usamos no estudo camundongos, linhagem Swiss, pesando entre 18 e 20 g, e ratos *Rattus norvegicus* Wistar pesando cerca de 120 g, para manutenção do helminto, ambos provenientes da Seção de Expedição Animal/CECAL da Fundação Oswaldo Cruz (FIOCRUZ), Manguinhos, Rio de Janeiro, Brasil. Grupos de animais: G1. Controle negativo; G2. Animais infectados; G3. Animais Sham negativos; G4. Animais Sham infectados; G5. Animais Operados negativos; G6. Animais Operados infectados; G7. Animais operados com reposição de uma dose de testosterona; G8. Animais operados com reposição de duas doses de testosterona. Os animais foram infectados com 1.500 larvas filarióides de Sv, via s.c. As doses de testosterona foram aplicadas nos dias 3, 7 e 14 via s.c. Os animais foram sacrificados por overdose de Ketamina/Xilazina nos dias 1, 3, 5, 7, 14 e 21 após infecção. Deles coletou-se o sangue para contagem de leucócitos totais e células diferenciais. Recolheram o intestino para contagens de parasitos fêmeas, baço, coração, fígado e pulmão para verificação da presença de formas evolutivas do helminto. Quantificaram anticorpos e citocinas no soro por ELISA, e fizeram exames histopatológicos do baço, coração, fígado, intestinos, e pulmões. **Resultados:** O número de vermes adultos, ovos e larvas recuperados dos animais orquiectomizados foram significativamente menores nos dias 5 e 7 após infecção, quando comparados com animais infectados e Sham. Porém, os animais operados com reposição de testosterona, essas formas evolutivas estavam aumentadas e o parasitismo nos camundongos foram maiores. A infecção por *S. venezuelensis* induz aumento de células inflamatórias no sangue ao longo da cinética, no entanto, nos dias 14 e 21 o aumento de leucócitos totais, eosinófilos e células mononucleares foram maiores, mas sem diferenças entre os grupos de animais analisados. Níveis de anticorpos (IgE e IgG1) e citocinas (IL-4, IL-5, IL-13) foram aumentados nos animais infectados, mas a concentração deles variaram ao longo da cinética experimental, e sem diferenças significantes entre os animais sem testosterona ou com reposição desse hormônio. A síntese de IL-12 detectado nos animais infectados, operados, operados com reposição de testosterona e infectados foram semelhantes aos animais controles negativos. IFN-gama. IL-17 não foi detectado em nenhum grupo experimental. Infiltrado inflamatório de histiócitos estavam presentes nos animais Sv + Água, Sham + Sv, Op + Sv observado a partir do dia 3 da infecção e estendeu-se até o dia 7 após infecção, enquanto que nos animais operados com reposição da testosterona o processo inflamatório

permaneceu até o dia 14. Presença de infiltrado de mastócitos e presença discreta de eosinófilos foram observadas na polpa branca de centro germinativo foi similar entre todos os grupos de animais infectados, operados e tratados ou não com testosterona até o dia. Porém, no dia 14 nesses animais observaram infiltrados de neutrófilos associados a formação de granuloma (piogranuloma), sendo essas modificações no tecido hepático mais evidentes nos animais tratados com T indiferente no quantidade de doses. Infecção com Sv não induz alterações histopatológicas significativas no coração. **Conclusões:** A redução parcial de testosterona circulante nos animais orquiectomizados torna-os resistentes a infecção do *S. venezuelensis*, ao passo que níveis aumentados desse hormônio o parasitismo no hospedeiro, porém, não interferiu na fertilidade do parasito. Ausência ou concentração aumentada de testosterona circulante não induz síntese aumentada de anticorpos ou citocinas. Assim, esses resultados sugerem a testosterona possivelmente interfere em outras vias da resposta imune como: sistema complemento, quimiocinas, ou celular por nós não avaliados, que seja sinais entendido pelo *Strongyloides* permitindo a permanência no hospedeiro

Palavras chave: *Strongyloides venezuelensis*, Resposta imune humoral, Resposta imune celular, Fêmeas partenogênicas, Orquiectomia, Testosterona.

ABSTRACT

Strongyloidiasis is a parasitic disease caused by *Strongyloides* sp. It's distributed worldwide with higher prevalence in tropical and subtropical countries. Objective: To verify if the presence or absence of testosterone hormone influences the evolution of *S. venezuelensis* (Sv) in mice and if it alters the cellular and humoral immune responses in orchietomized mice infected with this helminth. Methodology: We used in the study mice, Swiss strain, weighing between 18 and 20 g, and *Rattus norvegicus* Wistar weighing about 120 g, for helminth maintenance, both from the Section of Animal Expedition / CECAL of the Oswaldo Cruz Foundation (FIOCRUZ), Manguinhos, Rio de Janeiro, Brazil. Animal groups: G1. Negative control; G2. Infected animals; G3. Negative sham-operated animals; G4. Infected sham-operated animals; G5. Negative operated animals; G6. Infected operated animals; G7. Animals operated with a replacement dose of testosterone; G8. Animals operated with replacement of two doses of testosterone. The animals were infected with 1,500 filarial larvae of Sv, *bys.c.* The doses of testosterone were applied on days 3, 7 and 14 by *s.c.* The animals were sacrificed by overdose of Ketamine / Xylazine on days 1, 3, 5, 7, 14 and 21 after infection. Blood was collected from them for total leukocyte count and of differential cells. They collected the intestines to count parasites females, spleen, heart, liver and lungs to verify the presence of evolutionary forms of the helminth. They quantified antibodies and cytokines by ELISA, and did histopathological examination of the spleen, heart, liver, intestines, and lungs. Results: The number of adult helminth, eggs and larvae recovered from the orchietomized animals were significantly lower on days 5 and 7 after infection when compared to infected and sham animals. However, the operated animals with testosterone replacement, these evolutive forms were increased and the parasitism in mice were bigger. The infection by *S. venezuelensis* induces an increase in inflammatory cells in the blood along the kinetics, however, on days 14 and 21, the increase of total leukocytes, eosinophils and mononuclear cells were larger, but without significant differences between the groups of animals analyzed. The antibodies levels (IgE and IgG1) and cytokines (IL-4, IL-5, IL-13) were increased in the infected animals, but their concentrations varied along the experimental kinetics, and without significant differences between the animals without testosterone or with replacement of this hormone. The IL-12 synthesis detected in infected animals, operated, operated with testosterone replacement and infected were similar to negative control animals. IFN-gama. IL-7 was not detected in no experimental group. Inflammatory infiltrate of histiocytes were present in the animals Sv + Water, Sham + Sv, Op + Sv observed from day 3 of the infection and extended until day 7 after infection, while in the operated animals with testosterone replacement the inflammatory process remained until day 14. Presence of mast cell infiltrate and discrete

presence of eosinophils were observed in the white germinative center pulp was similar among all groups of infected animals, operated and with or without testosterone up to the day. However, on day 14 in these animals they observed neutrophil infiltrates associated with granuloma formation (piogranuloma), these changes in hepatic tissue being more evident in animals treated with indifferent T in the amount of doses. Sv infection does not induce significant histopathological changes in the heart. Conclusion: The partial reduction of circulating testosterone in orchietomized animals makes them resistant to infection of *S. venezuelensis*, whereas increased levels of this hormone parasitism in the host, however, did not interfere in the fertility of the parasite. Absence or increased concentration of circulating testosterone does not induce increased antibody or cytokine synthesis. Thus, these results suggest that testosterone possibly interferes in other immune response pathways such as: complement system, chemokines, or cellular by unvalued nodes, which are signals understood by the *Strongyloides* allowing the stay in the host.

Keywords: *Strongyloides venezuelensis*, cellular immune response, parthenogenetic females, orchietomy, testosterone.

1. Introdução

Estrongiloidíase é uma doença parasitária negligenciada, causada pelo geohelminto *Strongyloides stercoralis* (BEKNAZAROVA, WHILEY, ROSS, 2016). Essa helmintose atinge cerca de 30 a 100 milhões de pessoas em mais de 70 países (AZIRA et al., 2013; SCHÄR et al., 2013). Dados da literatura mostraram que no Brasil, as variações na prevalência dessa parasitose estão diretamente associadas a fatores como: idade, localização, e índices socioeconômicos (KOBAYASHI et al., 1996; COSTA-CRUZ et al., 1998; MACHADO; COSTA-CRUZ, 1998; OLIVEIRA et al., 2002; PAULA; COSTA-CRUZ, 2011; NAVES, COSTA-CRUZ, 2013), sendo Minas Gerais, Amapá, Goiás, e Rondônia os estados de maior ocorrência de *S. stercoralis* (BRASIL, 2010), possivelmente devido ao número de estudos relacionados com essa parasitose nesses estados.

Strongyloides sp. pertencem ao reino Animalia, sub-reino Metazoa, filo Nematoda, classe Secernentasida, ordem Rabdiasoidea, família Strongyloididae (MELO, 2011; REY, 2011). Até o momento foram descritas 52 espécies pertencentes ao gênero *Strongyloides*, porém, somente duas delas, *S. stercoralis* e *S. fuelleborni* causam infecções no homem (MORAIS et al., 2014). Das duas espécies *S. stercoralis* é a que tem maior importância clínica, sendo que *S. fuelleborni* é encontrada esporadicamente na África, Filipinas e Nova Guiné (GROVE, 1996; SIDDIQUI; BERK et al., 2001; HASEGAWA et al., 2016).

Normalmente, em pessoas imunocompetentes a estrongiloidíase é assintomática, limitando-se a uma infecção no trato gastrointestinal. No entanto, a doença pode ser grave e tem-se descrito muitos casos de hiperinfecção dessa parasitose (QU et al., 2016). Nesses indivíduos, ocorre uma invasão sistêmica das larvas infectantes (estágio de larva L₃) do parasito. Esse fato está diretamente associado aos indivíduos que usam corticosteroides, diabéticos, portadores do vírus da imunodeficiência humana (HIV), etilistas, pacientes com neoplasias, Lúpus eritematoso sistêmico,

dentre outros casos de imunossupressão parcial ou total. Nesses casos muitos dos pacientes evoluem para o óbito (KEISER; NUTMAN, 2004; FREITAS; SOUZA, 2007; DE BONA; BASSO, 2008; SILVA et al., 2014; DE SOUZA et al., 2015; NUTMAN, 2016).

A estrogiloidíase apresenta incidência geográfica regional bastante heterogênea, sendo responsável por altos índices de morbidade e mortalidade (CROKER et al., 2010; SCHAR et al., 2013, PUTHIYAKUNNON et al., 2014). Essa parasitose é predominante em regiões de clima tropical e subtropical. Ela é endêmica nos países subdesenvolvidos da Ásia, África Subsaariana, e América Latina (BOULWARE et al., 2007; ALQARAWI et al., 2015), conforme mostrado a Figura 1.

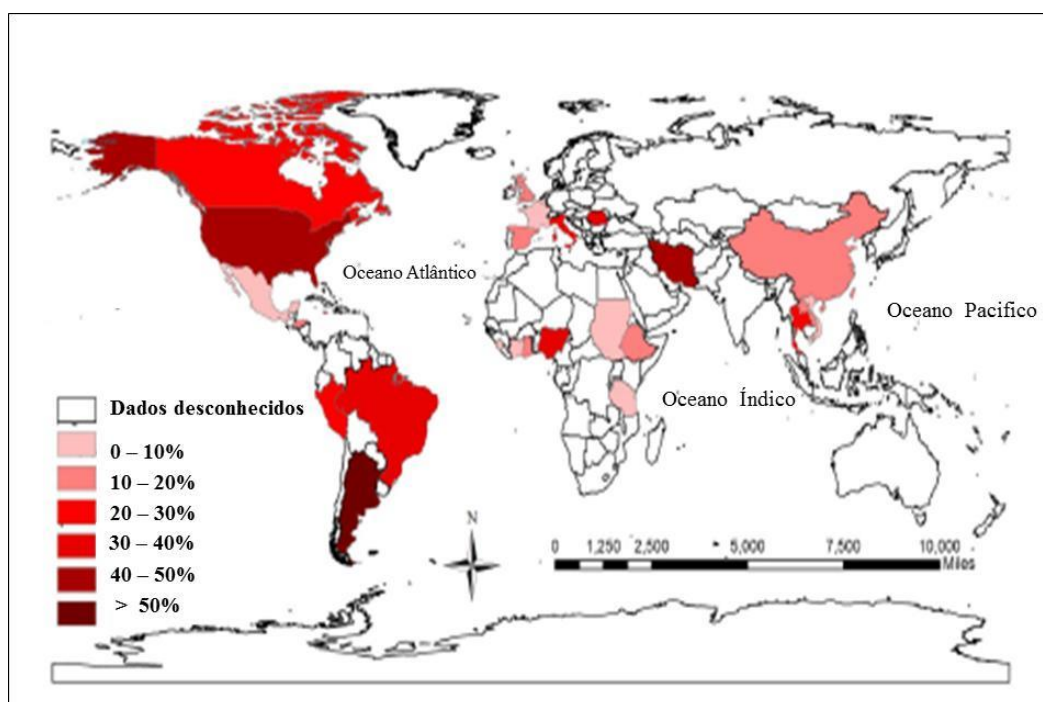


Figura 1: Distribuição mundial de estrogiloidíase. É observado áreas endêmicas nos continentes: Americano, África, e Ásia, em 2013 (Adaptado de PUTHIYAKUNNON et al., 2014).

Nos países asiáticos, no estudo realizado na cidade de Takéo, localizado ao Sul do Camboja, a positividade para estrogiloidíase foi de 21% (KHIEU et al., 2014b). Na Tailândia, usando diferentes métodos de diagnósticos parasitológicos verificaram que 28% em indivíduos

assintomáticos eram positivos para *S. stercoralis* (ANAMNART et al., 2010). No Irã a frequência para essa parasitose foi de 42% (ASHRAFI et al., 2010).

Nos países africanos a prevalência de *S. stercoralis* é bem variável, oscilando entre 0,1% a 91,8% (BRAZ et al., 2015). Estudos realizados na Etiópia com indivíduos HIV positivos e negativos demonstram positividade para estrogiloidíase de 12,6% e 12% respectivamente (ASSEFA et al., 2009; GETANEH et al., 2010). Em Tanzânia pesquisa com crianças em idade escolar, a taxa de positividade para esse parasito foi de 10,2% (KNOPP et al., 2009).

Na América Latina a prevalência da estrogiloidíase é elevada. No Norte da Argentina em um estudo com pacientes atendidos no Instituto de Pesquisa de Doenças Tropicais, a taxa de positividade foi de 29,4%, usando métodos parasitológicos (KROLEWICKI et al., 2010). Na cidade de Puerto Maldonado, a prevalência estimada foi de 20% (EGIDO et al., 2001).

Em países como, Estados Unidos e Canadá, ou na Europa como: Espanha e Itália são consideradas áreas esporádicas para a estrogiloidíase, e os casos descritos são de indivíduos imigrantes ou turistas que visitaram os países endêmicos (AZIRA et al., 2013; OSTERA; BLUM, 2016).

A prevalência estimada para a estrogiloidíase no Brasil é aproximadamente de 5,5% (PAULA; COSTA-CRUZ, 2011). No país, as maiores ocorrências divulgadas são dos estados de Amapá, Distrito Federal, Goiás, Rondônia, Minas Gerais (PAULA; COST-CRUZ, 2011). Segundo esses autores, a prevalência por regiões brasileiras são: 7,9% na região nordeste, 6,6% no centro-oeste, 5,3% no Norte, 4% no Sul e 3,9 no Sudeste, sendo o Brasil classificado como hiperendêmico, ou seja, com índices de infecção superiores a 5%.

No estudo realizado no município de Ibiporã, PR, entre os anos de 2004 a 2006 foi encontrada uma positividade de 38,5% (VIEIRA, AMARANTE, 2011). Em uma pesquisa realizada no Pará de Minas, MG, a prevalência de *S. stercoralis* foi de 4,2%, enquanto que a ocorrência desse

nematoda foi de 2,9% em crianças de escolas públicas de Jataí, GO (SANTOS et al., 2015).

A hiperinfecção de *S. stercoralis* esta associada principalmente a deficiência imunológica (MURALI et al., 2010), e é responsável por elevado número de óbito, que varia de 15% a 87% dos casos (MARCOS et al., 2008). Em um estudo epidemiológico realizado em Uberlândia, MG, encontraram uma prevalência de 3,8% de estrogiloidíase em pacientes diabéticos, usando métodos de diagnósticos parasitológicos, e de 23% usando técnicas imunológicas. Esses resultados mostram que a prevalência dessa verminose no mundo é subestimada, pois está é dependente dos fatores de riscos para a infecção, e dos métodos de diagnóstico usados nas pesquisas.

1.1. Aspectos morfológicos de *S. stercoralis*

O nematoda *S. stercoralis* durante o ciclo de vida apresenta diferentes formas de vida, sendo elas: fêmea partenogenética, fêmea e macho de vida livre, ovo com larva rabditoide 1 (L1), larva rabditoide 2 (L2), larva filarióide 3 (L3) (GROVE, 1996), como mostrado na Figura 2.

As fêmeas parasitas (partenogenéticas) são cilíndricas e com tamanho que varia de 1,7 a 2,5 mm de comprimento. Elas são revestidas por uma cutícula delgada e apresenta esôfago filiforme (GROVE, 1996). As fêmeas de vida livre são também fusiformes e medem cerca de 0,8 a 1,2 mm. São recobertas por uma cutícula fina e possuem esôfago curto e do tipo rabditoide. As duas fêmeas apresentam a extremidade posterior afilada (REY, 2008). Os machos são de vida livre e possuem aspecto fusiforme com tamanho de aproximadamente de 0,7 mm de comprimento. Eles possuem o aparelho digestivo simples com o esôfago do tipo rabditoide, extremidade posterior recurvada ventralmente, e com dois espículos que são usados na cópula (VINEY; LOK, 2007; COSTA-CRUZ, 2011).

As larvas rabditoídes Lr2 medem cerca de 250 a 300 µm de comprimento. Elas possuem o vestibulo bucal curto, esôfago rabditoide, e a extremidade posterior afilada. As larvas filarióides Lf3 são as formas

infectantes e com tamanho médio de 500 µm de comprimento. Elas possuem o esôfago longo do tipo filarióide, e cauda afilada e entalhada (COSTA-CRUZ, 2011; REY, 2008).

Os ovos são elípticos e transparentes, medindo de 0,05 a 0,07 mm, e com dupla membrana, quando originados das fêmeas partenogênicas ou das de vida livre respectivamente. Eles raramente são vistos nas fezes dos indivíduos infectados, e no interior deles são encontradas as larvas rabditóides Lr1 (NEVES, 2011; REY, 2008).

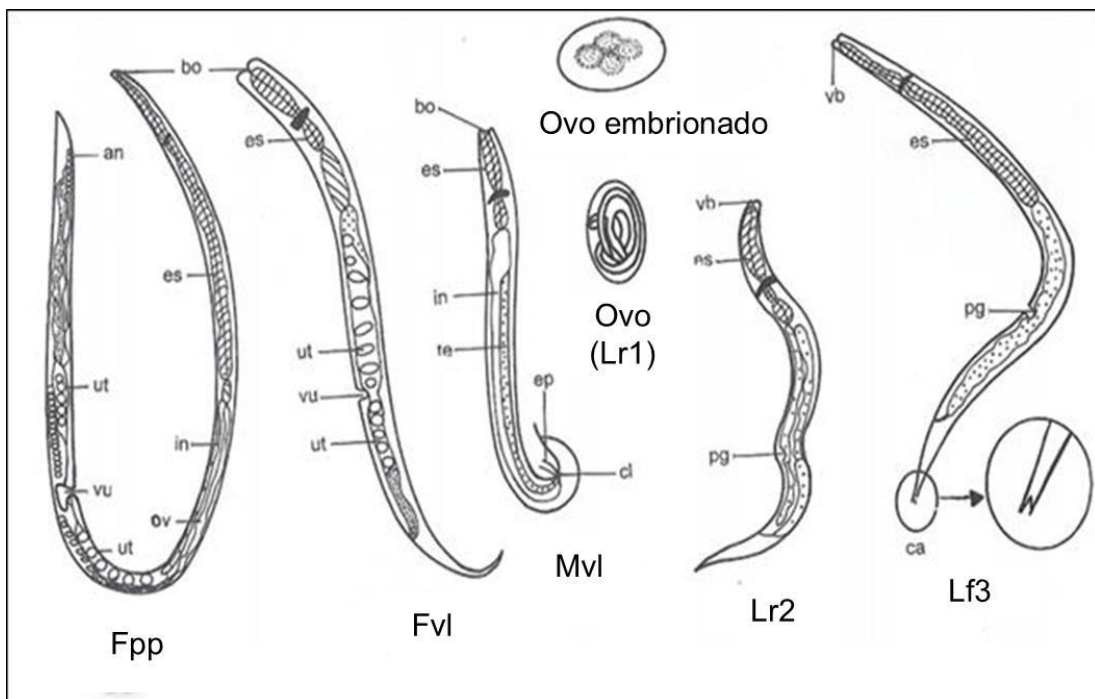


Figura 2. *S. stercoralis*. Fêmea partenogênica parasita (Fpp), Fêmea de vida livre (Fvl), Macho de vida livre (Mvl), Ovo com Larva rabditóide tipo 1 (Lr1), Larva rabditóide tipo 2 (Lr2), Larvas filarióides tipo 3 (Lf3). Representação esquemática das formas evolutivas: an = ânus, bo = boca, ca = cauda entalhada, cl = cloaca, ep = espículo, es = esôfago, in = intestino, ov = ovário, pg = primórdio genital nítido, te = testículos, ut = útero divergente, vb = vestibulo bucal curto, vu = vulva. Fonte: Adaptado COSTA-CRUZ, In: NEVES (2011).

1.2. Ciclo de vida de *S. stercoralis*

S. stercoralis é um geohelminto, possui um ciclo de vida monoxênico, que acontece de três formas diferentes, sendo que dois deles ocorrem diretamente no homem, o ciclo direto e a hiperinfecção, e outro ocorre com

passagem pelo solo, o ciclo indireto (NEVES, 2011; REY, 2008).

As fêmeas parasitas desse nematoda são triploides ($3n$), e originam três tipos de ovos geneticamente determinados (n , $2n$ e $3n$). A postura dos ovos larvados ocorre na mucosa do intestino delgado, no duodeno e jejuno (GENTA, 1992; GROVE, 1996; REY, 2008), que em um período de cerca de 4 h, os ovos eclodem e libram larvas rabditóides do tipo 1 (Lr1). No ciclo direto as larvas Lr1 são triploides ($3n$), no solo elas transformam-se em Lr2 rabditoides, em seguida em larvas filarióides (Lf3), conforme descrito na literatura (COSTA-CRUZ, 2011). No ciclo indireto as larvas Lr1 (n) originam machos de vida livre (Mvl), e as Lr1 ($2n$) transforma em fêmeas de vida livre (Fvl). Nesse caso, no meio ambiente, machos e fêmeas completam o ciclo de vida indireto (COSTA-CRUZ, 2011).

O ciclo direto ocorre em condições ideais de solo, temperatura e umidade, onde as larvas Lr1 transformam em Lr2, e essas em Lf3 filarióides infectantes. Essas larvas Lf3 penetram ativamente na pele do hospedeiro humano ou se ingeridas com água ou alimentos contaminados penetram na mucosa oral ou esôfago. As larvas Lf3 atravessam os tecidos com auxílio de enzimas proteolíticas que secretam, alcançam a corrente sanguínea e chegam ao coração e capilares pulmonares. Nos pulmões elas sofrem muda para Lf4. As larvas Lf4 rompem os capilares pulmonares, caem nos alvéolos e ascendem à árvore brônquica alcançando a faringe. Nesse local elas podem ser expelidas ou deglutidas, chegando ao intestino delgado, onde transformam em fêmeas parasitas (Fpp) ou partenogénicas (ARANGO, 1998; SILVA, 2008; REY, 2008).

No ciclo indireto, as larvas rabditoides diploides e haploides sofrem quatro mudas e dão origem às fêmeas (Fvl) e machos (Mvl) de vida livre, respectivamente. Eles acasalam, e as fêmeas realizam a postura de ovos ($3n$), que eclodem e libram larvas Lr1 que transformam em Lr2, em seguida em Lf3 infectantes e completa o ciclo indireto (LAIGNIER, 2011), como mostrado na Figura 3.

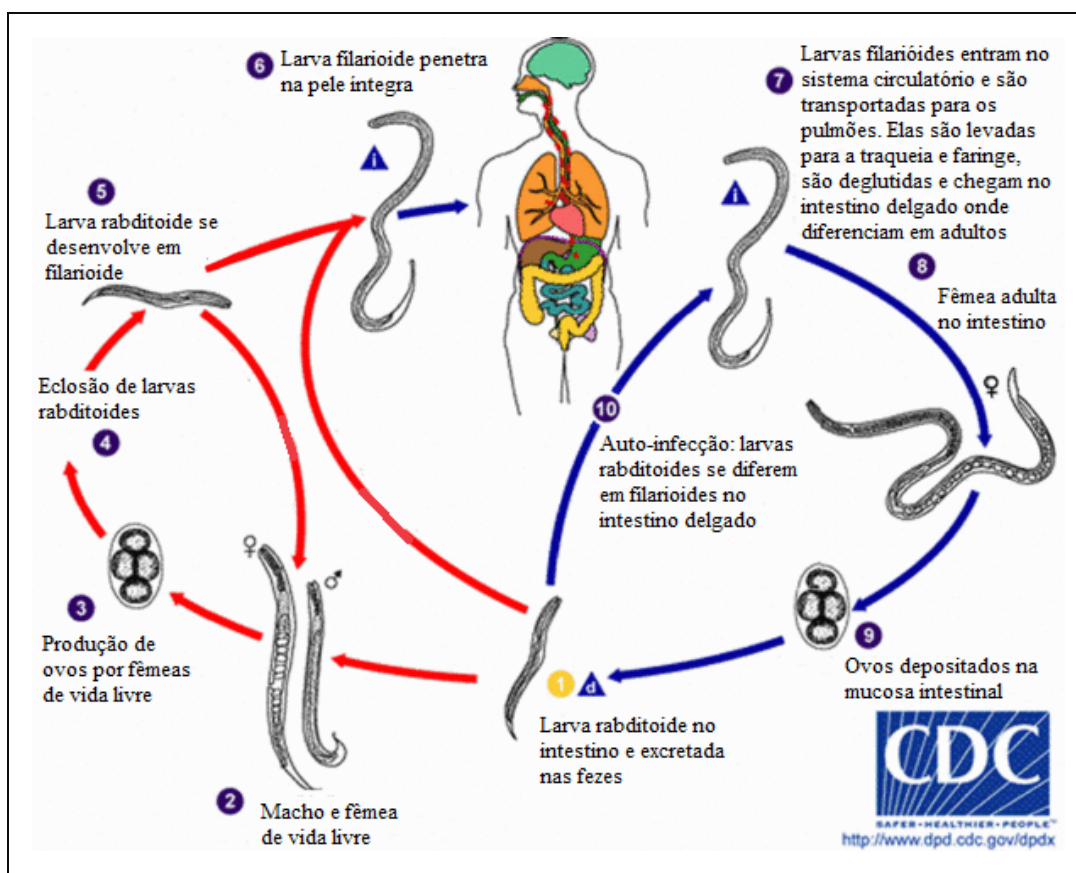


Figura 3. Ciclo de vida do parasito *S. stercoralis*. Fonte: Adaptado. <http://www.cdc.gov/dpdx/strongyloidiasis/index.html> (2013).

As formas de transmissão de *S. stercoralis* para o homem podem ocorrer por mecanismos de autoinfecção (externa e interna) ou heteroinfecção (MORAIS et al., 2014). Na autoinfecção externa, as larvas rhabditóides (Lr1 transformam em Lr2) e se diferenciam em larvas filarióides (Lf3), e essas penetram na região perianal, alcançam a circulação sanguínea e completa o ciclo de vida do parasito.

Na autoinfecção interna, as larvas rhabditoides tipo 1, transformam em larvas rhabditoides tipo 2, e essas transformam em larvas filarioides tipo 3 (Lf3) na parede do intestino delgado. Essas Lf3 penetram ativamente na mucosa intestinal, alcançam a circulação sanguínea, chegam aos pulmões e completam o ciclo de vida. Nessa forma de infecção, o paciente pode ter complicações graves, pois ocorre disseminação de larvas infectivas por vários órgãos, resultando em uma estrogiloidíase sistêmica ou

hiperinfecção (CARRADA-BRAVO, 2008, COSTA-CRUZ, 2011; NUTMAN, 2016).

Na heteroinfecção, o indivíduo se infecta pela penetração ativa das larvas infectantes na pele íntegra ou por ingestão acidental delas em alimentos contaminados ou água (MEJIA, NUTMAN, 2012).

1.3. Aspectos clínicos na estrogiloidíase

A interação entre *S. stercoralis* e o hospedeiro humano é complexa em decorrência de sua capacidade intrínseca de reprodução. Em indivíduos infectados observa-se três possibilidades de evolução da doença: a erradicação da infecção, a cronicidade decorrente da autoinfecção, e a possibilidade de hiperinfecção ou disseminação (COSTA-CRUZ, 2011).

Indivíduos imunocompetentes infectados por *S. stercoralis* são assintomáticos em 50% dos casos, enquanto que os outros apresentam sintomas leves (GETANEH et al., 2010). Quando a doença é sintomática, esta pode provocar distúrbios gastrointestinais como dores abdominais ou epigástricas, perda ponderal, náuseas, vômitos, diarreia e problemas pulmonares como falta de ar, tosse e asma (WOLL et al., 2013; BRAZ et al., 2015). Além disso, a penetração ativa das larvas pela pele, e provocar sinais dermatológicos como: urticária, comichões, e pode ocorrer ainda migração das larvas, ou seja, formação de *larva currens* (KHIEU et al., 2014a; MAKKER et al., 2015).

Nos pacientes imunodeprimidos em decorrência de Lúpus eritematoso sistêmico, câncer, Diabetes mellitus, tratamento com drogas imunossupressores, dentre outros (AZIRA et al., 2013; MATSUMOTO et al., 2013; WANG et al., 2013, DE SOUZA et al., 2016), a estrogiloidíase pode levar a quadros graves de hiperinfecção ou disseminação (MEJIA; NUTMAN, 2012; NEUMANN et al., 2012; GRAVELLONE et al., 2015; DE PAULA et al., 2016).

Na forma disseminada da estrogiloidíase, as larvas são capazes de se instalarem em vários órgãos como: vesícula biliar, rins, cérebro, tireoide,

coração, pâncreas, fígado, linfonodos e adrenais (COSTA-CRUZ, 2011; QU et al., 2016). Nesses casos, pode-se observar a ocorrência de infiltrado pulmonar, febre, dor abdominal, diarreia, além de infecção bacteriana secundária (NEWBERRY et al., 2005; LAM et al., 2006; QU et al., 2016). Na hiperinfecção há aumento no número de larvas presentes nos sistemas gastrointestinal e pulmonar (MARCOS et al. 2008; ABANYIE et al., 2015; GALIANO et al., 2016).

A fase crônica da estrogiloidíase é geralmente assintomática (LUNA et al., 2007; REY, 2008), no entanto, pode ocasionar anemia, eosinofilia, palpitações, incontinência urinária e emagrecimento (COSTA-CRUZ, 2011; BUONFRATE et al., 2016). Além disso, a doença crônica pode dificultar o diagnóstico e aumentar o desenvolvimento de quadros graves principalmente em pacientes imunodeprimidos (VELOSO et al., 2008). Existem vários relatos de casos de disseminação e hiperinfecção por *S. stercoralis* em pacientes diabéticos, transplantados, Lúpus, etc., reportados na literatura (COOVADIA et al., 1993; EMAD, 1999; AL-SAJEE; AL-HAMDANI, 2010; AZIRA; ZEEHAIDA, 2010; MURALI et al., 2010; TIWARI et al., 2012; SHUKLA et al., 2015; WON et al., 2015; HAYS et al., 2016; DE SOUZA et al., 2016; GALIANO et al., 2016).

1.4. Resposta imune do hospedeiro com estrogiloidíase

A resposta imune induzida no hospedeiro pelo helminto *S. stercoralis* até o momento é pouco conhecida, pois a maioria dos dados descritos na literatura advém de pesquisas realizadas usando roedores infectados com espécies que apresentam algumas características morfológicas diferentes daquelas espécies que infectam o homem (IRIEMENAM et al., 2010; MACHADO et al., 2011; RAMÍRIZ-OLIVENCIA et al., 2014; BRELOER, ABRAHAM et al., 2016).

Em infecções causadas por helmintos, há indução de resposta imune celular do tipo T helper 2 (Th2), com produção de interleucinas IL-3, IL-4, IL-5, IL-6, IL-9, IL-10, e IL-13 (HEPWORTH et al., 2010), migração e ativação

de eosinófilos (HUANG et al, 2009), neutrófilos (FALCÃO et al., 2015), mastócitos (YASUDA, MATSUMOTO, NAKANISHI, 2014), anticorpos IgA, IgE, IgM, IgG1, IgG4 (MATSUMOTO et al, 2013; HEWITSON et al., 2015), e hiperplasia de células caliciformes (TAYLOR et al., 2012; GAUSE et al., 2013; RODRIGUES et al., 2013). Além disso, macrófagos, linfócitos T reguladores também participam do processo inflamatório (GIRGIS et al., 2013).

No primeiro contato do hospedeiro com *S. stercoralis* ocorre estimulação da resposta imune inata com produção aumentada de eosinófilos, neutrófilos no sangue e conseqüente migração delas para os tecidos parasitados. Essas células são importantes e auxiliam na resposta imune adaptativa que controlam na maioria das vezes a evolução da estrogilodíase (WOLL et al., 2013).

Na resposta imune adaptativa, os linfócitos T realizam papel fundamental ao ativar uma resposta do tipo Th2 que é caracterizada pela síntese de IL-4, IL-5, IL-9, e IL-13 (YASUDA et al., 2012), e estão relacionadas com síntese da imunoglobulinas IgE, ativação de mastócitos e eosinófilos (MACHADO et al., 2011), síntese de leucotrienos (MACHADO et al., 2005), que em conjunto expulsarão o parasito (HÜBNER et al., 2012; MATSUMOTO et al., 2013; BRELOER; ABRAHAM, 2016). Assim, quando reduz a produção de células do padrão Th2, pode ocorrer hiperinfecção e disseminação de *S. stercoralis* (BENINCASA et al., 2007). Essa possibilidade foi comprovada em modelos murino infectados com *S. venezuelensis*, que é uma espécie do gênero *Strongyloides* que induz em modelos animais uma resposta imune celular e humoral semelhante às induzidas pelo *S. stercoralis* (MACHADO et al., 2005; MACHADO et al., 2011). Esses estudos mostram que a redução de células como eosinófilos e células mononucleares, diminuem a síntese de anticorpos IgG1, IgE, de citocinas como IL-4, IL-5, e observa-se a hiperprodução de larvas pelas fêmeas parasitas e disseminação de larvas infectivas para diversos órgãos como: baço, coração, fígado e pulmão.

Os mastócitos são células teciduais, ativados por IgE, IgG, e o sistema complemento tornando-os capacitados a sintetizar e liberar IL-4, IL-5, leucotrienos, quimiocinas, proteases, heparina, e produzir grânulos de histamina (BUI VAN, 2009; YASUDA et al., 2014; TURQUETI-NEVES et al., 2015). Essa última age diretamente contra o parasito, ou ativa outras células de defesa, como os eosinófilos e neutrófilos (PORTO et al., 2002; CARLOS et al., 2006), que são células efetoras capazes de auxiliar na morte das larvas de nematoda ao liberarem citocinas e quimiocinas, realizando funções de células apresentadoras de antígeno (APC) (GALIOTO et al., 2006; PADIGEL et al., 2006; DE VEER et al., 2007; STEIN et al., 2009; SHETH et al., 2014).

Os eosinófilos realizam também o mecanismo de citotoxicidade celular dependente de anticorpos (ADCC). Essas células interagem com anticorpos IgE e IgG, que recobrem o tegumento de larvas L3 de helminto e liberam os grânulos com substâncias tóxicas para o parasito. Relatos da literatura mostraram que na fase assintomática ou leve da infecção, os níveis de IgE estão aumentados, porém, nas formas graves da doença, a produção de IgE diminui (PORTO et al., 2002).

Dados da literatura mostram também que indivíduos que tem *S. stercoralis* disseminado, devido a alta hiperinfecção apresentam baixos níveis de IgM e IgG (GONÇALVES, 2011a). O anticorpo IgM podem ativar o sistema complemento, o qual induz morte de parasito (BONNE-ANNÉE et al., 2013). Ao contrario do mencionado, os isotipos IgG1 e IgG4 são predominantes no soro de indivíduos com estrogiloidíase, sendo a primeiro importante para a proteção do hospedeiro, e a segunda relacionado com a cronificação da doença, uma vez que IgG4 são capazes de inibir a resposta protetora induzida por IgE (RODRIGUES et al., 2007).

Resultados de algumas pesquisas mostram que os imunocomplexos (IC) formados a partir da ligação de antígenos parasitários a anticorpos específicos produzidos pelo hospedeiro, podem ser detectados no soro de pacientes durante infecção ativa, usando o método Imunoenzimático (ELISA). Esses imunocomplexos realizam a ativação do sistema

complemento (ITURRY-YAMAMOTO; PORTINHO, 2001; GONÇALVES et al., 2012a; SAHOO et al., 2013). Os imunocomplexos já foi descrito na esquistossomose, os quais podem na fase crônica da infecção desenvolver mecanismos imunomoduladores capazes de suprimir a reação granulomatosa, induzindo a síntese prostaglandina E, a qual reduz produção de TNF- α , e aumenta a produção de IL-10 (REZENDE et al., 1997). Porém, essa resposta imunológica com formação de imunocomplexos ainda não foi pesquisada em modelos de infecção por parasitos do gênero *Strongyloides*.

1.5. Diagnóstico da estrogiloidíase

O diagnóstico da estrogiloidíase pode ser realizado por métodos parasitológicos, imunológicos e moleculares (MAKKER et al., 2015). O diagnóstico parasitológico utilizado para detectar *S. stercoralis* nas fezes (ANAMNART et al., 2010), baseia-se no termotropismo das larvas através das técnicas de Baermann (1917), modificado por Moraes (1948) e de Rugai, Mattos e Brisola (1954). Ambas permitem a visualização direta das formas parasitárias (GONÇALVES, 2011a) e apresentam baixo custo, porém possuem baixa sensibilidade, uma vez que a eliminação das larvas ocorre de forma irregular e reduzida (SIDDIQUI; BERK, 2001; ALTINTOP et al., 2010).

O método de cultura em placa de ágar possui maior eficiência, pois permite elevar o número de larvas aumentando conseqüentemente a sensibilidade de detecção, devendo ser empregada principalmente em pacientes imunodeprimidos (ARAKAKI et al., 1990; FREITAS; SOUZA, 2007; INÊS et al., 2011). As desvantagens da cultura em placa de ágar são: alto risco de contaminação com as larvas infectantes, demorada e onerosidade para obter os resultados (ANAMNART et al., 2010).

Os exames parasitológicos são até 50% mais sensíveis quando realizados com pelo menos três amostras de fezes coletadas em dias alternados, principalmente nos casos de infecção crônica e assintomática,

devido à baixa carga parasitária (SIDDIQUI; BERK, 2001; KOZUBSKY; ARCELLI, 2004; KHIEU et al., 2014a; RASCOE et al., 2015).

Os métodos imunológicos têm sido utilizados como complementares para o diagnóstico da estrogiloidíase, por apresentarem maior sensibilidade quando comparado às técnicas parasitológicas (FELICIANO et al., 2014; BUONFRATE et al., 2015). Os testes sorológicos mais usados são: teste imunoenzimático (ELISA), devido a simplicidade e alta sensibilidade (CHAVES, 2014). Essa técnica apresenta baixa especificidade, quando é utilizado extrato bruto antigênico de *S. stercoralis*, pois ocorre reatividade cruzada com antígenos de outros helmintos como ancilostomídeos, *Schistosoma mansoni*, *Ascaris lumbricoides*, *Taenia* sp. e filarídeos, acarretando em resultados falso-positivos (SUDRÉ et al., 2006; RIGO et al., 2008; INÊS et al., 2012; SALVADOR et al., 2014). Ao utilizar extrato salino total de *S. venezuelensis* para detectar anticorpos IgG anti-*S. stercoralis* por ELISA, Silva et al. (2014) encontraram sensibilidade e especificidade de 73,33% e 82,15%, respectivamente. O uso de antígenos heterólogos provenientes de larvas de *S. rattii* e *S. venezuelensis* apresentam resultados semelhantes aos encontrados usando antígeno homólogo, além de ser de fácil obtenção e minimizar os riscos de infecção (COSTA-CRUZ et al., 1997; RODRIGUES et al., 2007; RIGO et al., 2008; CORRAL et al., 2015).

A técnica de ELISA também pode ser realizada para a pesquisa de coproantígenos (GONÇALVES et al., 2010). Segundo Gonçalves et al. (2010), a alta sensibilidade da detecção de antígenos parasitários nas fezes, pode contribuir para o diagnóstico precoce da estrogiloidíase em indivíduos imunodeprimidos.

A imunofluorescência indireta (IFI) é uma técnica imunológica quantitativa, que utiliza anticorpos anti-IgG humano marcados com fluorocromo, e as leituras das lâminas são realizadas em microscópio de fluorescência (BOSCOLO et al., 2007; MACHADO et al., 2008). IFI pode ser empregada no rastreamento da infecção por *S. stercoralis* em indivíduos imunodeprimidos, pois encontraram taxas de sensibilidade e especificidade

de 95,4% e 95,8%, respectivamente, usando antígeno heterólogo de *S. venezuelensis* (PAULA et al., 2015a).

Western blotting (WB) é uma técnica de alta especificidade para *S. stercoralis*, com reduzida reatividade cruzada com outros nematódeos. Ela pode ser utilizado como teste confirmatório no diagnóstico da estrogiloidíase (SILVA et al., 2003). Porém, é um método de difícil execução, exige o consumo de muitos reagentes e maior tempo para análise dos resultados (YORI et al., 2006; LEVENHAGEM; COSTA-CRUZ, 2014). Rigo et al. (2008) demonstraram taxas de sensibilidade e especificidade de 100% e 96% de *S. venezuelensis*, respectivamente usando como antígeno o extrato salino de larvas filarióides (MENDONÇA et al., 2006).

O diagnóstico da estrogiloidíase usando testes moleculares têm gerado excelentes resultados na pesquisa de ácido desoxirribonucleico (DNA) do parasito em amostras de fezes, com elevada sensibilidade e especificidade (MARRA, 2009; PAULA et al., 2013; 2015b) de 90% e 85,7%, respectivamente. As desvantagens dessa técnica são: difícil execução, ser onerosa, e a detecção de DNA do parasito diminuem quando poucas larvas são eliminadas na fase crônica da doença (ZUETER et al., 2014).

A inexistência de um padrão-ouro (KHIEU et al., 2014a), tem conduzido na pesquisa de novas metodologias que visam melhorar o diagnóstico da estrogiloidíase (VAN DOORN et al., 2007; KROLEWIECKI et al., 2010), dentre elas a pesquisa de imunocomplexos induzidos por *S. stercoralis*. Os imunocomplexos são detectados usando a técnica de ELISA (LEVENHAGEM; COSTA-CRUZ, 2014).

A pesquisa de imunocomplexos circulantes apresentou melhores resultados quando comparado à pesquisa de antígeno ou anticorpo no soro, principalmente em pacientes imunodeprimidos (GONÇALVES et al., 2012a). As sensibilidades e especificidades verificadas foram de 91,6% e 100%, respectivamente (GONÇALVES et al. 2012c; MENDONÇA et al., 2006). Assim, ressalta-se a importância do uso de técnicas sorológicas adicionais, como a pesquisa de imunocomplexos circulantes por ELISA, para o rastreio do parasitismo.

1.6. Testosterona

Testosterona é conhecida como o principal andrógeno da circulação, responsável pela evolução e conservação das características sexuais masculinas (GEBARA et al., 2002), como aumento reprodutivo, crescimento da massa muscular, aparecimento de pelos, e a performance sexual (BIATEK et al., 2004). No organismo masculino a testosterona é o esteroide em maior quantidade, a ponto de ser classificado o hormônio testicular fundamental. Em torno de 95% da testosterona circulante é liberada pelos testículos e apenas 5% pelas glândulas suprarrenais (LIMA; CARDOSO, 2011).

Testosterona é sintetizada a partir do colesterol em uma série de reações enzimáticas no interior das células de Leydig localizadas nos testículos (BAGATELL; BREMNER, 1998). A síntese desse hormônio é controlada por um sistema de retroalimentação negativa (KUMAR; KAUR, 2013). A liberação testicular de testosterona é definida, primeiramente, pela excreção do hormônio luteinizante (LH), pela hipófise anterior, que induz a estereoidogênese nas células de Leydig (GEBARA et al, 2002). A quantidade de testosterona liberada intensifica em proporção direta ao volume de LH disponível (LISE et al., 1999; BOFF,2010), conforme figura 4.

Posteriormente a sua liberação pelos testículos aproximadamente 97% da testosterona liga-se de maneira fraca à albumina plasmática e fortemente a beta globulina nomeada globulina ligadora de hormônios sexuais (SHBG), a qual circula na sua forma ligada no sangue (LIMA, 2008). Uma porcentagem da testosterona é transformada em metabólitos biologicamente ativos, porém, a maior parte é transformada em metabólitos inativos, que são liberados pelos rins e vias biliares (GEBARA et al., 2002).

Muitos dos efeitos exibidos pela testosterona acontecem de forma direta por intermédio da ligação desse hormônio a um receptor de androgênios intracelular, ou de forma indireta pela transformação em

diidrotestosterona, que interage com mais afeição com esse receptor (GEBARA et al., 2002).

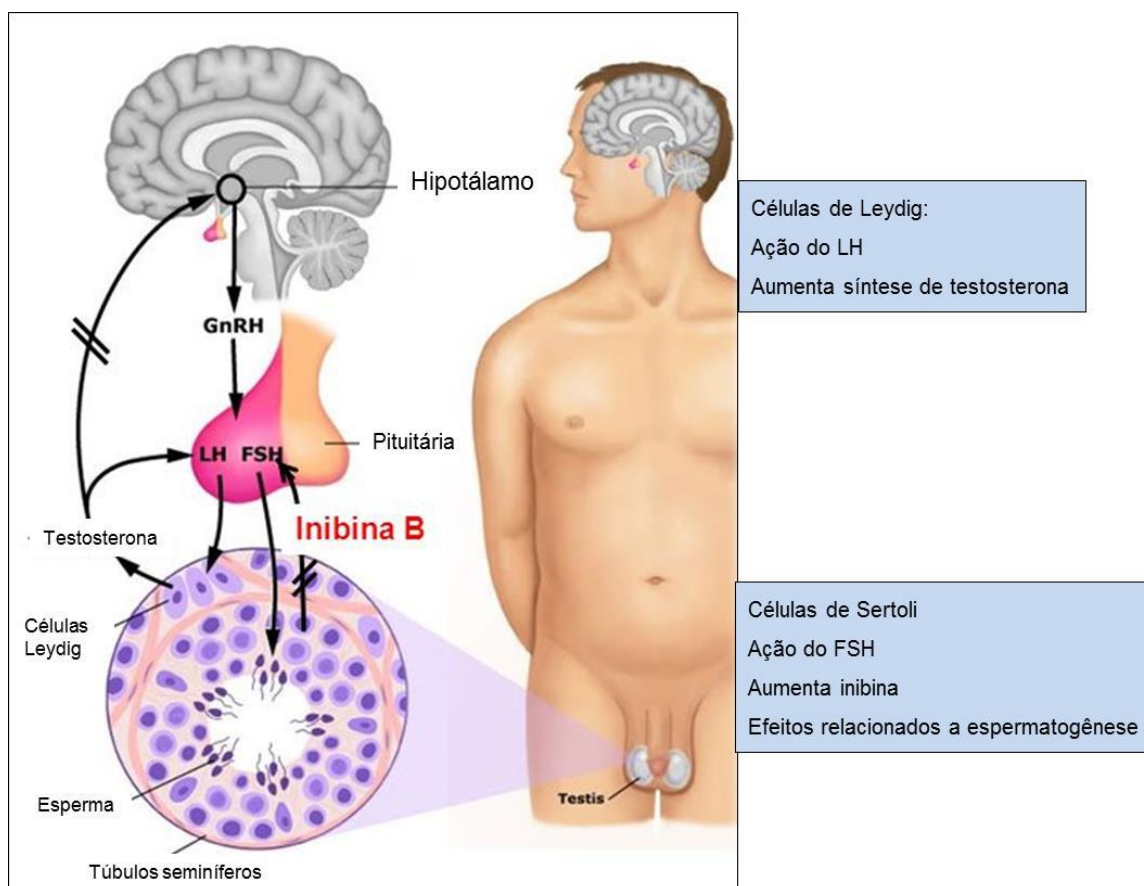


Figura 4. Esquema da síntese de testosterona. Fonte: Adaptado - <https://www.google.com.br/search?q=esquema+de+s%C3%ADntese+de+testosterona&hl=pt>.

Dados da literatura mostram que a testosterona é um hormônio endógeno que causa por si só imunossupressão no indivíduo por suprimir a transdução do sinal de NFkB, que ativa genes envolvidos com produção de citocinas pró-inflamatória, células NK, macrófagos, e estimular a produção de TNF. Porém, de forma contraditória esses autores também relatam que a testosterona pode promover a síntese de citocinas anti-inflamatórias associadas ao padrão Th2 como a IL-10 e IL-4 (SNIDER et al., 2009), mas em condições fisiológicas.

Assim, com base nesses dados, não é surpreendente que a

testosterona esta associada a maior ou menor gravidade de várias doenças. Nas infecções causadas por parasitos a presença de testosterona piora o quadro clínico da doença. A diminuição desse hormônio circulante torna a doença menos grave. No modelo de camundongos infectados com *Leishmania* sp. foi mostrado que a depleção de testosterona diminui a carga parasitária e conseqüentemente reduz os sintomas da doença (SNIDER et al., 2009). Em modelo de rato orquiectomizados e com redução parcial de testosterona e infectados com *Trypanosoma cruzi*, mostrou redução significativa da carga parasitaria e melhora no quadro clínico da doença (FILIPIN, 2007).

Estudos utilizando animais castrados comprovam a influência da testosterona na suscetibilidade dos parasitos. Em uma pesquisa usando o nematoda *Angiostrongylus malayensis* em modelo de ratos orquiectomizados, foi constatado a redução da carga parasitária e aumento do número de leucócitos circulantes. No grupo de ratos orquiectomizados que foram tratados com testosterona exógena a carga parasitária permaneceu semelhantes aos animais não castrados (KAMIS et al., 1992). Ratos Wistar castrados foram mais resistentes à infecção por *Strongyloides venezuelensis*, quando comparados com ratos não castrados. Esse resultado foi atribuído à redução da testosterona circulante (RIVERO et al., 2002).

Camundongos BALB/c machos infectados com *Schistosoma mansoni*, antes e após a puberdade foram avaliados. Os resultados mostraram que animais na puberdade foram mais susceptíveis a infecção, os granulomas eram maiores, e houve maior taxa de mortalidade, em comparação com camundongos infectados pós-puberdade. Assim, a susceptibilidade ao *S. mansoni* em camundongos BALB/c machos parece ser influenciada por níveis de testosterona, e também por hormônio luteinizante (KASILIMA et al., 2004).

Esses fatos foram confirmados em muitos modelos de infecção por protozoários patogênicos, porém ainda não foram completamente

esclarecidos nas infecções por *Strongyloides* sp. Portanto, nessa pesquisa foram avaliados o impacto e a interferência da presença ou ausência da testosterona na evolução do *S. venezuelensis* em modelo de animais camundongos.